013 szakvizsga kötelező tanfolyam
ÁOK FÜL ORR GÉGE
Lujber László és a
szerző engedélyé

A gége nem daganatos megbetegedései és kezelésük

Dr. Csanády Miklós
Egyetemi docens
SZTE, Fül-orr-gégészeti és Fej-nyaksebészeti Klinika

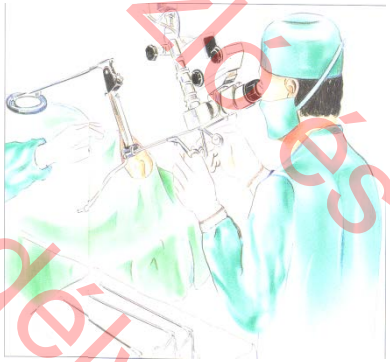

Szakorvosi továbbképzés, Pécs, 2013.

2013 szakvizsgát kötelező tanfolyam szerző engedélyével
ÁOK FÜL-ORR GÉGE
Lujber László és a

Garat- és gégeendoszkópia

- Epipharynx: hátsó orrtükrözés (rhinoscopia posterior), orrendoszkópia
- Oro-mesopharynx: direkt tükrözés, endoszkópia
- Hypopharynx: gégetükrözés, endoszkópia
- Gége: gégetükrözés, endoszkópia

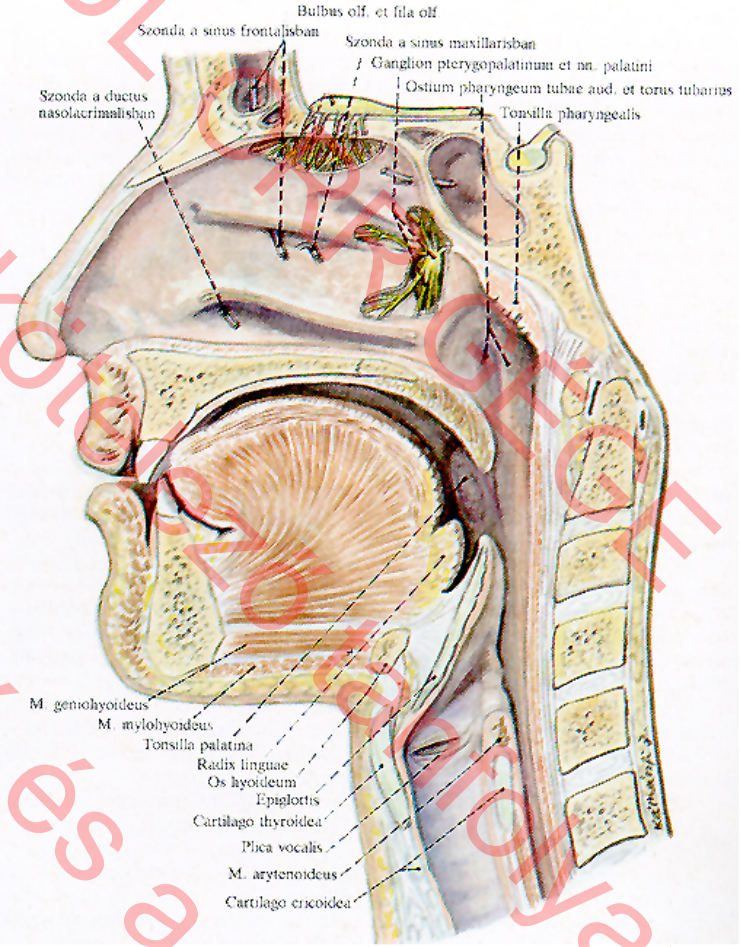

2013 szakvizsga kötelező tananyag
ÁOK FÜLGYÓGYÁSZAT
Lujber László és a szerző engedélyével

Gégetükrözés

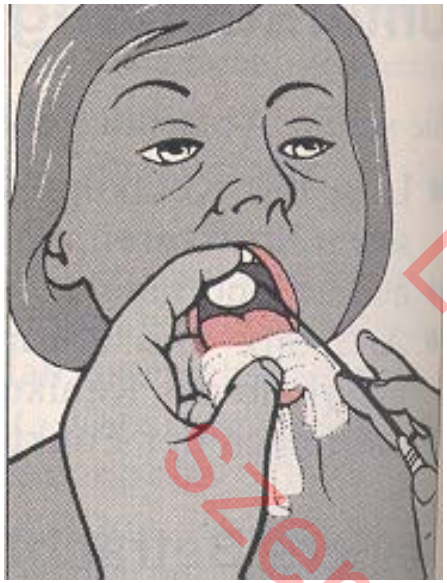

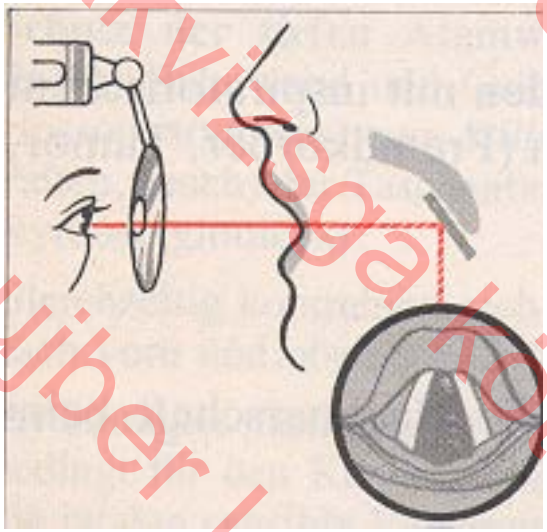

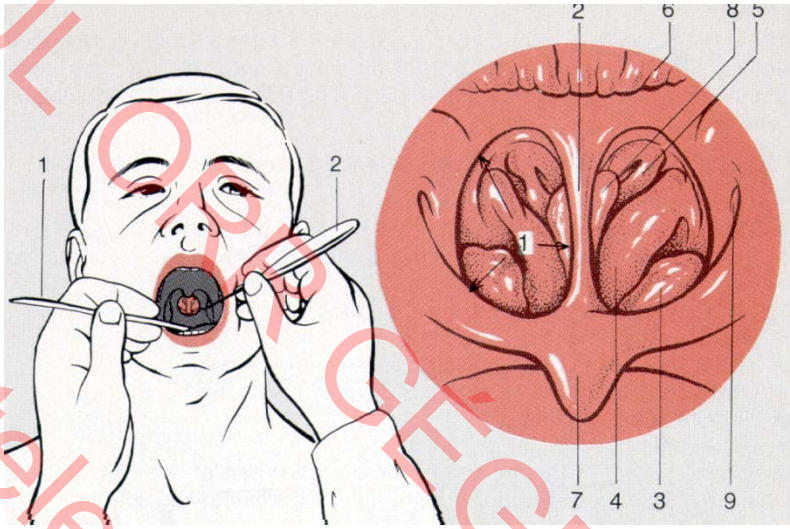

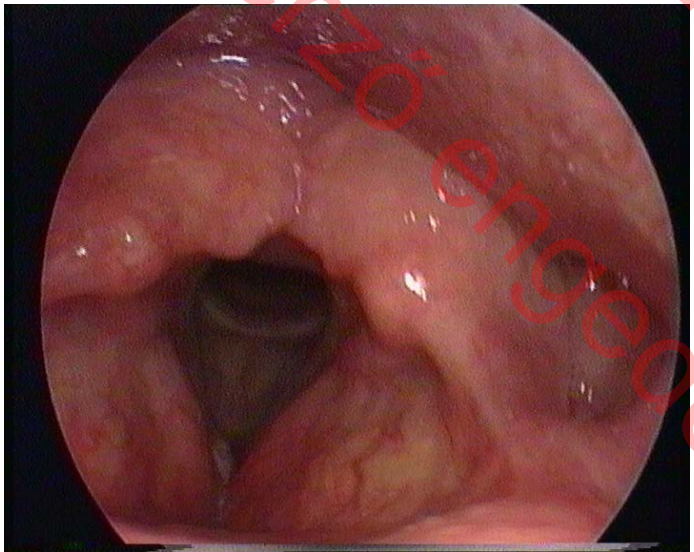

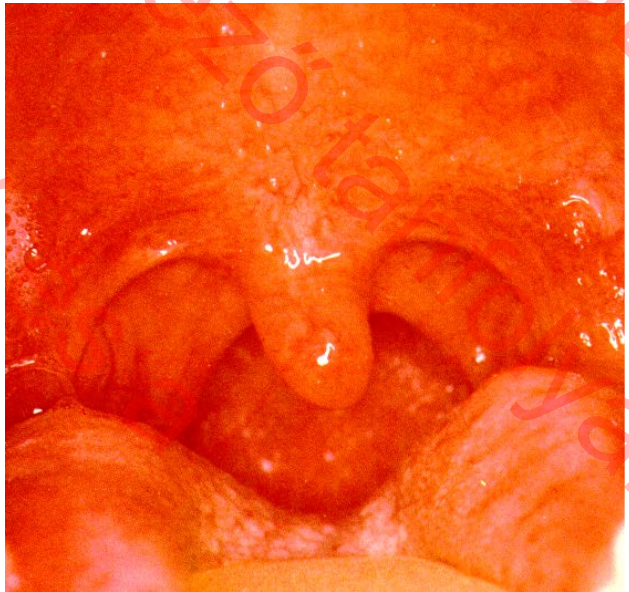

2013 szakvizsgakötelező tananyam
Szerző engedélyével
Lujber László OPK GÉGÉ FÜL

Diagnosztika/ Terápia. Gégeendoszkópiák típusai LMC-laser sebészetben

- Merev endoszkópia
- Flexibilis endoszkópia
- Laryngomikroszkópia
- Laryngostroboszkópia
- PDD
- Kontakt endoszkópia

Szakvizsga kötelező tanfolyam
Lujber László és a szerző engedélyével
SZTE ÁOK FÜL-ORR GÉGE

Gégeendoszkópiában használatos optikák és laryngoszkópok

- Ambuláns: merev optika 70 és 90 fokos, flexibilis optika - fiberoszkóp
- Altatásban: Laryngomikroszkópia (Kleinsasser vagy Weerda-féle laryngoszkópok) + merev optika (hosszú) 0 és 30 fokos, flexibilis optika- fiberoszkóp



Szakvizsgakötelező tananyag
Lujber László és a szerző engedélyével
ÁOK FÜL ORR GÉGE

Laryngoszkópia
70°-os merev optika és fiberoszkóp

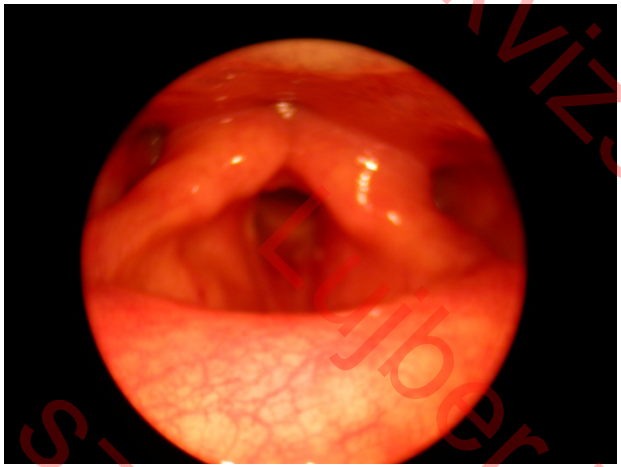

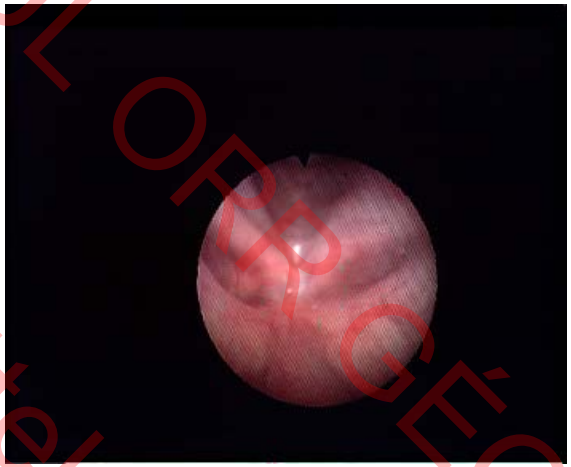

2013 szakvizsga kötelező tananyam
Lajber László és a szerző engedélyével
FÁK FÜL ORR CÉGE

Laryngomikroszkópia – ITN –ban vagy JET narcosisban

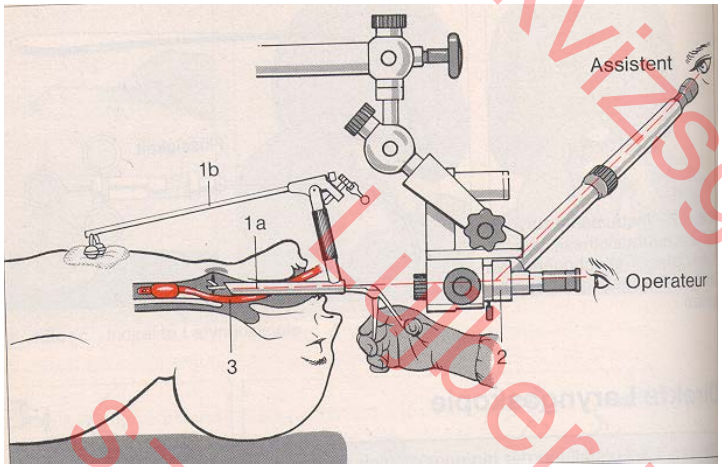

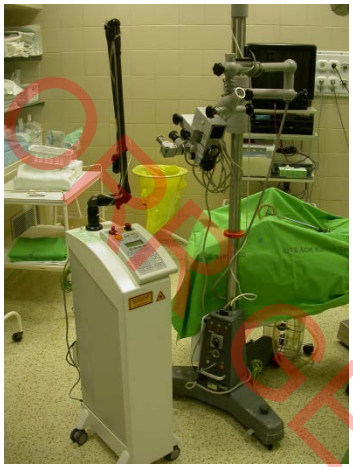

© AOK ÁLL OPKI ÉGÉ
Hüber László és a szakvizsga kötelező anyagom szerzői engedélyével

Laryngomikroszkópia, ép hangszalagok, polyp
0 fokos optika

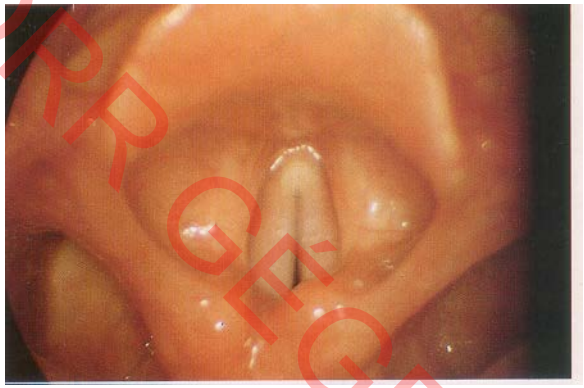

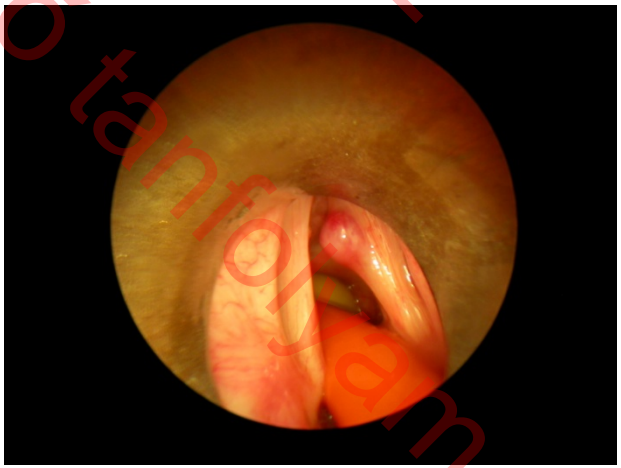

ÁOKFIL – ORR GÉGE
Az szakvizsga kötelező tanfolyam
Lujber László egyetemi tanár
szerzői engedélyével

A gége gyulladásos megbetegedései

- Laryngitis acuta
- Epiglottitis acuta
- Terápia: Antibiotikum, Fájdalomcsillapítás, Epiglottis tályog esetén incisio

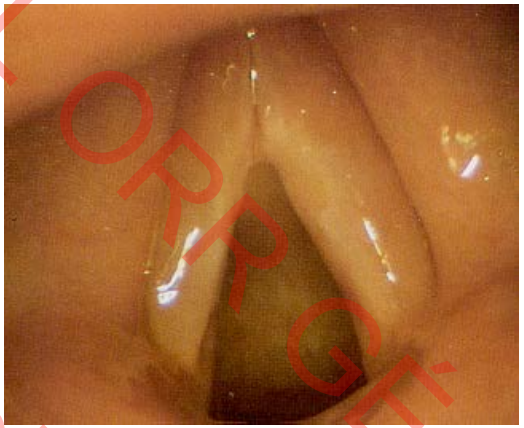

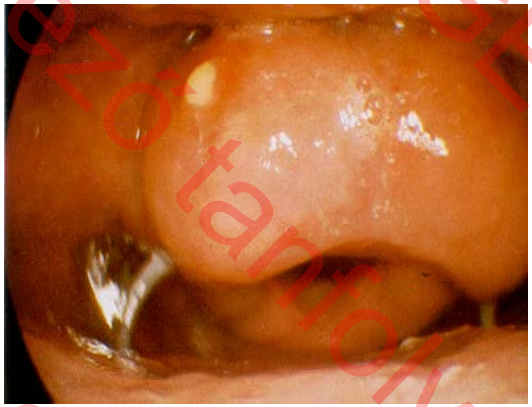

- Laryngitis chronica

2013 szakvizsga kötelező tananyam
ÁOK FÜL ORR GÉGE
Lőrincz László és a szerző engedélyével

A gégefejlődési rendellenességei

- Laryngeal web, laryngomalacia, stenosis, atresia
- Cysta, heamangioma, laryngokele

2013 SZAOK FÜL ORRGÉGÉSZAKVIZSGA KÖTELEZŐ TANFOLYAM
Lujber László és a szerző engedélyével

A gége sérülései

- Endolaryngalis: külső trauma, idegentest, intubatio
- Külső sérülés: lágyrész, porcsérülés, gégebénulás
- Gyulladások: laryngitis, perichondritis
- Gégereconstructio

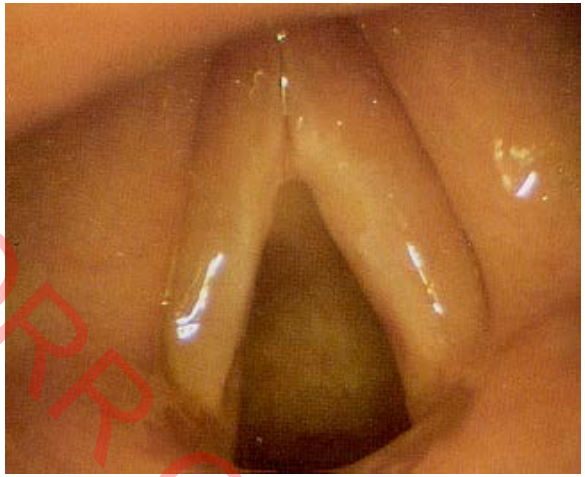

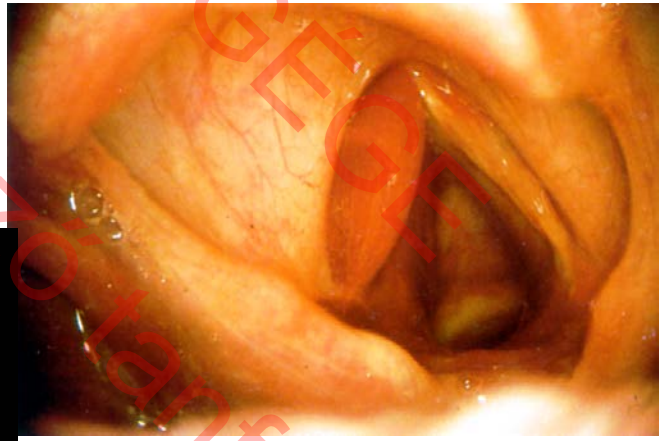

2013 szakvizsga kötelező tanfolyam
Lujber László és a szerző engedélyével
ÁOK FÜL ORR GÉGE

Gégesérülés: fiberoscopia

- Bevérzett, oedemas gégebemenet, porctörés

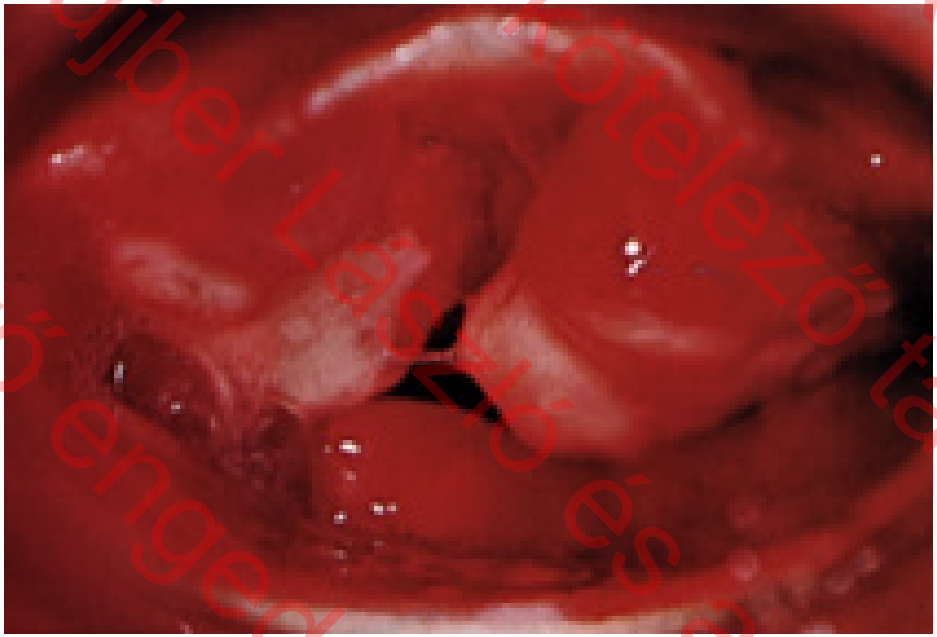

2013 szakvizsga kötelező tanfolyam
ÁOK FÜL ORR GÉGE
Lujber László és a szerző engedélyével

Tompa nyaki trauma

- Baleset, dashboard injury, ütközés
- Nagy energia: a gégét gerincoszlopnak préseli
  - A gége összezúzódik
  - Trachea leszakad
  - Kétoldali n. recurrens sérülés

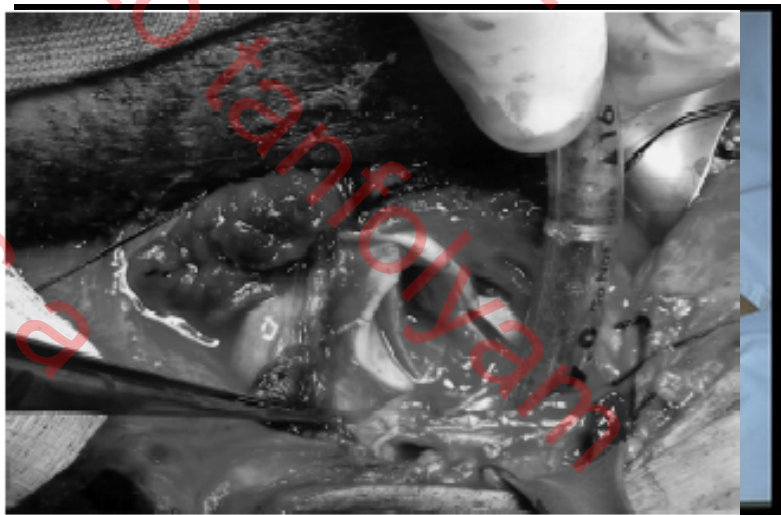

2013 szakvizsga kötelező tanfolyam
Lujber László és a szerző engedélyével
ÁOK FÜL ORR GÉGE

A nyak traumája, tompa nyaki sérülések

- Strangulatio
  - oedema/légúti obstructio/bevérzés
  - Rekedtség, nyaki lágyrészsérülés

2013 szakvizsga kötelező tanfolyam
Lujber László és a szerző engedélyével
ÁOK FÜL ORR GÉGE

A nyak sérülései

- Tompa, szúrt, metszett sérülés
- Haematoma, porc- (gége-trachea), ér-, izomsérülés
- Akasztásos sérülés
- Lymphadenitis colli
- Antibiotikum, gége-, garat, izomreconstructio (colli), párakötés
- Nagyerek sérülése: érreconstructio

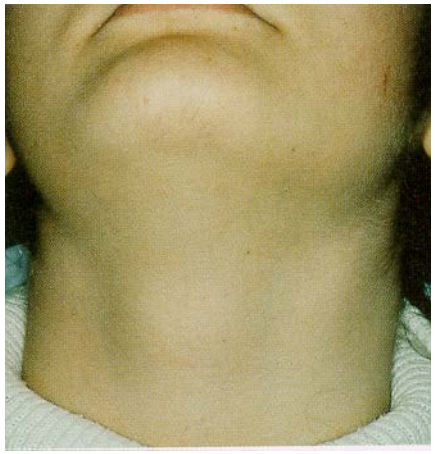

OKTATÁSI ÁOK FÜL ORR GÉGE
2013 szakvizsga kötelező tananyag
Lujber László és a szerző engedélyével

Idegentestek

- Hallójárat, középfül
- Orr, melléküregek
- Garat
- **Gége**
- Nyelőcső
- Trachea

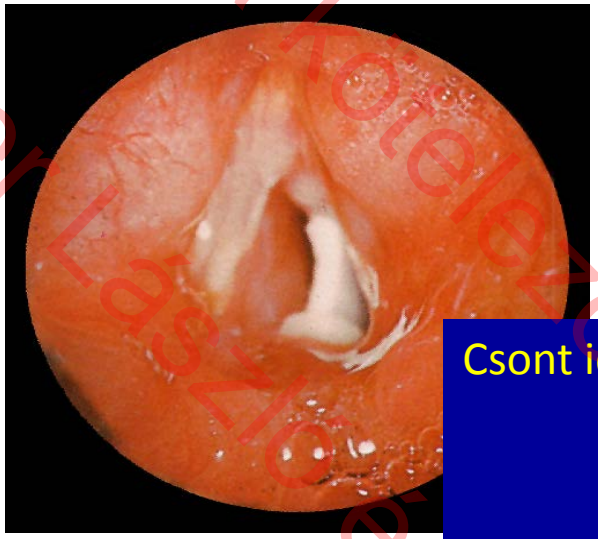

Csont idegentest a gégében

2013 szakvizsga kötelező tanfolyam
Lujber László és a
A szerző engedélyével
FÜL ORR GÉGE

Garat-gége idegentestek

- Halszálka, csont, egyéb
- Eltávolítás: helyi érzéstelenítésben a meso és meso-hypopharynxból, a gégéből-hypopharynxból ITN-ben

2013 szakvizsga kötelező tanfolyam
FÜL ORR GÉGE
Lujber László és a szerző engedélyével

Nyelőcső idegentest

- Csont, porc, hús, játék, érme, egyéb
- Nyelőcső természetes szűkületeinél
- Terápia: Oesophagoscopia

2013 szakvizsga kötelező tanfolyam
SZÁOK FÜL ORR GÉGE
Lujber László és a
szerző engedélyével

Nyelőcső idegentest eltávolítása: oesophagoscopia

- Csont idegentest



2013 szakvizsga kötelező tanfolyam
Lubics László és a szerző engedélyével

Oesophagoscopia

- Csont idegentest

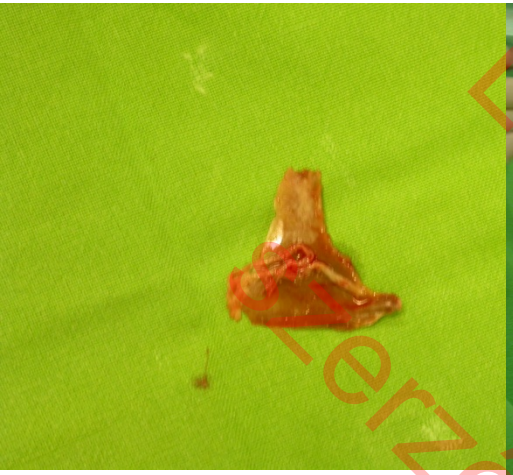

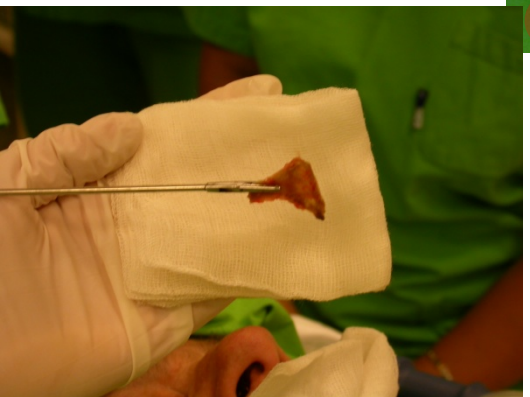

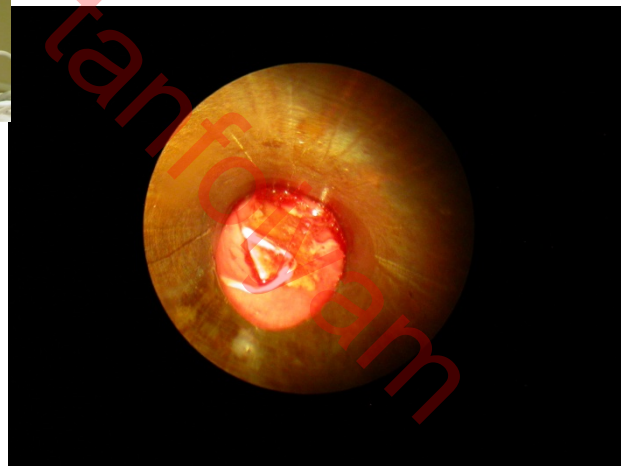

2013 szakvizsga kötelező tanfolyam
ÁOK FÜL ORR GÉGE
Eujber László és a
szerző engedélyével

Gége, trachea, brochus idegentest

- Csont, porc, hús, mag, pénz, játék
- Bronchoscopia



2013 szakvizsgára felkészítő tanfolyam
SOTE ÁOK FÜL ORR GÉGE
Fülöp László és a szerző engedélyével

Trachea idegentest, Bronchoscopia

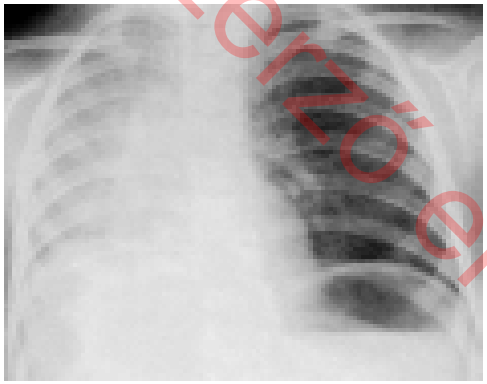

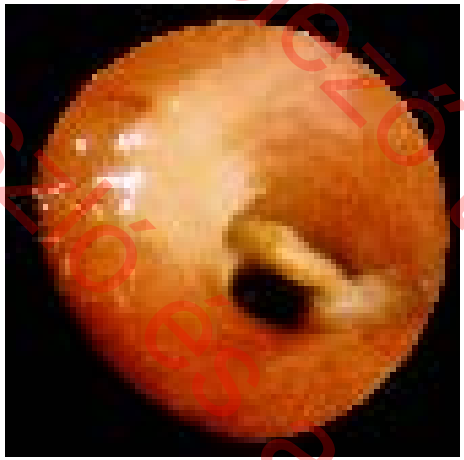

2013 szakvizsga kötelező tanfolyam
ÁOK Fül-Orr-Gégészeti Klinika
Lipper László és a szerző engedélyével

Gégészeti benignus lesiók és mikrosebészete (CO2 laser)

- Laryngomikroszkópia – terápia
- Laser használata benignus elváltozásoknál

2012 szakvizsga kötelező tanfolyam
FÜL ORR GÉGE
Lujber László és a szerző engedélyével

Laserek a garat és gégesebészetben:

A pharynx és gége benignus laesioinak CO2-Laser mikrosebészete

LASER - Light Amplification by Stimulated Emission of Radiation

Alacsony energiájú laserek: soft laser

Magas energiájú laserek

Vágó, koaguláló laser

Impulsus, folyamatos üzemmód

Sebészeti laserek típusai, alkalmazhatóságuk a különböző gégészeti betegségekben

2013 szakvizsga kötelező tanfolyam
Lujber László és a szerző engedélyével
ÁOK FÜL ORR GÉGE

Gégészetben használt laserek

- **CO2 laser**

- **CO2 laser 10.6 µm**
- Vágó laser, 0.5 mm-ig koagulál
- Nagy energiájú, 60-100 W
- 0.25-0.80 mm spot – elégetett pont
- Egyenes vonalú terjedés (száloptika is kapható)
- Mikroszkóppal kombinálva könnyen és pontosan irányítható

- KTP
- Neodym YAG

2013 szakvizsga kötelező tanfolyam
ÁOK FÜL OPROFCE
Lujber László és a szerző engedélyével

A gége jóindulatú elváltozásai

- Polyp
- Cysta
- Nodulus
- Reinke oedema
- Laryngitis chronica (hyperplastica)
- Laryngokele
- Granuloma
- Contact ulcus
- Papilloma
- Jóindulatú valódi tumorok: haemangioma, chondroma, leiomyoma, fibroma
- Praecancerosis
- Oedema
- Tonsilla lingualis hypertrophia
- Stenosis laryngotrachealis

2013 évi vizsgakötelező tanfolyam
SZOTE ÁOK FÜL ORR GÉGE
Fülber László és a
szerzőjogedélyével

CO2 laser excisio, vaporizatio jóindulatú laesiok esetén

1988-1994 / 2001-2007

• Polyp, cysta, nodulus, cicatrix, granuloma, Reinke oedema, laryngitis chr. (hyperpl.), laryngokele, contact ulcus	52	26/1252
• Papilloma laryngis	53	42
•	8	23
• Haemangioma	21	56
• Praecancerosis	18	41
• Oedema	52	73
• Stenosis laryngotrachealis	2	-
• Laser arytenoidectomia	17	21
• Tonsilla lingualis hypertrophia		

2013 szakvizsga kötelező tanfolyam FÜL ORR GÉGÉK
Lujber László és a szerző engedélyével

Hangszalagpolyp

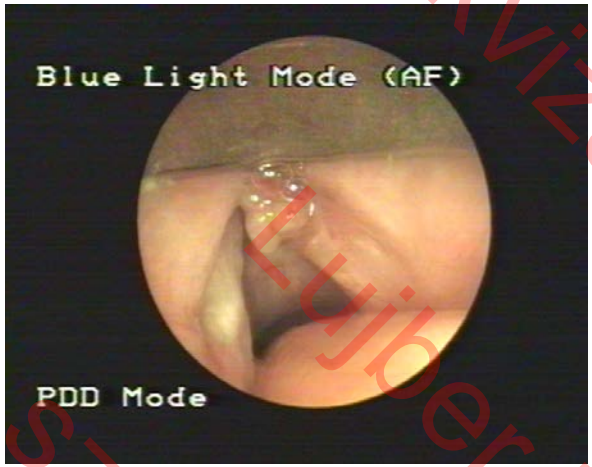

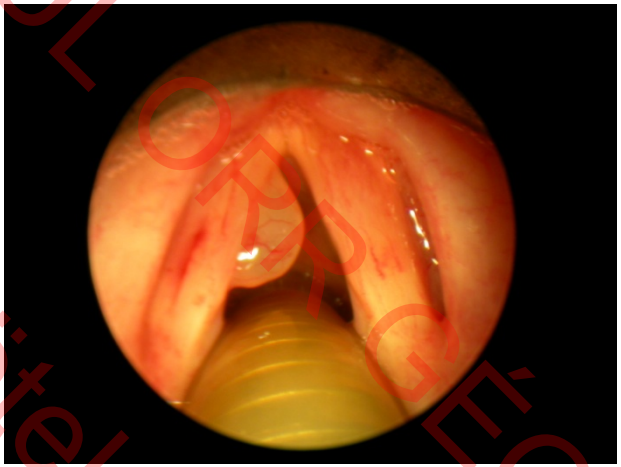

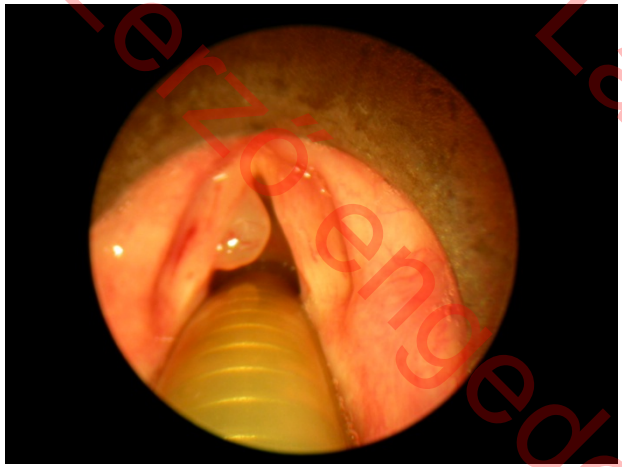

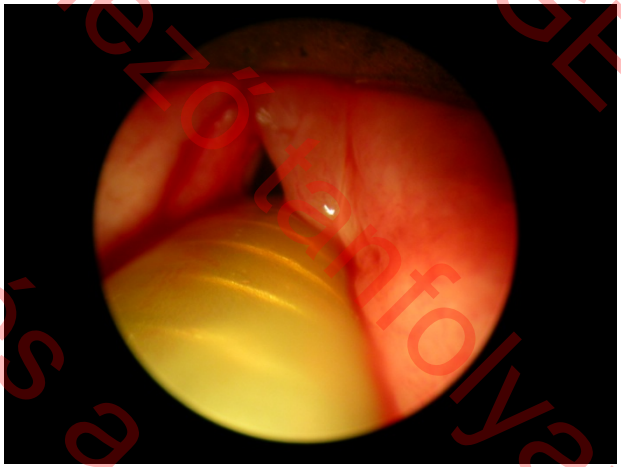

© Ujhelyi Zoltán - ÚJ ORFGÉGE 2013 szakvizsga kötelező tananyag
Lujber László és a szerzői engedélyével

Hangszalag polyp

- Tünetek: dysphonia, rekedtség, féloldali
- Pathogenesis: leggyakoribb gégeelváltozás, gyakrabban férfiakon, gyakori gyulladások, hyperkinetikus eltérések és chronicus noxák hatására alakulhat ki
- Típusai: peduncularis, széles alapon ülő
- Terápia: laryngomikroszkópia - eltávolítás hideg eszközzel (vagy laser)

© 2013 Szakvizsga kötelező tanfolyam
Lujber László és a szerzők engedélyével

Hangszalag polyp, laryngomikroszkópia, eltávolítás

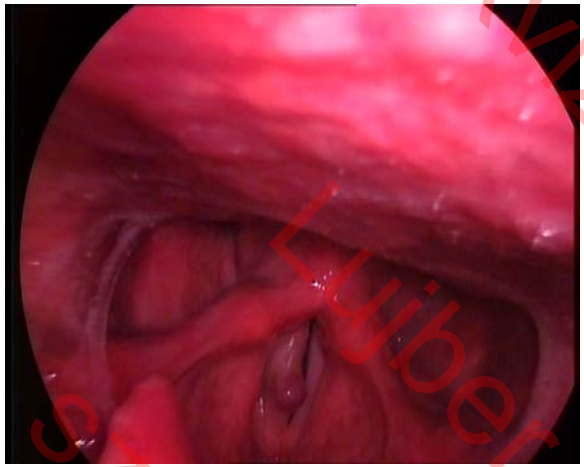

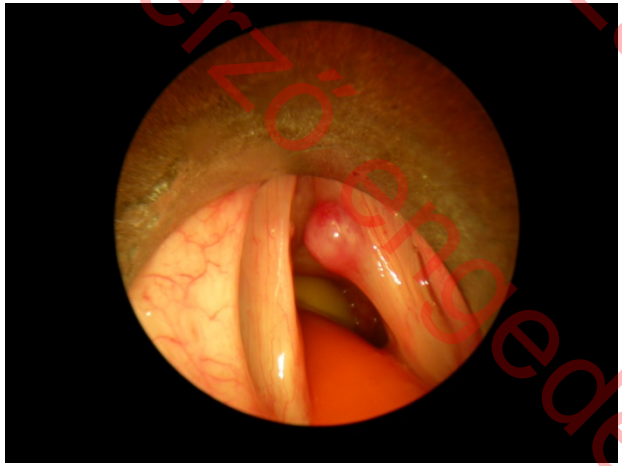

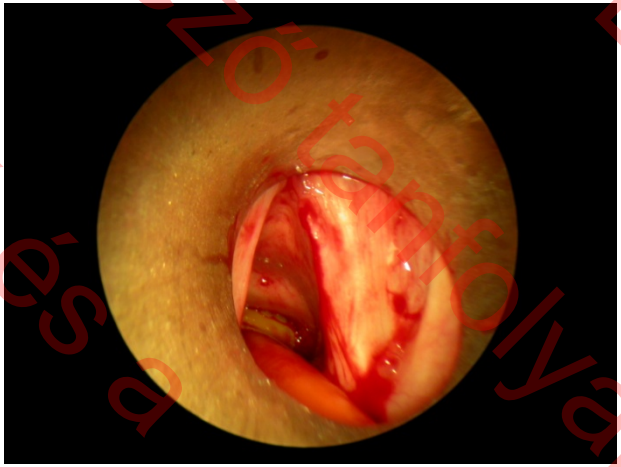

2013 szakvizsga kötelező tanfolyam
Lőjber László és a szerző engedélyével
ÁOK ÚJ ORR GÉGE

Hangszalag cysta

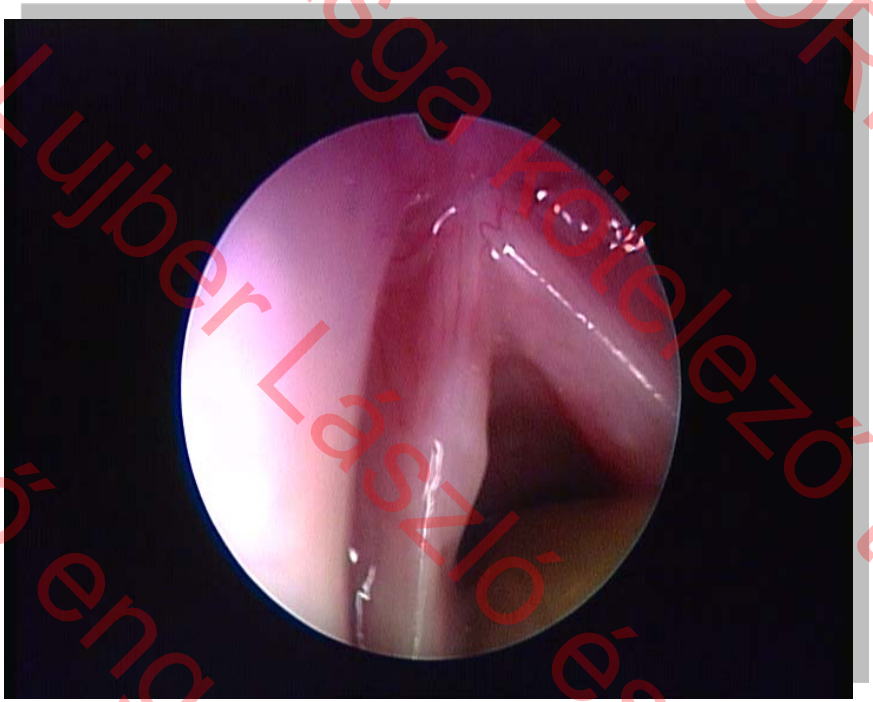

2013 szakvizsga kötelező tanfolyam
Lujber László és a szerző engedélyével
ÁOK FÜL ORR GÉGE

Nodulus laryngealis

2013 - ÁOK FÜL ORR CÉGÉ
Záróvizsga kötelező tanfolyam
Lőrincz László és a szerző engedélyével

Hangszalag csomó - nodulus laryngealis

- Tünetek: rekedtség, kétoldali
- Pathogenesis: hangszalag abusus - hangszalag túlterhelése, irritatio
- Pl: énekesek, aerobik oltatók, tanárok, dohányosok
- Terápia: konzervatív - gégediéta, phoniatriai kezelés, súlyosabb esetben laryngomikroszkópia – eltávolítás (laser)

SZAKKÖZI ORR FÜL ORR GÉGE Fülészakvizsga kötelező tanfolyam Lőber László szerzői engedélyével

Hangszalag csomó, stroboszkópia

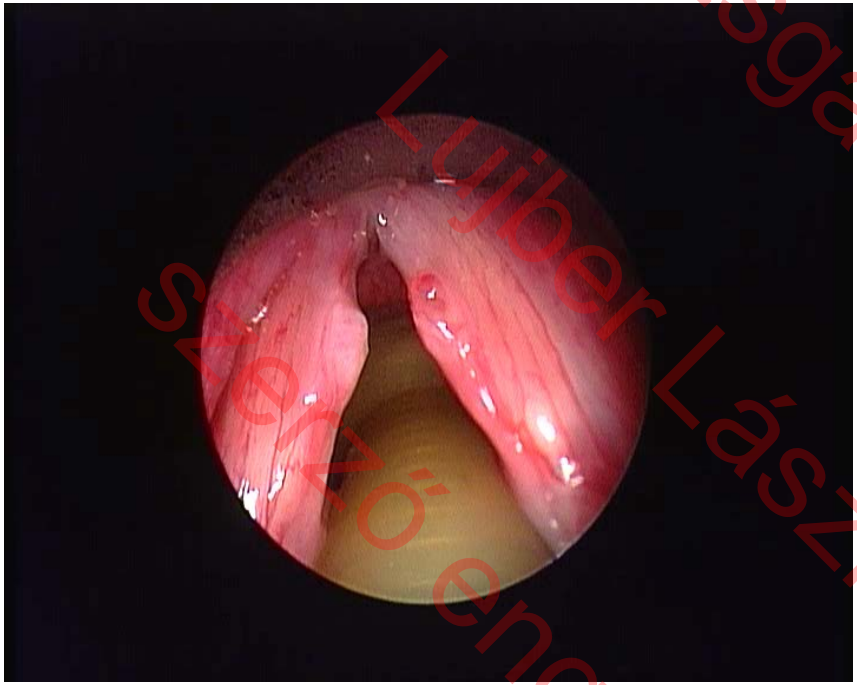

2013 - AOK FÜL ORR GÉGE
Lujber László és a szakvizsga kötelező tanfolyam szerző engedélyével

Reinke oedema

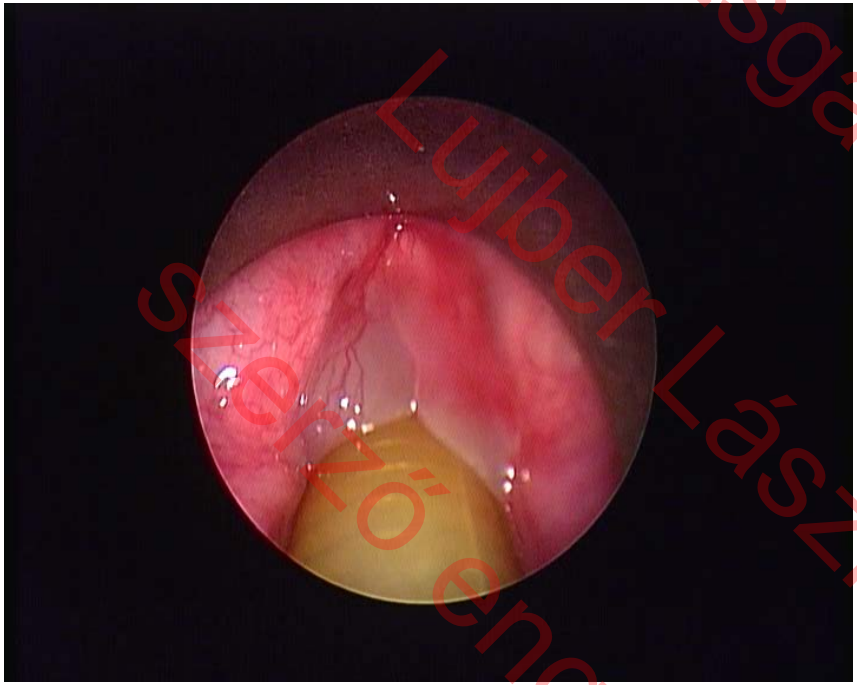

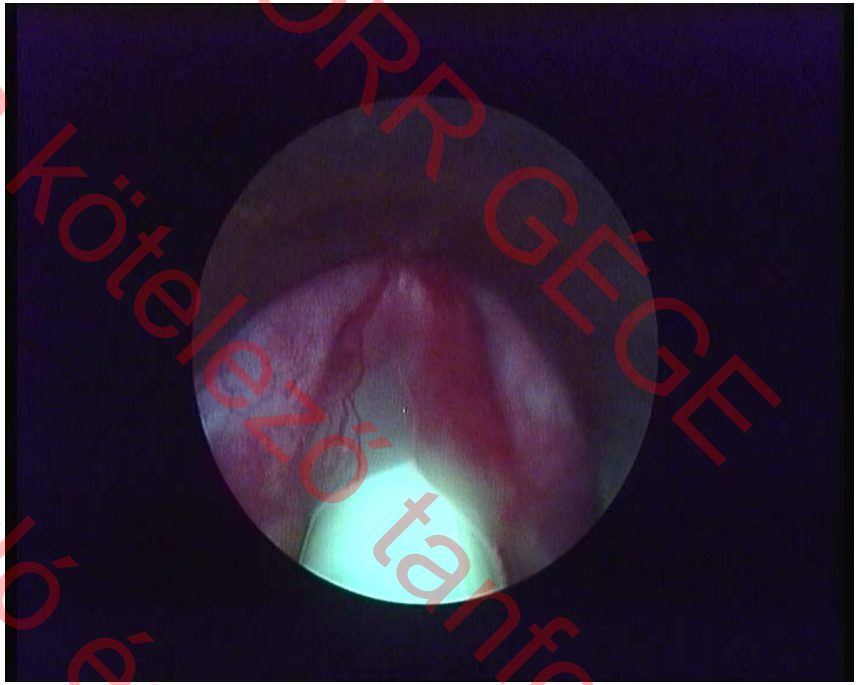

© 2013 szakvizsga kötelező tanfolyam szerző engedélyével - ÁOK FÜL ORR GÉGE Lujber László és a

Reinke oedema

- Tünetek: rekedtség, dysphonia, diplophonia, extrém nagyságú esetben stridor
- Pathogenesis: a Reinke-térben vizenyőképződés
- A hangszalagok túlzott igénybevétele pl. dohányzás, nőknél gyakoribb
- Terápia: gégediéta, laryngomikroszkópia – az oedema leszívása (incisio), súlyosabb esetben hangszalag decorticatioja, (laser excisio)

© 2013 szakvizsgakötelező tanfolyam
Lujber László és a szerzők engedélyével
ÁOK FÜLORRGÉGE

Laryngitis chronica, leukoplakia

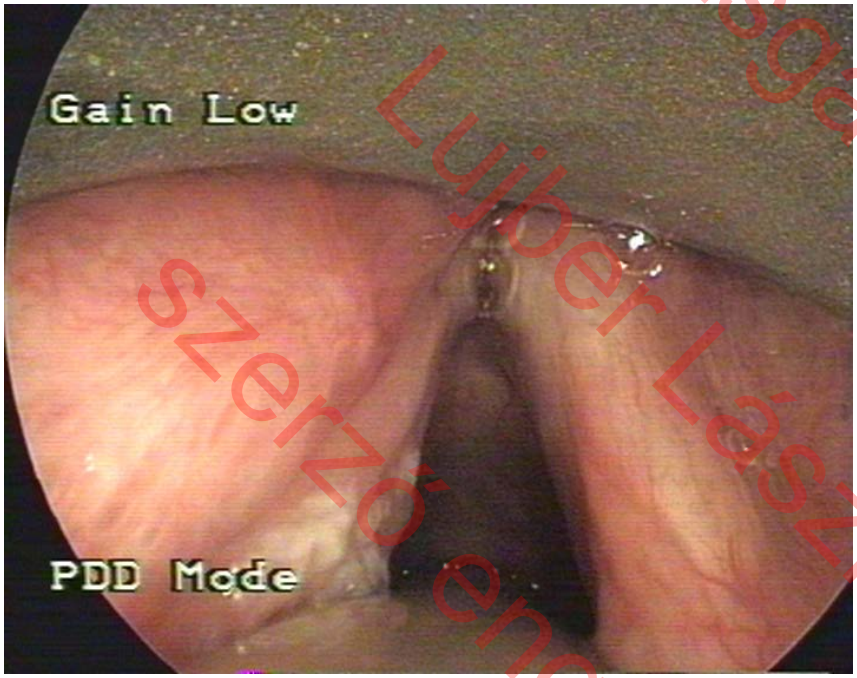

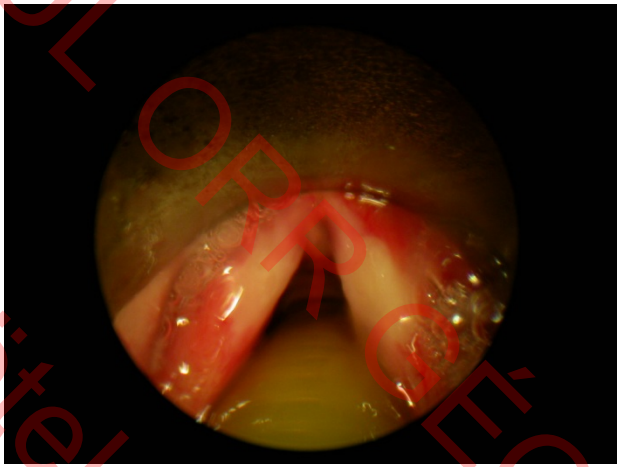

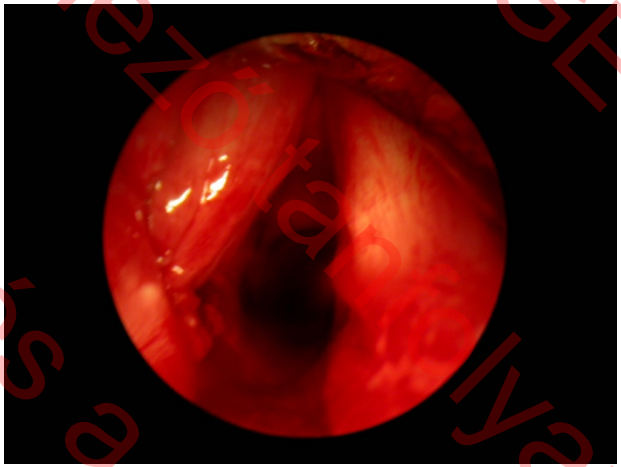

© 2013 - ÁOK Fül-Orr-Gégé Klinika
Vizsgakvizsga kötelező tananyag
Lujber László és a szerző engedélyével

Laryngitis chronica

- Tünet: rekedtség
- Pathogenesis: chr. irritatio, pl. dohányzás, vegyszerek, por
- Terápia: gégediéta, A vitamin, hyperplastica esetében laryngomikroszkópia – decorticatio, laser

© 2013 szakvizsgakötelező tanfolyam
Lulber László és a szerző engedélyével
AOK FÜL ORR GÉGE

Laryngokele

- Belső laryngokele (Morgagni-tasak)
- Külső laryngokele
- Tünet: Stridor inspir.
- Terápia: endolaryngealis laser, külső műtét

Belső laryngokele

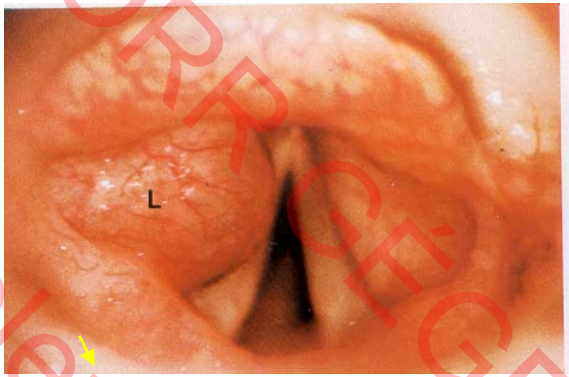

Külső laryngokele

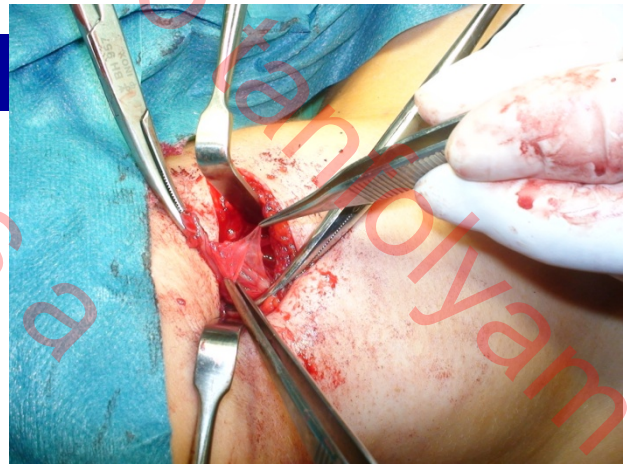

2013 szakvizsga kötelező anyaga
ÁOK FÜL ORR CÉGÉ
Lujber László és a szerző engedélyével

Laryngokele (külső)

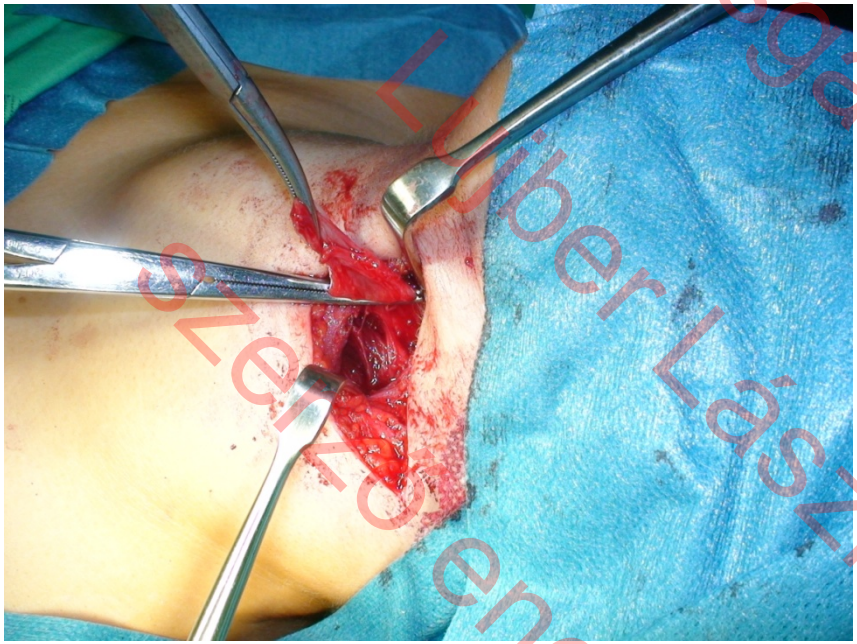

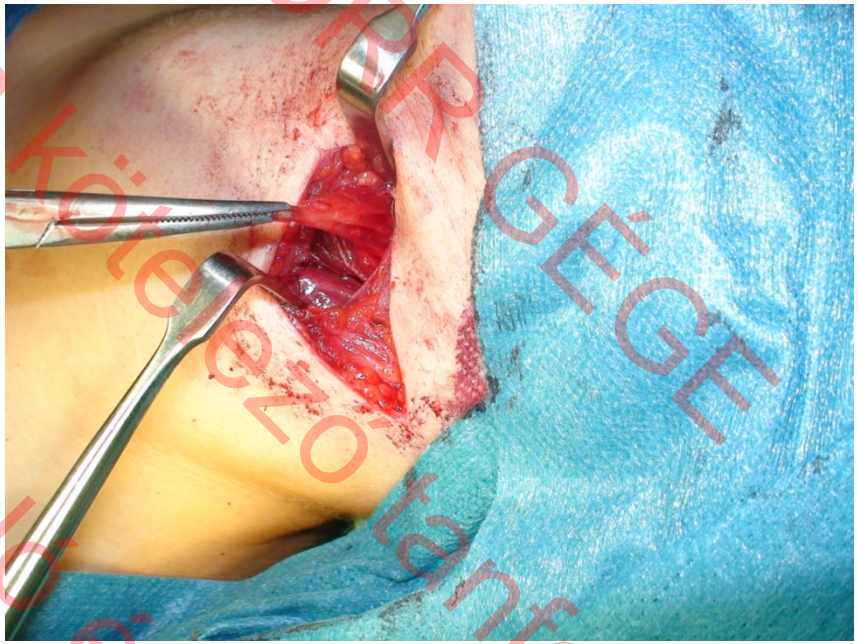

2013 szakvizsga kötelező tanfolyam
ÁOK FÜL ORR GÉGE
Lőber László és a szerzői engedélyével

Laryngealis cysta
CO2 laser excisio

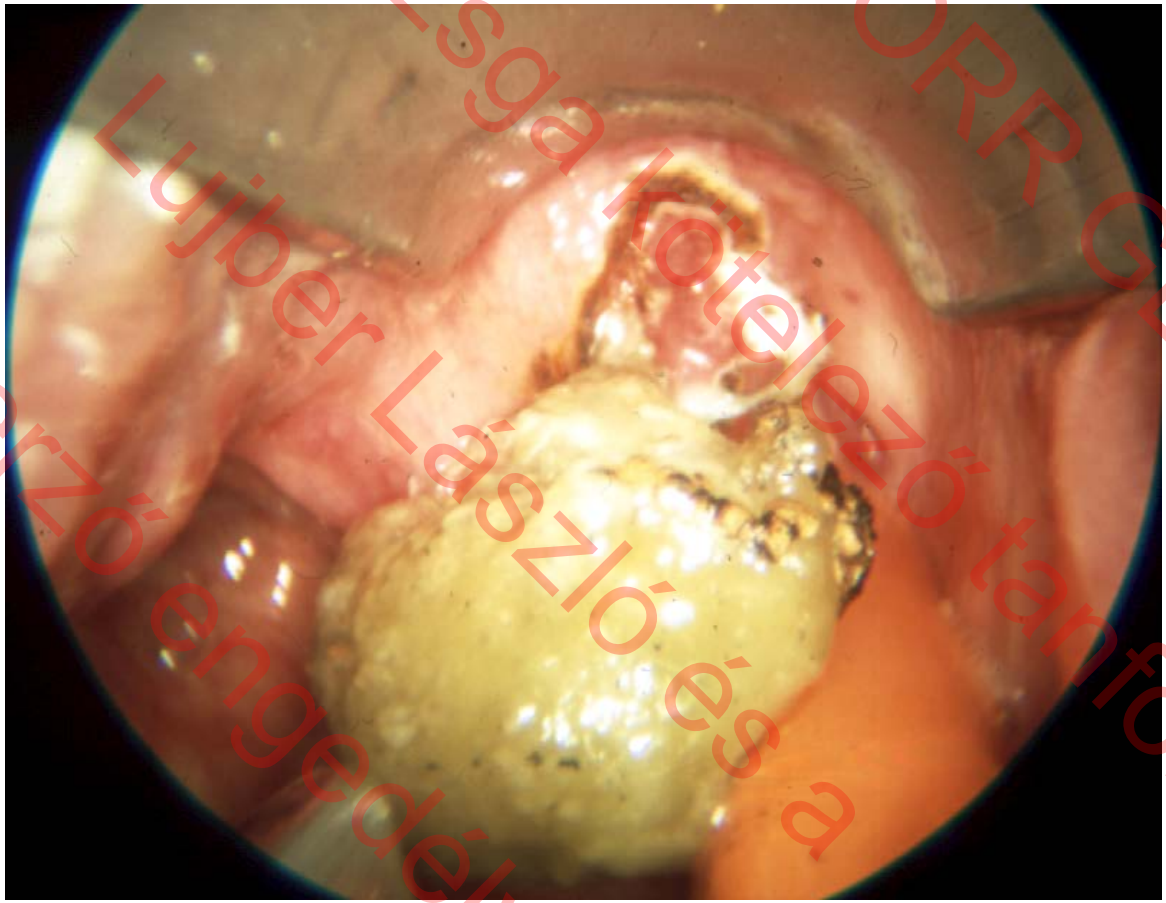

2013 szakvizsga kötelező tanfolyam
Lujber László és a szerző engedélyével
ÁOK Fül-Orr-Gégegyógyászati Klinika

Gyermekkori kórképek

- Cysta
- Granuloma
- Haemangioma laryngis
- Laryngokele
- Fejlődési rendellenesség – stenosis (összenövés – web)

2013. évi szakvizsga kötelező tanfolyam
Lippe László és a szerzőtársai engedélyével
ÁOK FÜL ORR GÉGE

Hemangioma laryngis
Endoszkópos laser excisio

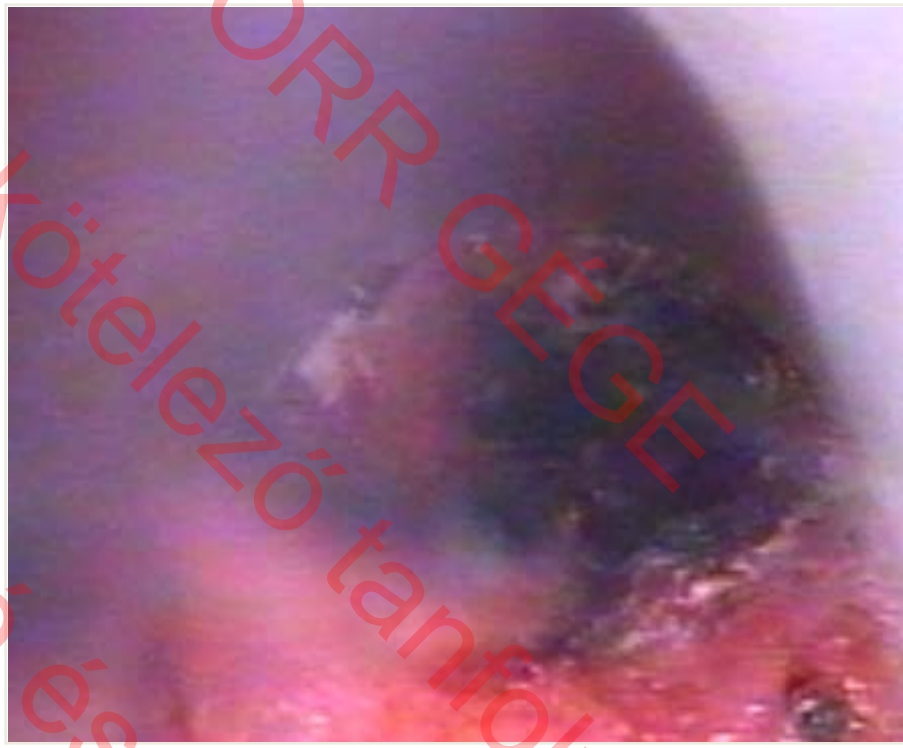

DIÁKKÉSZ ORR GÉGE
Lujber László és a szerző engedélyével
Szakvizsga kötelező tanfolyam

Laryngokele

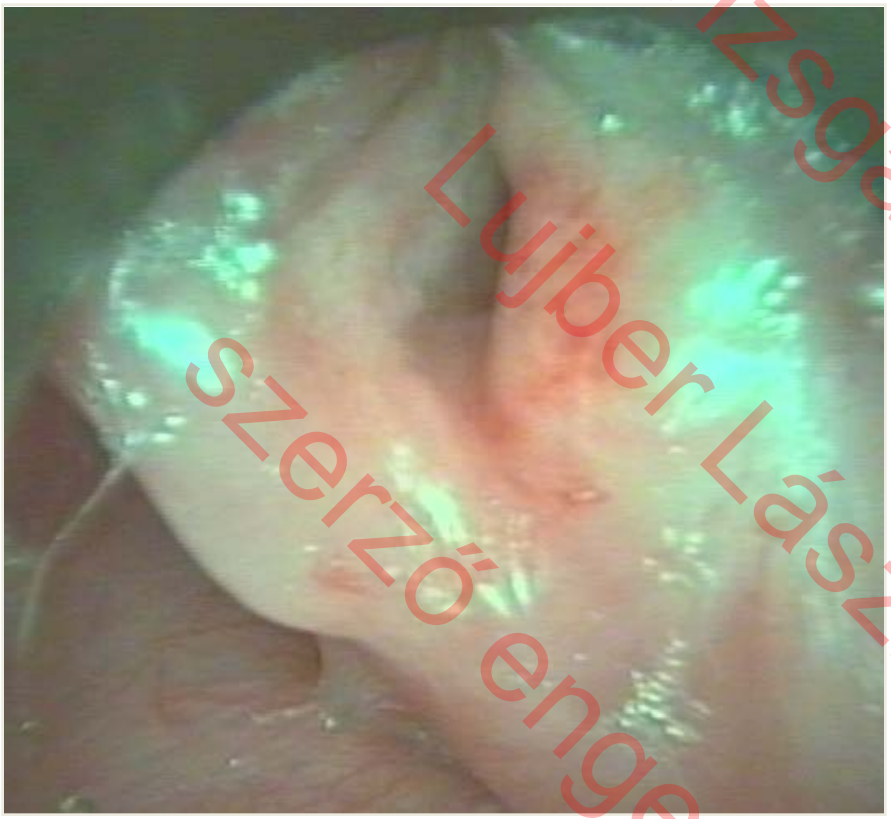

2013 szakvizsga kötelező tanfolyam
Lujber László és a szerző engedélyével
ÁOK FÜL ORR GÉGE

Laryngokele
Endoszkópos laser excisio

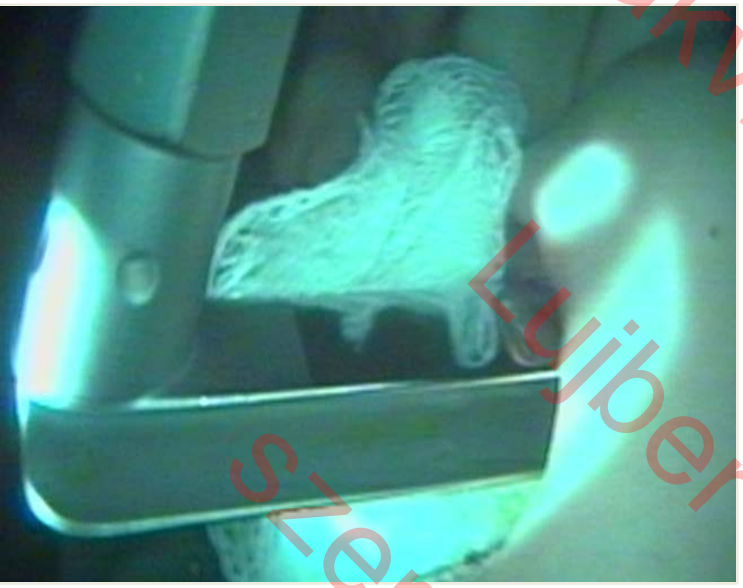

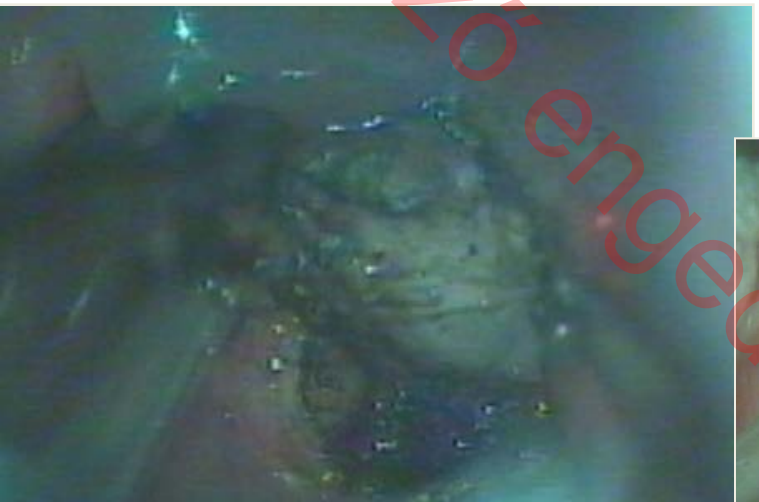

2013 szakvizsga kötelező tanfolyam
MOKUL ORR GÉGÉ
Lujber László és a szerző engedélyével

Granuloma laryngis

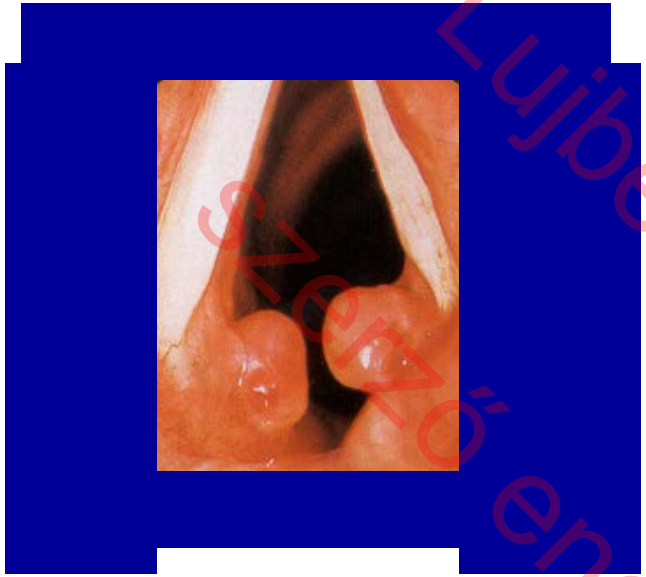

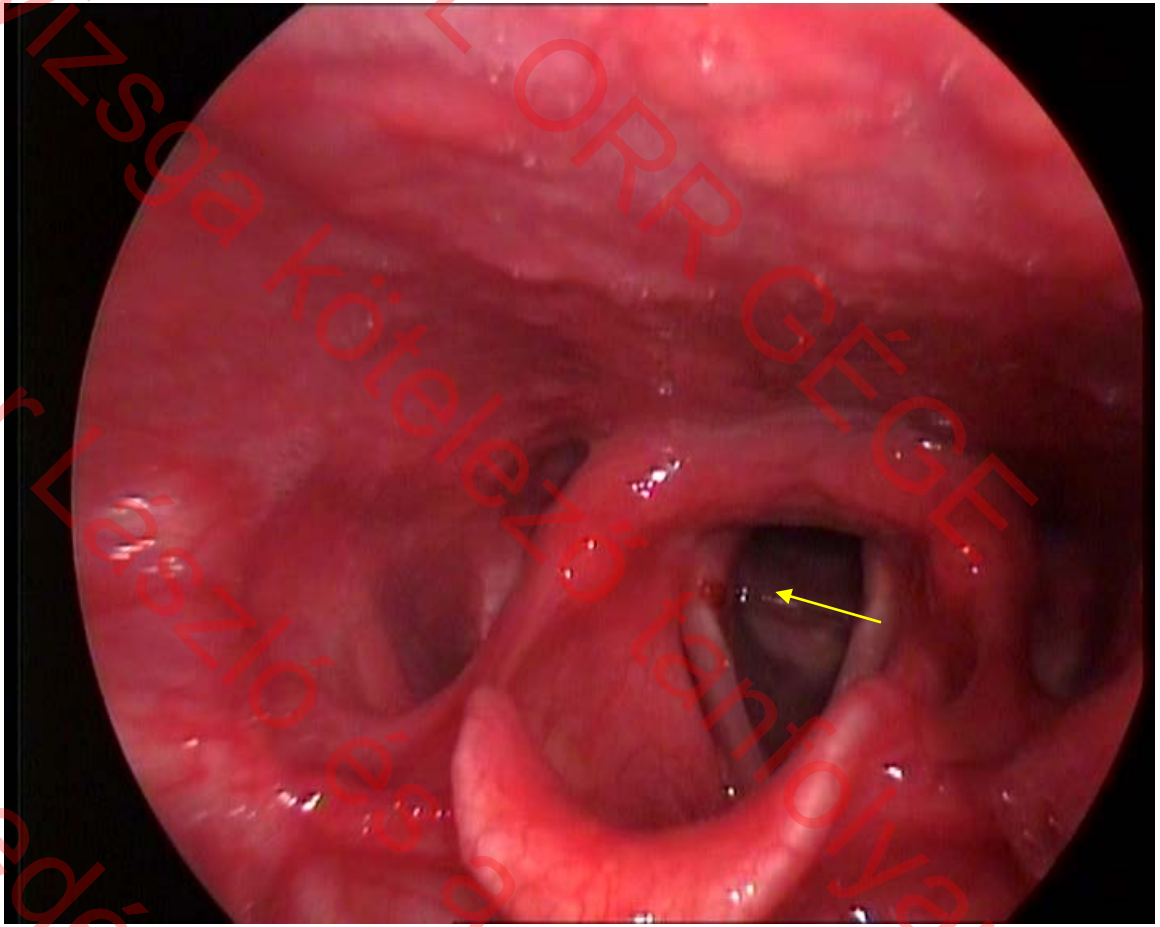

2013 - ÁOK FÜL ORR GÉGE
Zárvizsga kötelező tananyag
Lujber László egyetemi tanár
szerző engedélyével

Granuloma laryngis, contact ulcus

- Tünet: rekedtség, esetleg stridor
- Pathogenesis: intubatio után néhány héttel, chr. irritatio
- Terápia: laryngomiroszkópia – eltávolítás hideg eszközzel vagy laserrel

2013 - AOK FÜL ORR GÉGE
Lübber László és a szerző engedélyével
Szakvizsga kötelező tanfolyam

Papilloma laryngis

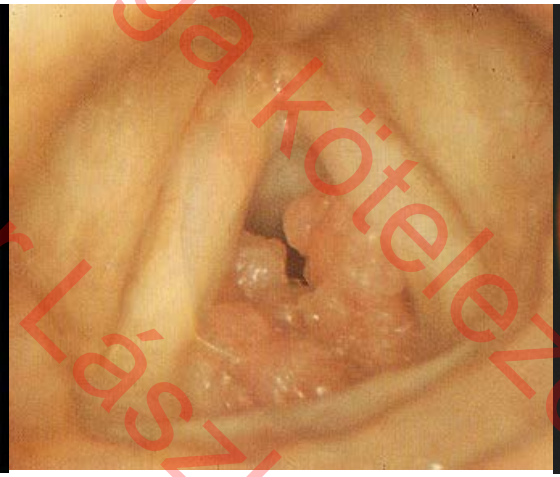
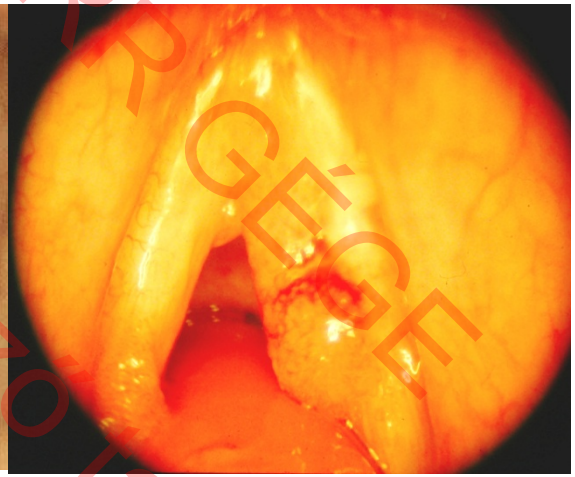

2013 szakvizsga kötelező tanfolyam
Lujber László és a szerző engedélyével
ÁOK FÜL ORR GÉGE

Papilloma laryngis

- Tünetek: rekedtség, dyspnoe
- Pathogenesis: Human papilloma vírus (6,11-es típus juvenilis, 16,18 felnőttkori)
- Típusai: juvenilis és adult típus
- Terápia: laryngomikroszkópia-CO2 laser, antivirális szerek

2013 szakvizsga kötelező tanfolyam
SZOTE FÜL ORR GÉGE
Lujber László és a szerző engedélyével

Gégepapillomák: kezdettől az endolaryngealis laser sebészet fő – benignus – indikációs területe

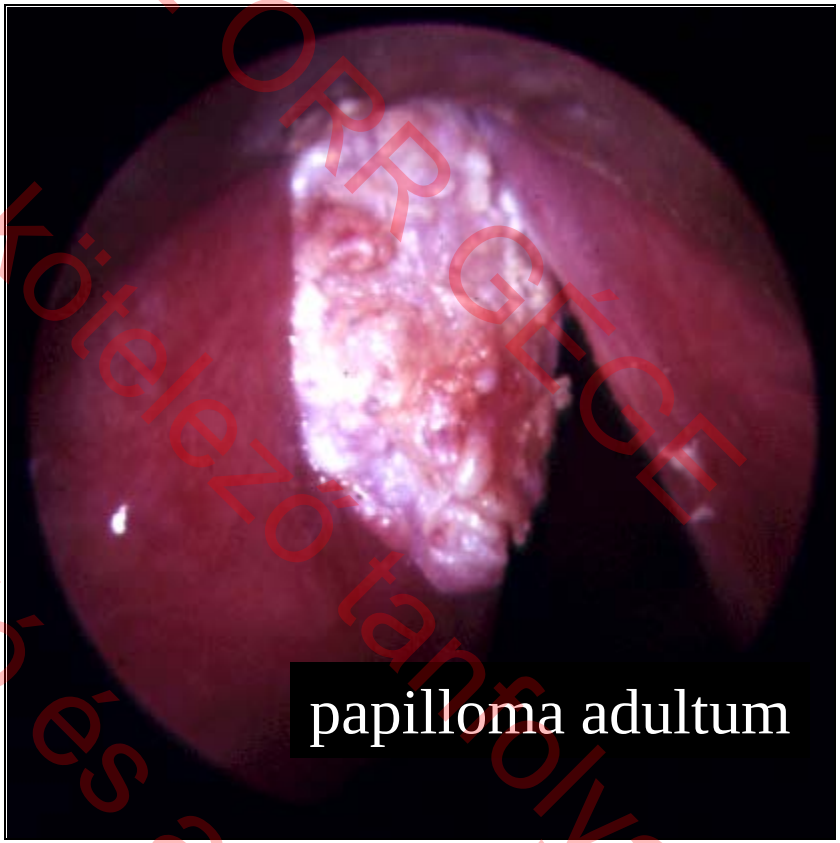

2013 szakvizsga kötelező tanfolyam
Fülpéter László és a szerző engedélyével
SZAKKÜLÖNRRGÉCE

Papilloma laryngis, CO2 laser excisio, vaporizatio

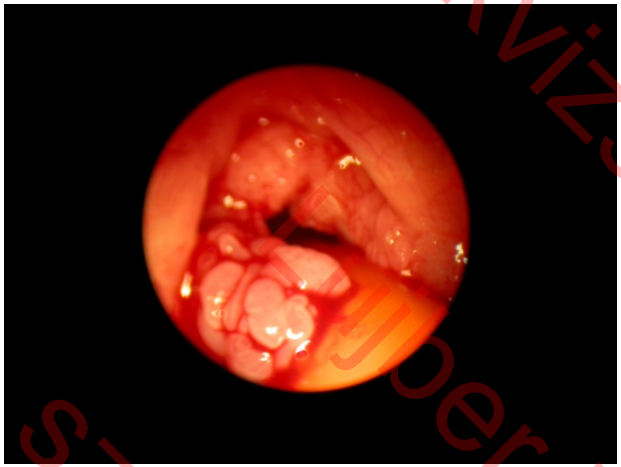

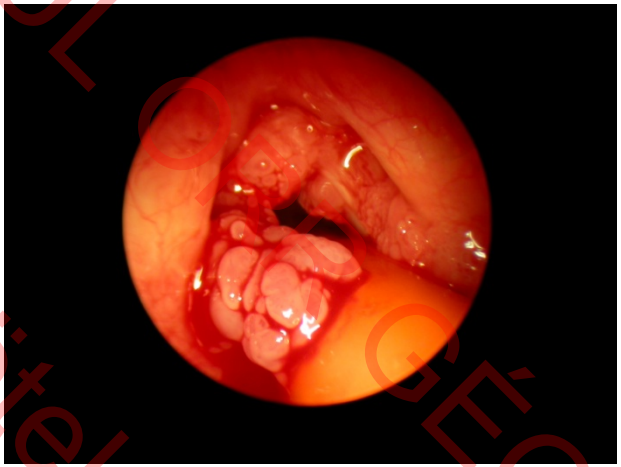

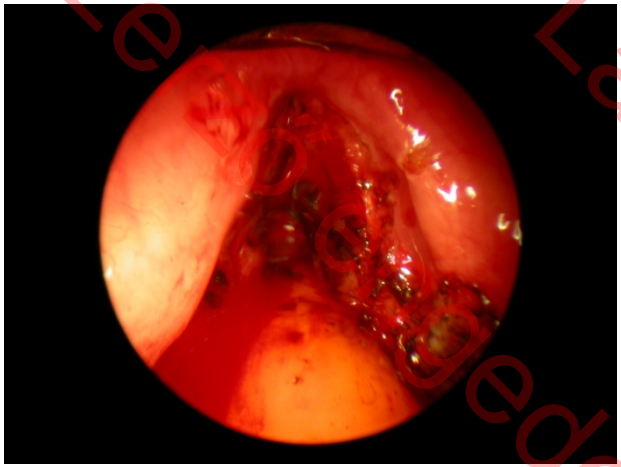

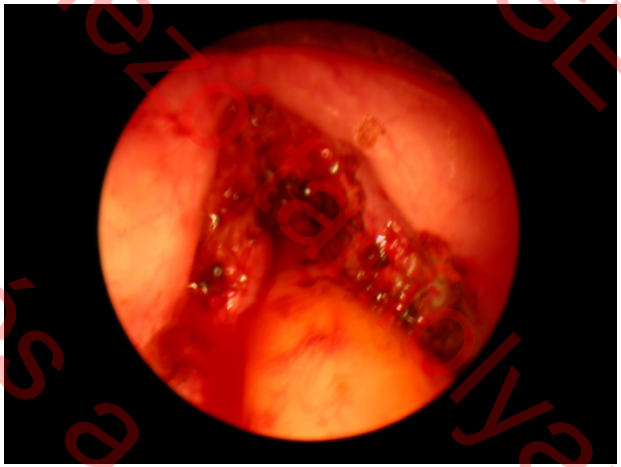

A OKTUL ORVOSTUDOMÁNYI GÉGÉ
Szóbeli szakvizsga kötelező tananyagom
szerzője Hupper László és a
szerzőtársai jogtulajdonosok

Leiomyoma

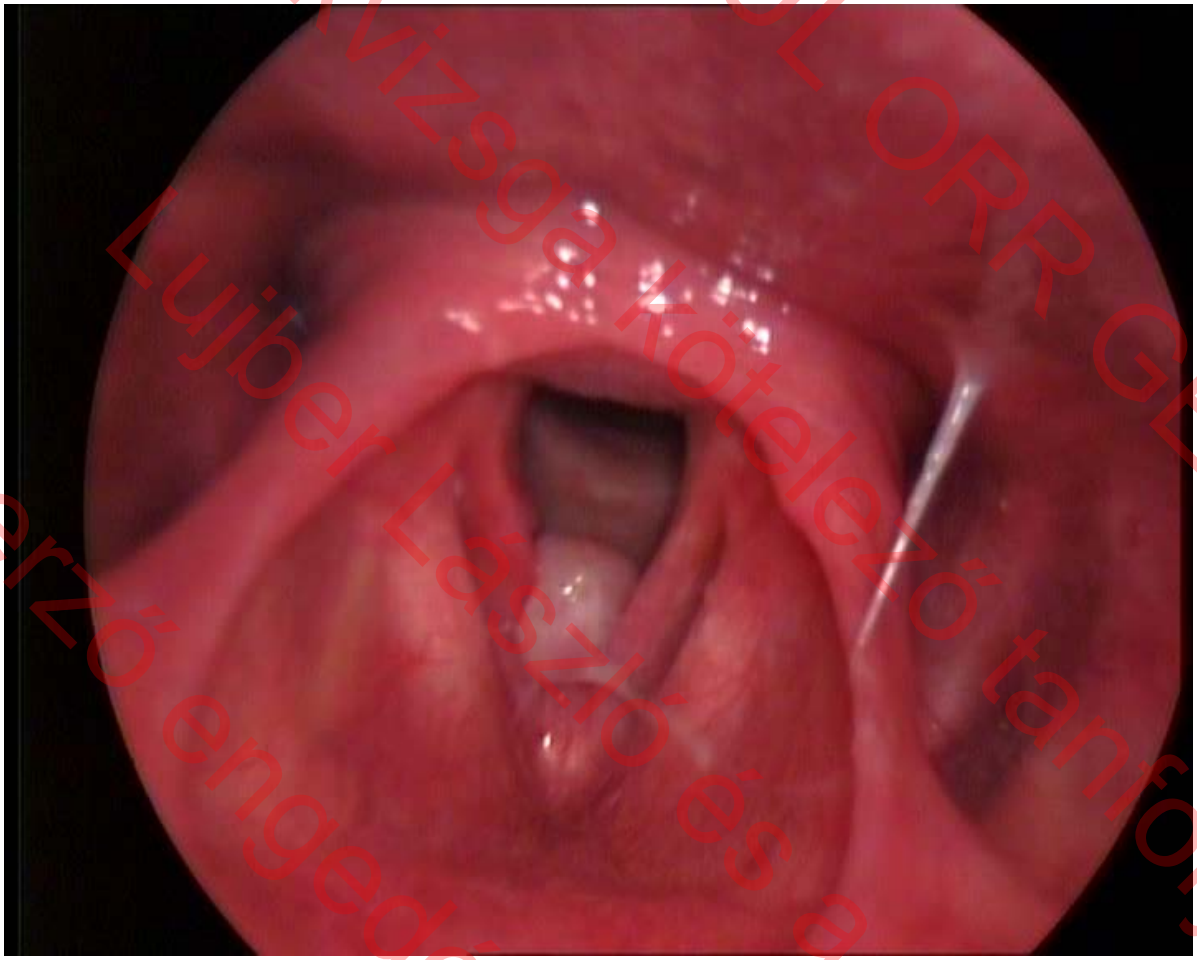

© ÁOK Fül-Orr-Gégegyógyászati Klinika szakvizsgára kötelező tanfolyam szerző engedélyével Lujber László és a

Praecancerosis

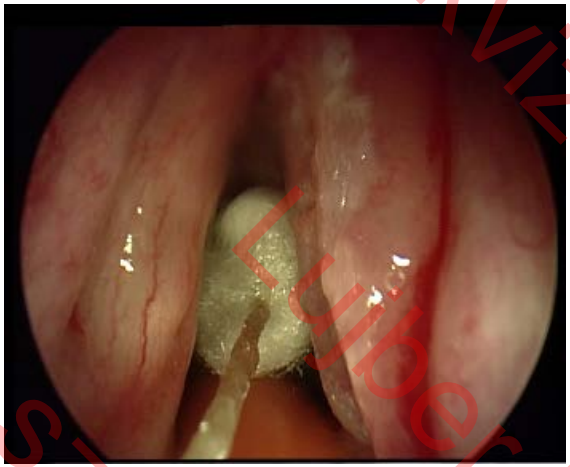

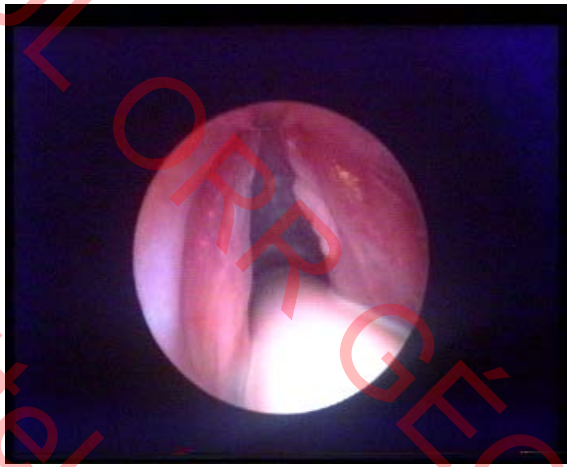

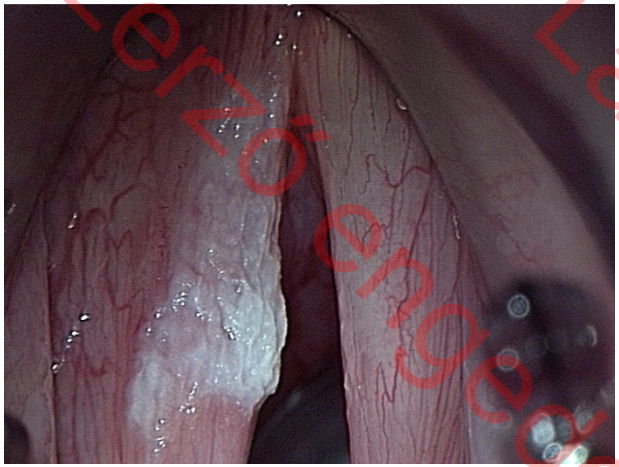

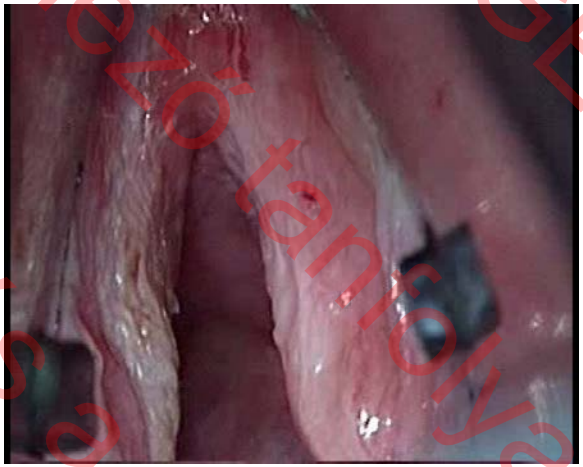

© Dr. Lujber László FÜL ORR GÉGÉ
2013 szakvizsga kötelező tanfolyam
szerző engedélyével

Praecancerosis

- Tünet: rekedtség
- Pathogenesis: Dysplasia I-II-III.-as típusa, dohányzás, chr. irritatio
- Terápia: laryngomikroszkópia – hangszalag decorticatio, laser excisio

2013 szakvizsga kötelező tanfolyam
Lujber László és a szerző engedélyével
AOK FÜL ORR GÉGE

Tonsilla lingualis hypertrophia

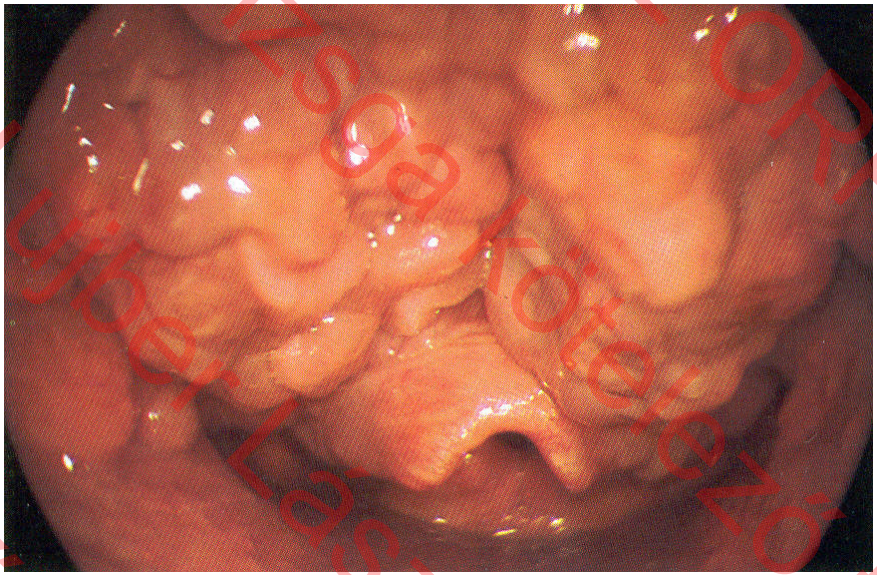

2013 Szakvizsga kötelező tanfolyam
ÁOK FÜL-ORR GÉGE
Lujber László és a
szerző engedélyével

Stenosis laryngotrachealis (cricotrach.) Kétoldali hangszalag bénulás és hátsó comissura hegesedés) laterofixatio (laser), hegoldás

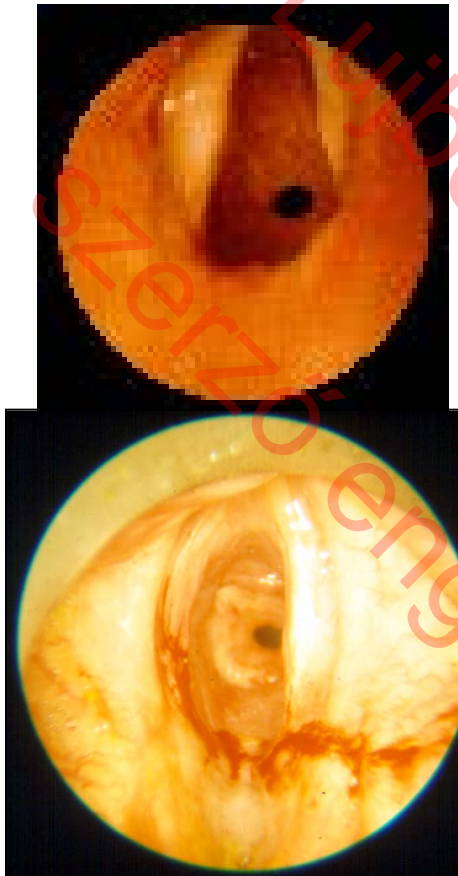

MAGYAR FÜLÉSZETI ORR GÉGÉSZETI Egyesülés Szakvizsga kötelező tananyag
Liber László és a szerző engedélyével

Pharynx jóindulatú daganatai

- Papilloma (tonsillák, garatívek, lágyszájpad; általában melléklelet)
- Haemangioma: nagyon nagyra nőhet, vérzések veszélye
- Cysta, lipoma, fibroma
- a kis nyálmirigyekből kiinduló vegyes nyálmirigy-daganat
- neurilemmoma
- praecancerosis

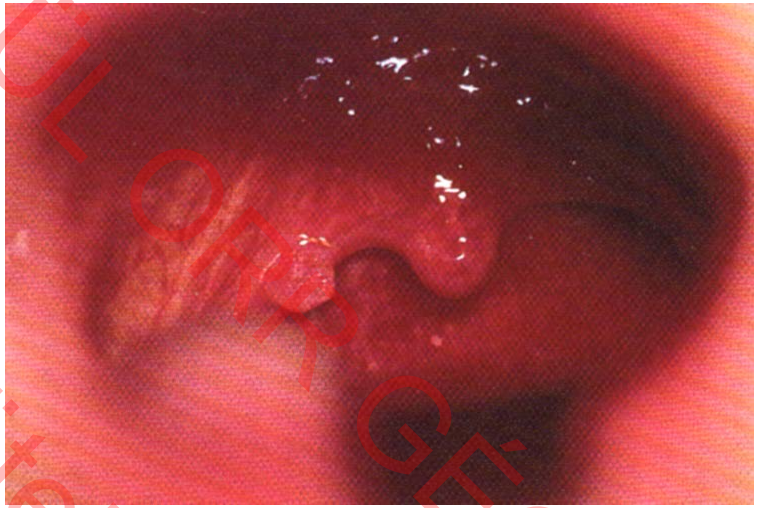

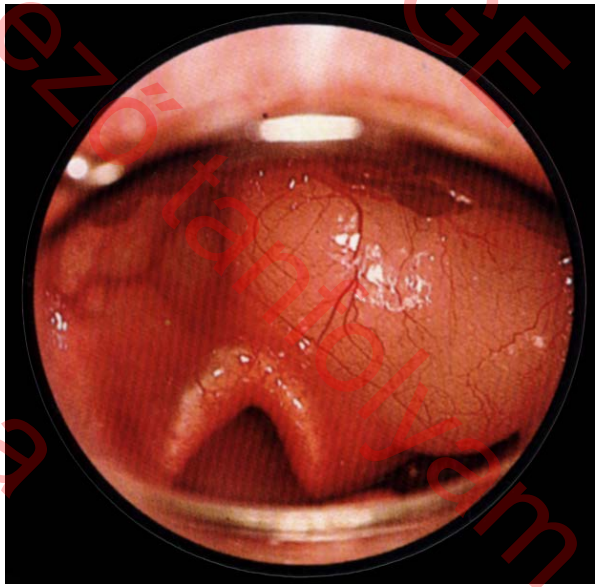

2013 szakvizsga kötelező tananyag
Lujber László és a szerző engedélyével
ÁOK FÜL ORR GÉGE

Pharynx jóindulatú daganatai

- Terápia:
- „Hideg” eszközök
- Tonsillectomia
- Excisio (electrocauter)
- Laser excisio, marsupializatio, vaporizatio

2013 szakvizsga kötelező tanfolyam
SZAOK FÜL ORR GÉGE
Lujber László és a szerző engedélyével

Összefoglalás, következtetés

- Diagnosztika: garat- és gégetükrözés - endoszkópia: rutin ambuláns vizsgálat a diagnózis felállításához – 70°-os optika, fiberoszkóp, videorögzítés, stroboscopia
- Endoszkópia: Laryngomikroszkópia: diagnózis + terápia, garatvizsgálat - endoszkópia
- Terápia: „hideg eszközök” és/vagy CO2 laser
- A CO2 laser terápia indikációja a klinikai gyakorlatban az utóbbi időben kissé változott, de bizonyos kórképek, mint a gégepapilloma, oedema, stenosis laryngotrachealis, tonsilla lingualis hypert., haemangioma, praecancerosis továbbra meghatározó szerepe van, míg más esetekben- hangszalag polyp, nodulus, stb. – nincs előnye a hideg technikával szemben

2013 - ÁOK Fül-ORR GÉGÉSZET tanfolyam
Lulber László és a szerző engedélyével
Nyilvánosan kötelező tananyag

Köszönöm a figyelmüket!

2013 szakvizsga kötelező tanfolyam
Lujber László és a szerző engedélyével
ÁOK FÜL ORR GÉGE