SZTE ÁOK
Fül-Orr-Gégészeti és Fej-Nyaksebészeti Klinika



Gégeszűkületek kezelési lehetőségei

Rovó László

Instrukciós kurzus
2010 december Pécs

SZTE ÁOK FÜL-ORR GÉGÉ 2013 szakvizsga kötelező tanfolyam
Lujber László és a szerző engedélyével

Ónodi Adolf (1857-1919)



Réthi Aurél (1884-1976)



Lichtenberger György (1944-2009)



ÁOK FÜL ORR GÉGÉ
2013 szakvizsga kötelező tanfolyam
Lujber László és a
szerző engedélyé

Airway surgeries made for laryngotracheal stenoses: n=516 1989-2012

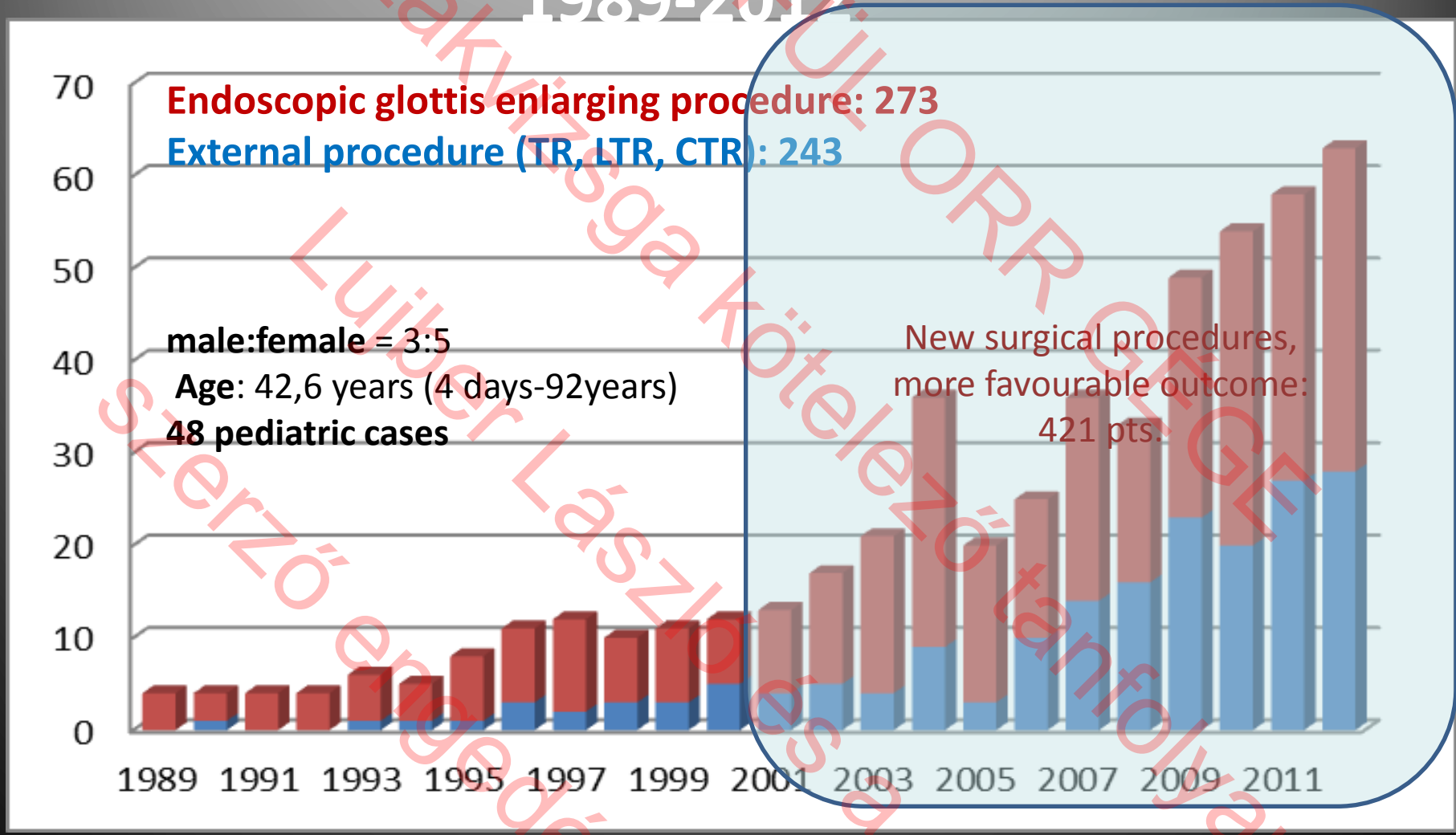

013 szakvizsga kötelező tanfolyam
Luiber László és a szerző engedélyé
AOK FÜL ORR GÉGE

A gége funkcionális anatómiája, élettana



2013 szakvizsga kötelező tanfolyam
SZAOK FÜL ORR GÉGÉ
Lujber László és a
szerző engedélyé

A gége helyzete, régiói

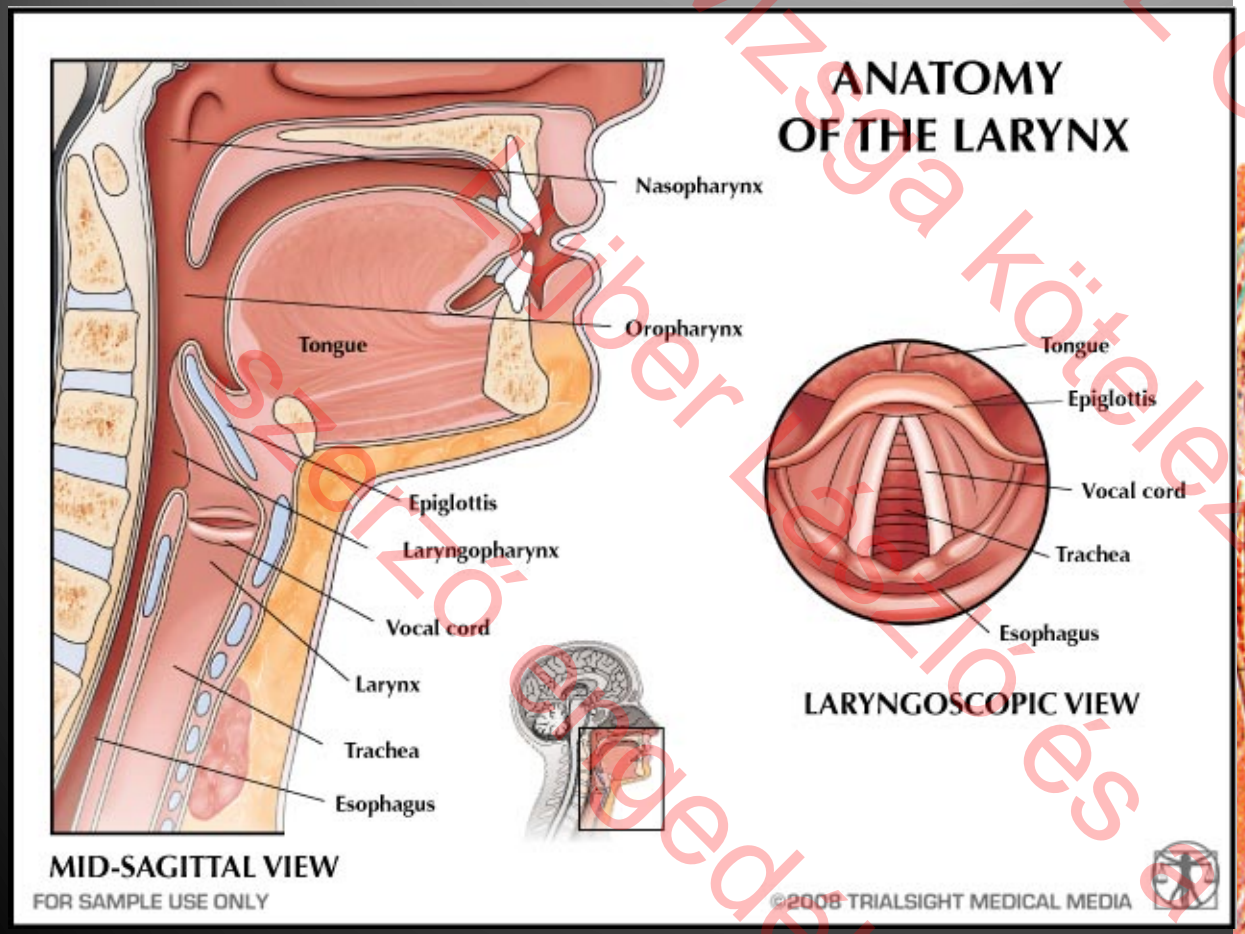

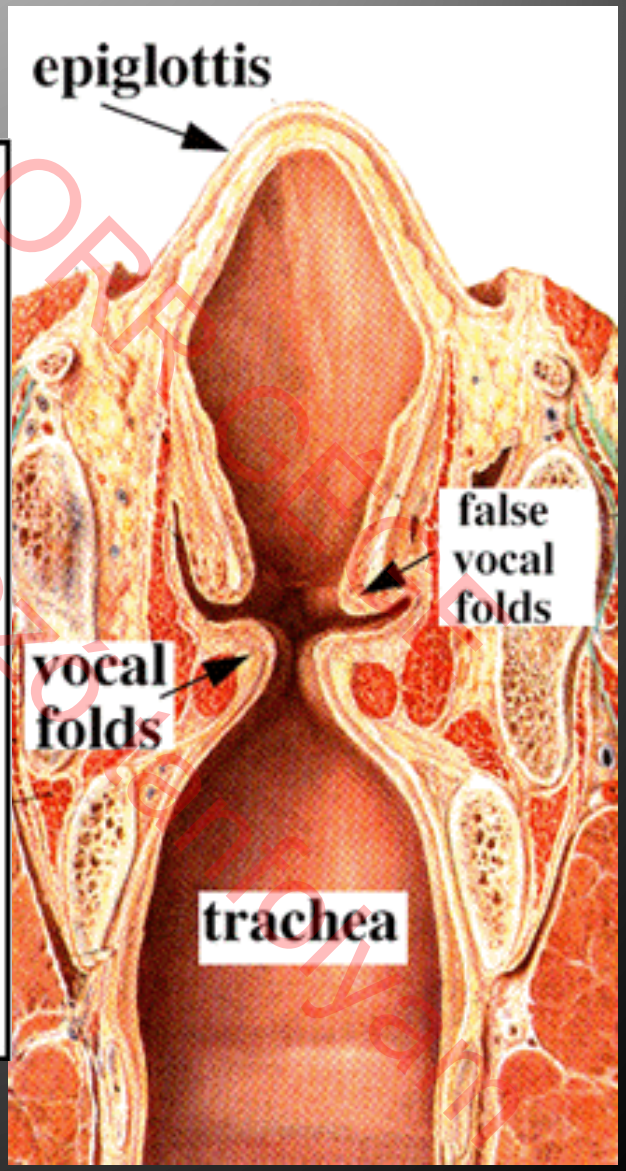

AOK FÜL ORR GÉGE
013 szakvizsga kötelező tartolyaci
Szerző Gedelyé

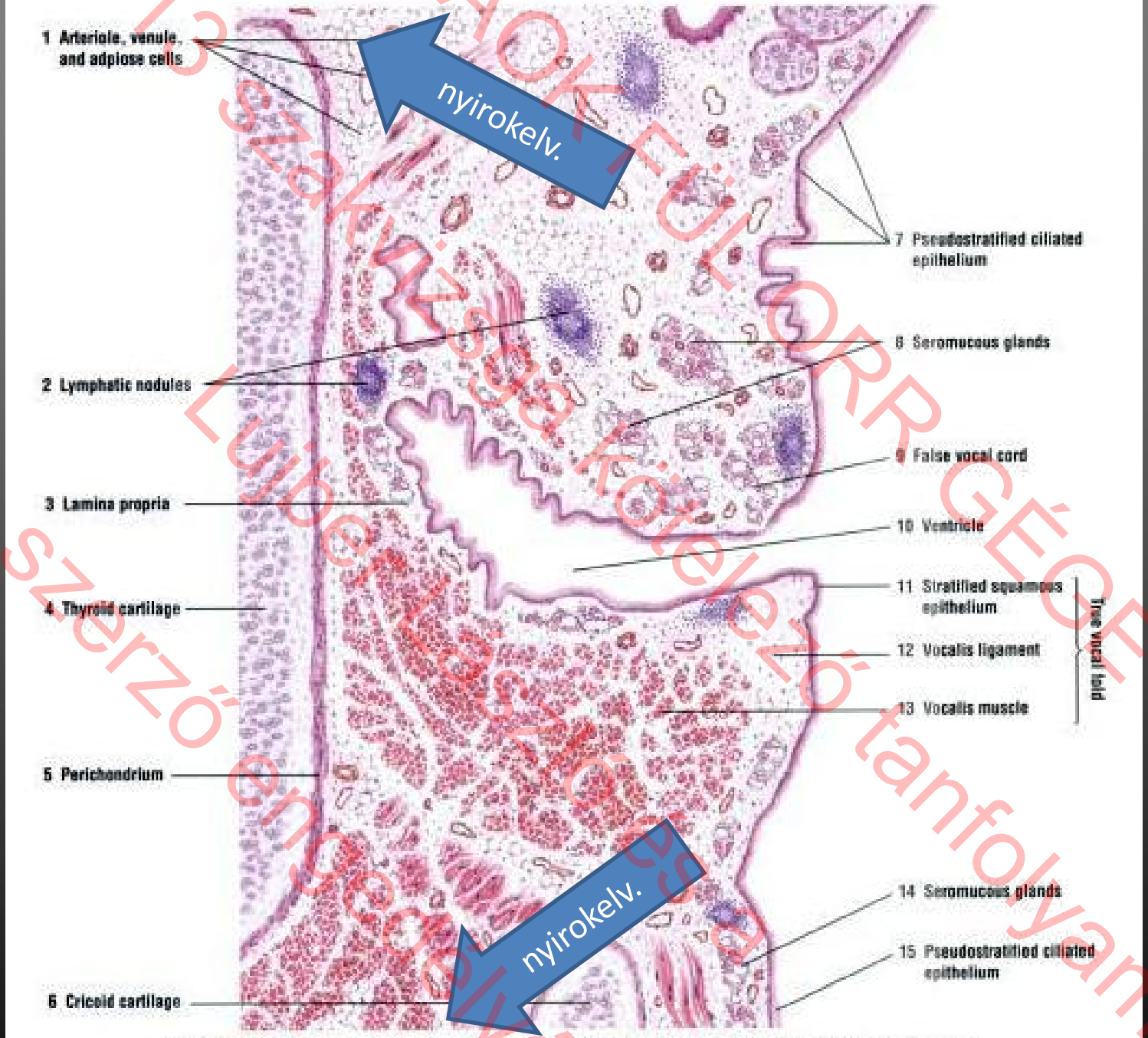

FIGURE 15.5 ■ Frontal section of larynx. Stain: hematoxylin and eosin. Low magnification.

013 szakvizsga kötelező tanfolyam
szerző engedelyé
AOK FÜL ORR GÉGE
Lujbertasz Gés

Gége funkciók



- Aspiráció megelőzése
- Légzés
- Hangképzés
- A törzs stabilizációja







2013 szakvizsga kötelező tananyag
Lujber László és a szerző engedélyével

Központi vezérlés

- nucleus ambiguus
- Nervus vagus
- Foramen jugulare
- Ágak
  - garat
  - **Nervus laryngeus superior**
  - **Nervus recurrens**

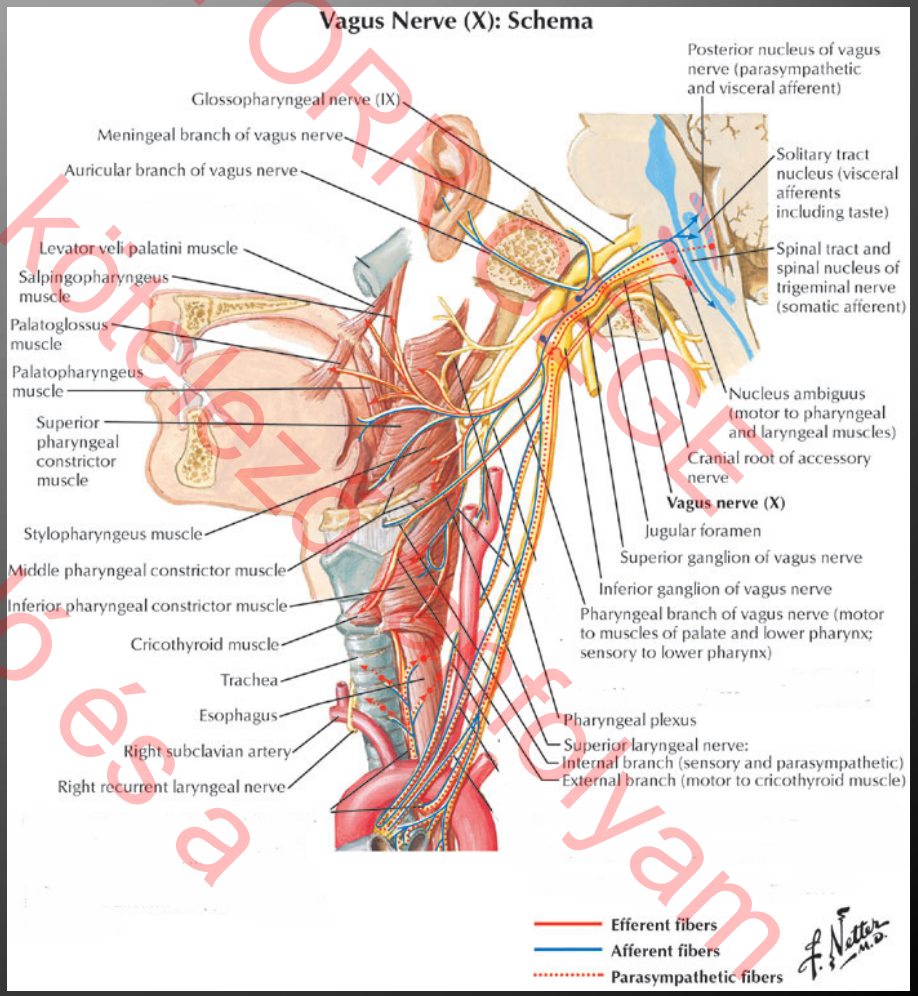

013 szakvizsga kötelező anyag
Lujber László és a szerző engedélyéve
AOK FÜL ORR GEGE

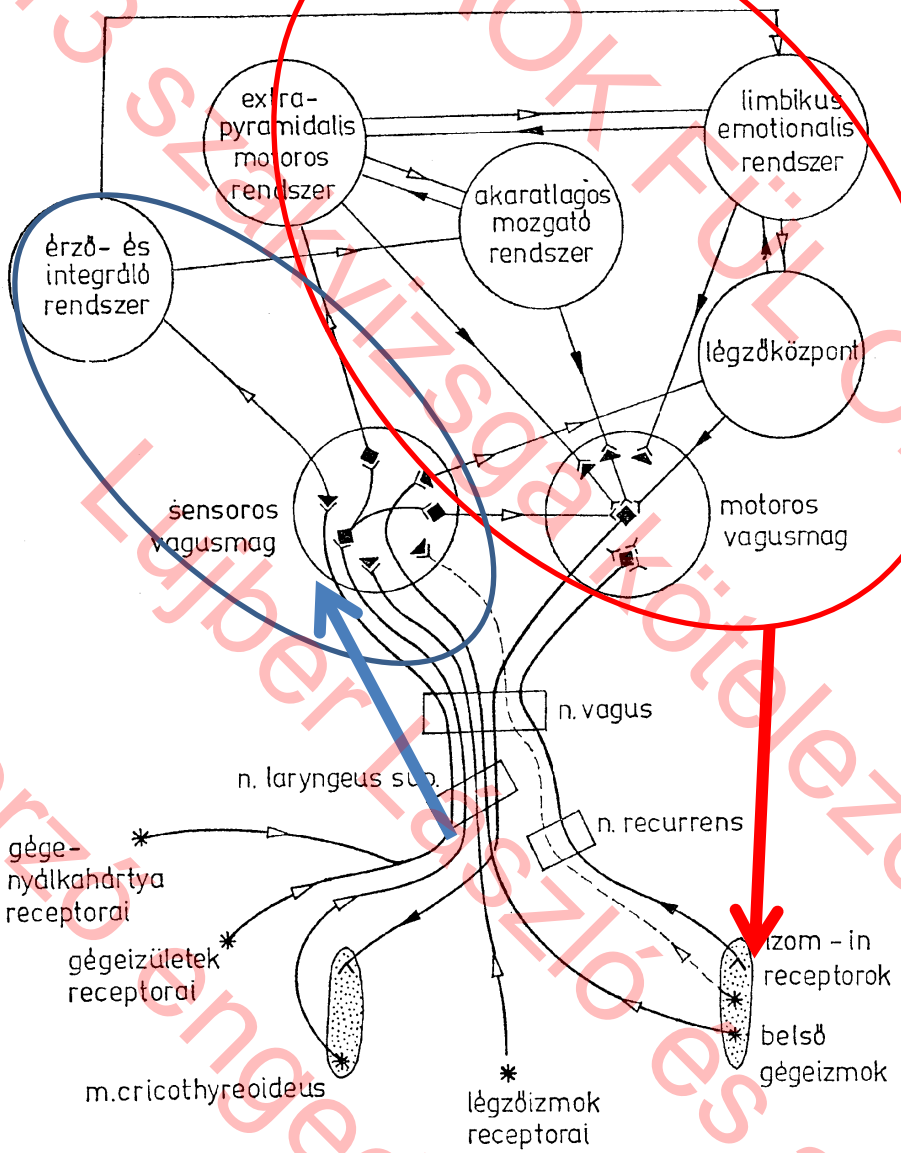

11. ábra. **A gégeizomzat idegrendszeri reflexkörének és a központi idegrendszeri behatások lehetőségének sematikus ábrája (Dunker szerint)**

ÁOK FÜL ORR GÉGE
2013 szakvizsga kötelező tanfolyam
Lajber László és a
szerzők engedélyével

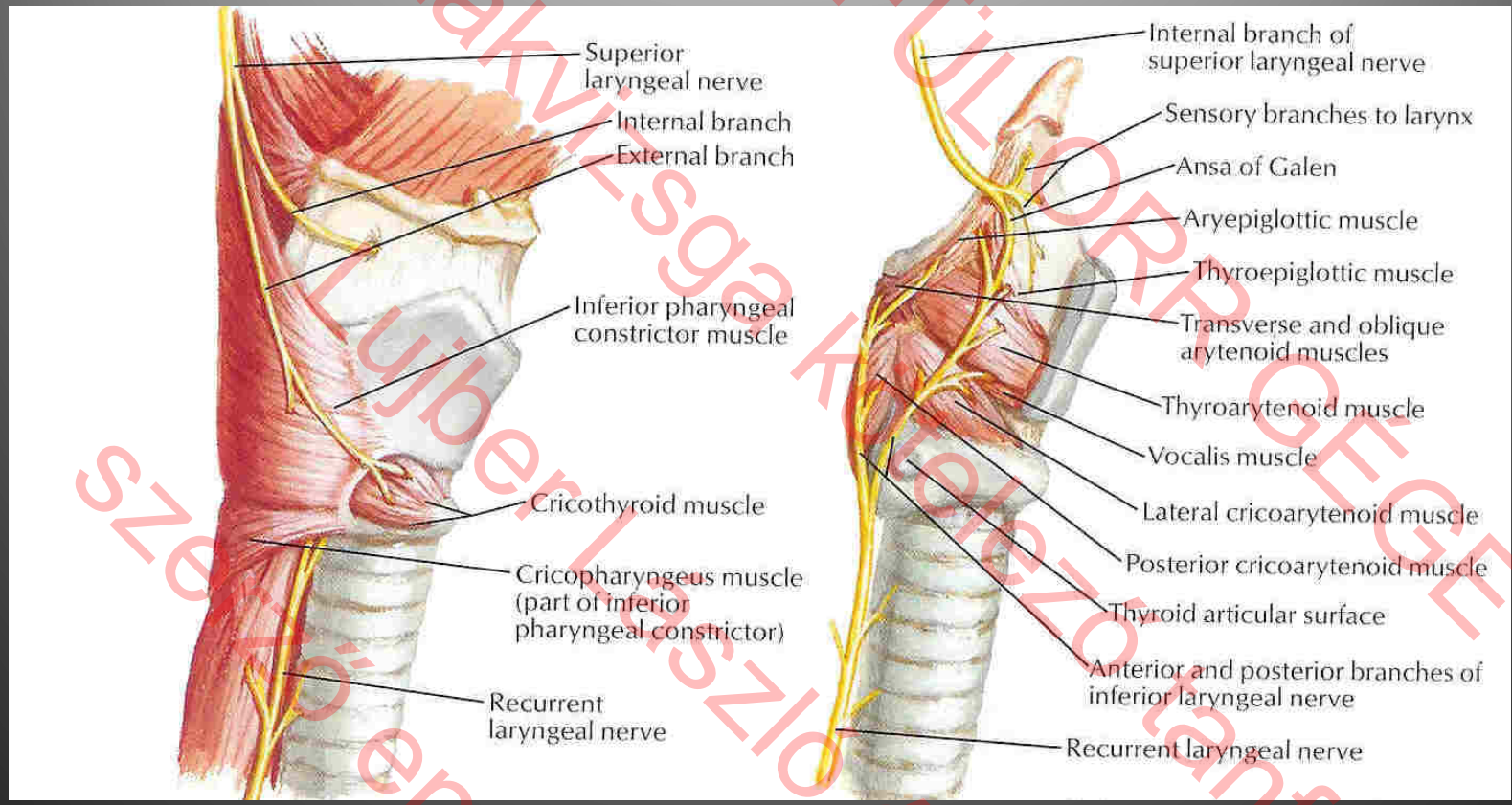

SOTE ÁOK Fül-Orr-Gége 2013 szakvizsga kötelező tanfolyam
Lujber László és a szerző engedélyével

Ira Sanders, Bei-Lian Wu, Liancai Mu, Hugh F. Biller
Arch Otolaryngol. Head Nech Surg 1993
Rovó L, Czigner J, Kiss J G: Otorhinolaryngol. NOVA, 1994

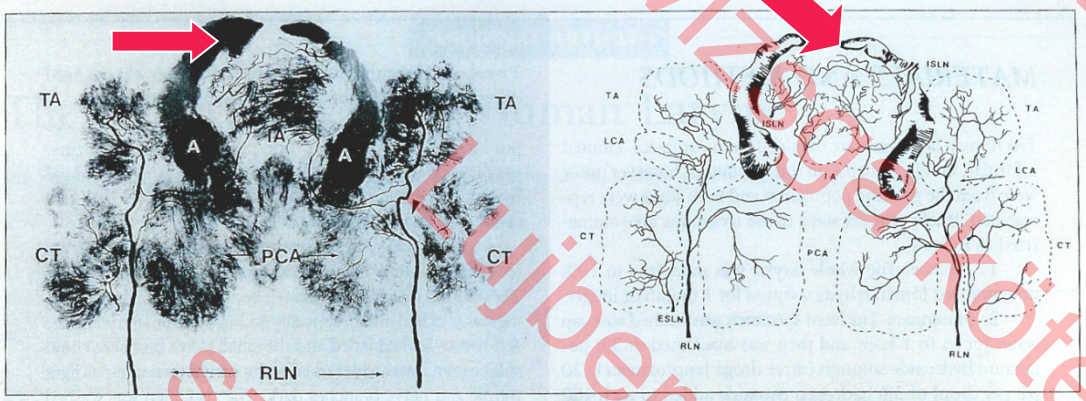

Figure 1. *Recurrent laryngeal nerves (RLNs). Left, In this specimen the entire lengths of both RLNs have been dissected intact. The specimen has been mounted flat, and additional structures, such as the arytenoid cartilages (A), have been retained in an approximation of their normal locations. Note that the distribution of the RLNs is not symmetric from side to side. For example, on the right side the nerve branch to the posterior cricoarytenoid muscle (PCA) also connects with the nerve branches to the interarytenoid muscles (IA). The arrowhead points to a neural communication between the cricothyroid muscle (CT) and the RLN. Right, Line drawing of left side of this figure. TA indicates thyroarytenoid muscle; ISLN, internal superior laryngeal nerve; ESLN, external superior laryngeal nerve; and LCA, lateral cricoarytenoid.*

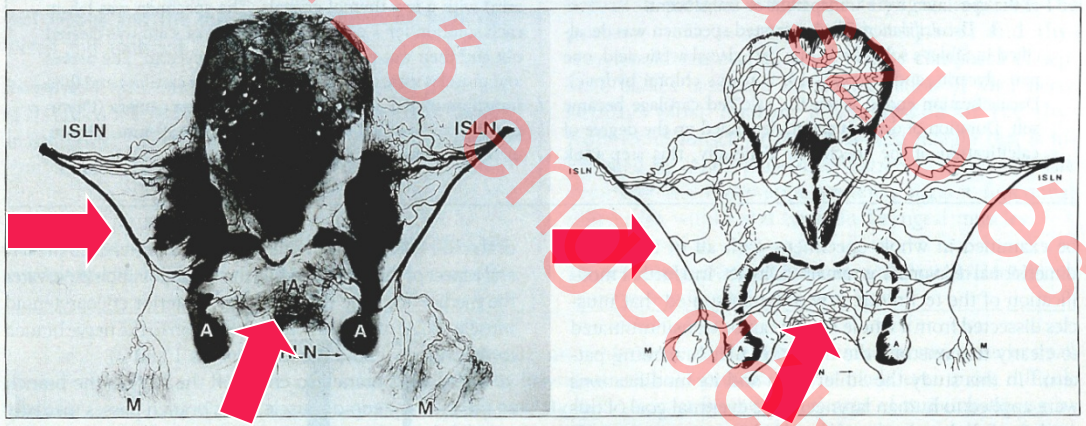

Figure 2. *Internal superior laryngeal nerves (ISLNs). Left, In this specimen both ISLNs and their related structures have been dissected and then arranged in two dimensions. Note that after passing through the thyrohyoid foramen, the ISLN gives off multiple branches that supply the entire supraglottic mucosa. One nerve branch passes behind the arytenoid cartilage (A) to supply the postcricoid mucosa and the interarytenoid muscle (IA). Right, Line drawing of left side of this figure. RLN indicates recurrent laryngeal nerve; E, epiglottis; and M, mucosa.*

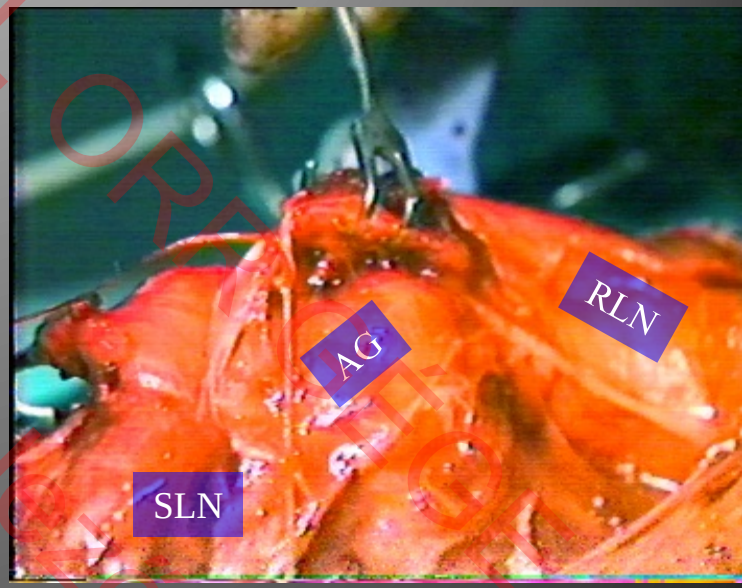

013 szakvizsgálat AOK FÜL ORR GÉGE
Lujber László és a szerző engedelyen tanfolyam

Arch Otolaryngol Head Neck Surg. 1994 Dec;120(12):1321-8.

The human communicating nerve. An extension of the external superior laryngeal nerve that innervates the vocal cord.

Wu BL, Sanders I, Mu L, Biller HF. (44% ; 31% motoros rost)



2013 szakvizsga kötelező tanfolyam
Lujber László és a szerző engedélyé
ACK FÜL ORR GÉGE

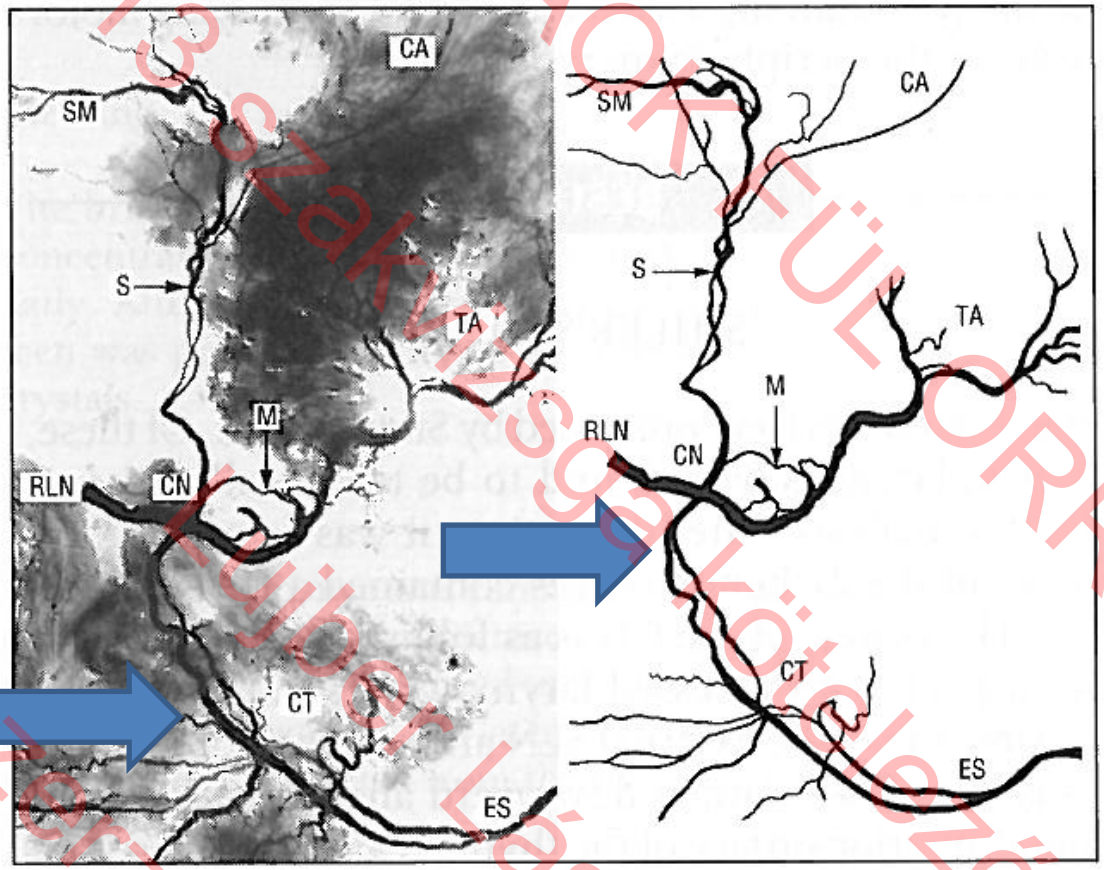

Figure 5. *Left, Dissection of a communicating nerve (CN) and its associated nerves and muscles. The external superior laryngeal nerve (ES) is seen entering the photograph from the right lower corner. An extension of the external superior laryngeal nerve passes through the cricothyroid muscle (CT) to emerge as the CN. The CN bifurcates into two branches. The presumed sensory branch (arrow with S) passes through the thyroarytenoid muscle (TA) to terminate in the subglottic mucosa (SM) and cricoarytenoid joint (CA). The presumed motor branch (arrow with M) is seen to combine with the recurrent laryngeal nerve (RLN) and is distributed to the TA muscle. Right, Drawing of Figure 5, left.*

013 szakvizsga kötelező tanfolyam
AOK FÜL ORR GÉGE
Fujber László és a
szerző engedélyé

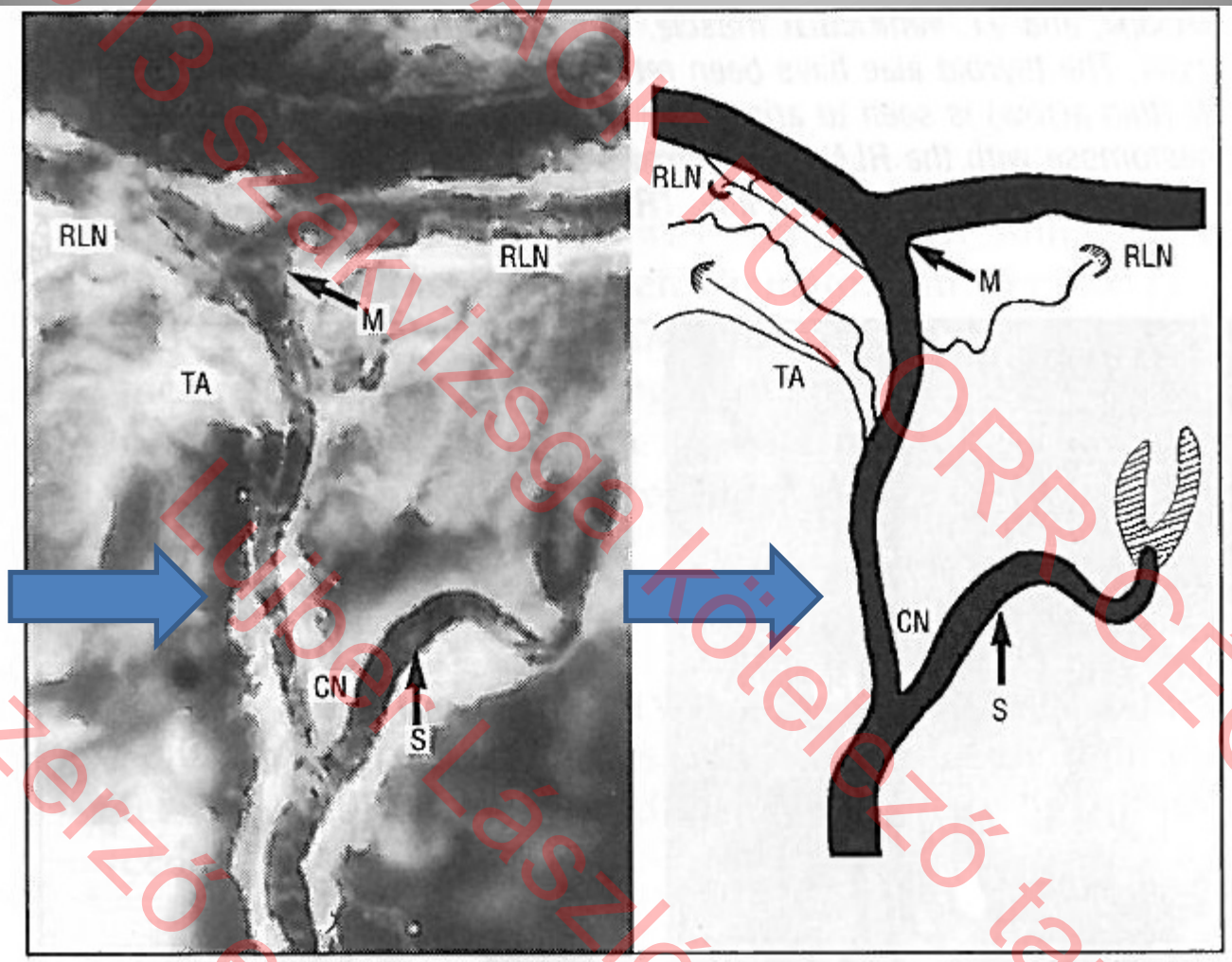

Figure 4. *Left, In this specimen a higher magnification compared with Figure 3, left, shows one branch of the communicating nerve (CN) (arrow with M) anastomosing with the recurrent laryngeal nerve (RLN). Another branch of the communicating nerve (arrow with S) passes through the thyroarytenoid muscle (TA). Again, numerous smaller branches are seen entering the TA muscle. Right, Drawing of Figure 4, left.*

AOK FÜLORRGÉGÉ
013 szakvizsga kötelező tanfolyam
Lejber László
szerző engedélyével



Figure 9. *Cross section of human communicating nerve stained for acetylcholinesterase. Three fascicles can be seen. The top fascicle is a motor fascicle. The solid arrow points to an area containing numerous motor axons. Similar motor axons can be seen under higher magnification in Figure 11. The open arrows point to clusters of unmyelinated axons that stain dark. The two bottom fascicles contain large numbers of unmyelinated axons. Although both fascicles are sensory, at this magnification the fascicles appear darker than the motor fascicle. A higher magnification of a sensory fascicle can be seen in Figure 10 (Karnovsky and Roots', ×125).*

013 szakvizsga kötelező tanfolyam
Lujber László és
szerző engedélyével
AOK FÜL ORR GÉGÉ

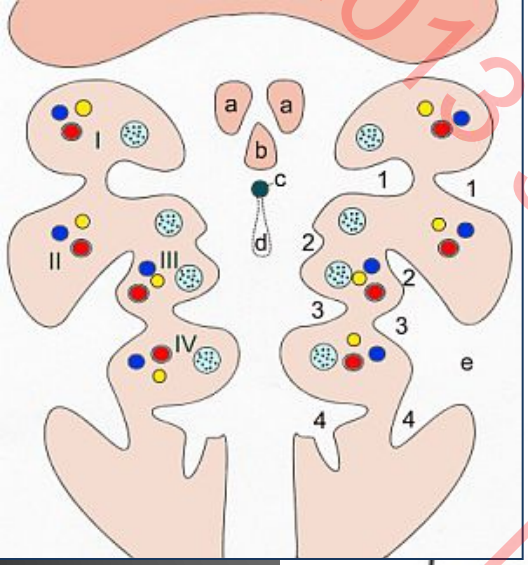

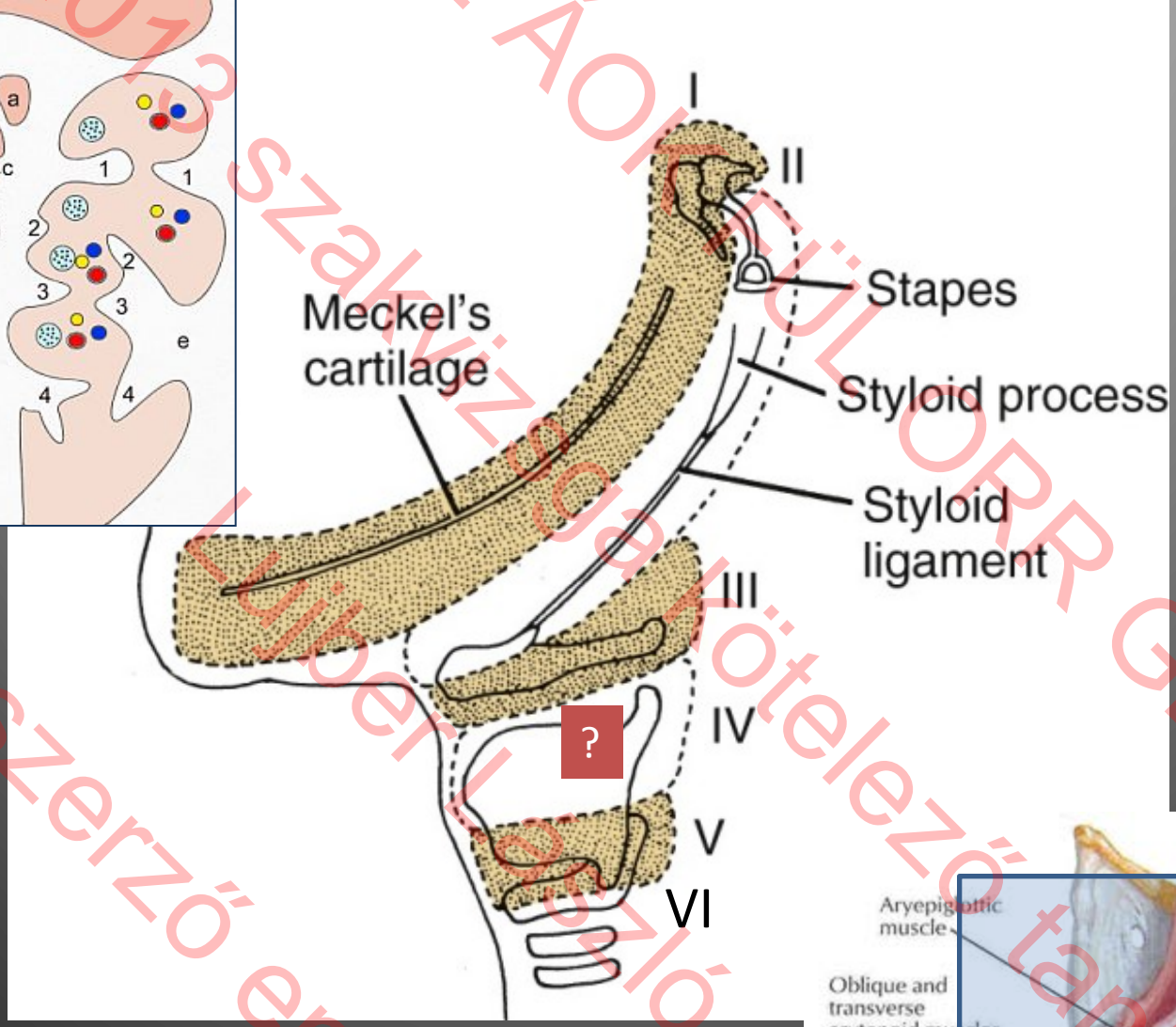

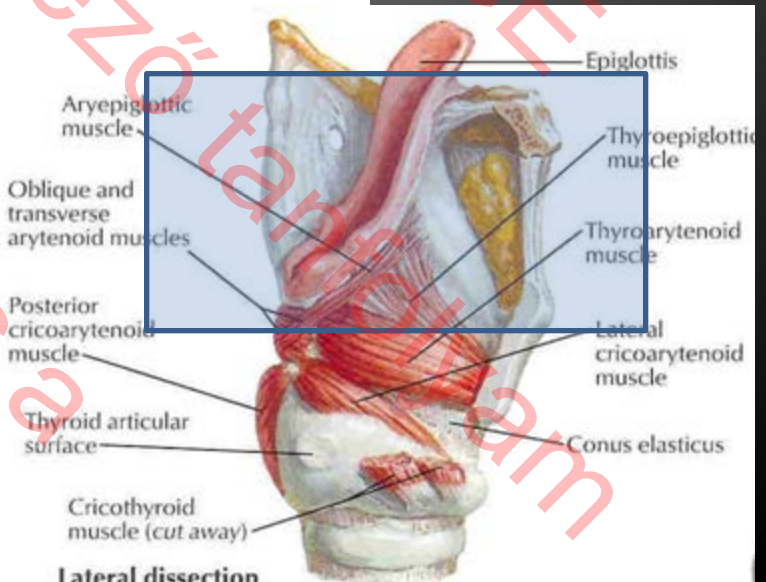

013 szakvizsgai kötelező tanfolyam
szerző engedélyé
AORR GÉGE
Lujber László és a

neuromyographia:

Medicor TR4653

8 vizsgálat

Medicor ST3
neurostimulátor:
1V, 200 ms
négyszög impulzus





m. cricoarytenoideus post.

m. thyroarytenoideus int



átvágás az ingerlés alatt



átvágás az ingerlés felett

013 szakvizsga kötelező tanfolyam
Lujber László és a
szerző engedélyé
AOK FÜL ORR GEGE

Protektív gégereflex fő területe

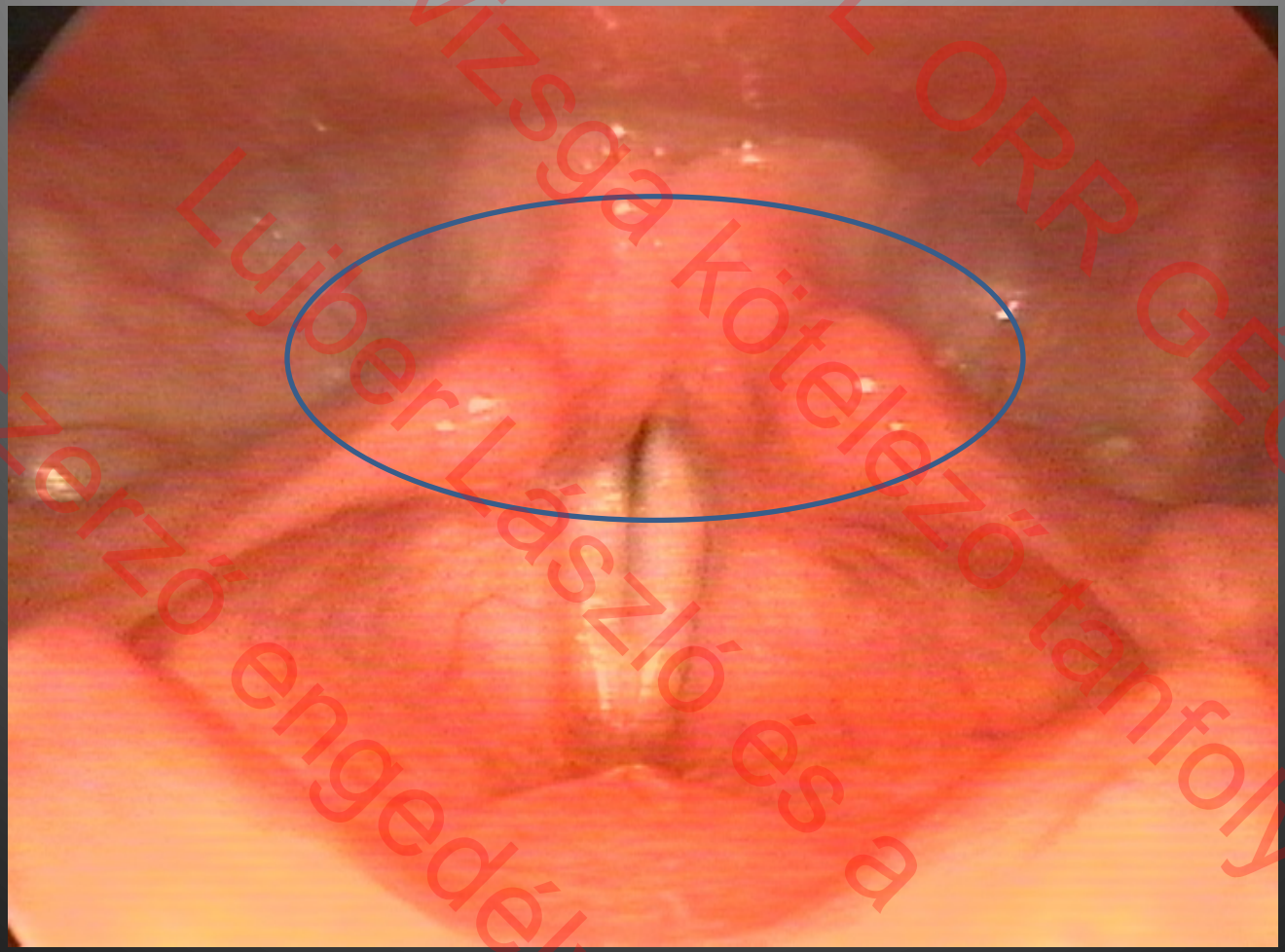

SOTE ÁOK FÜL ORR GÉGÉ
2013 szakvizsga kötelező tanfolyam
Lujber László és a
szerző engedélyével

Gégemozgás

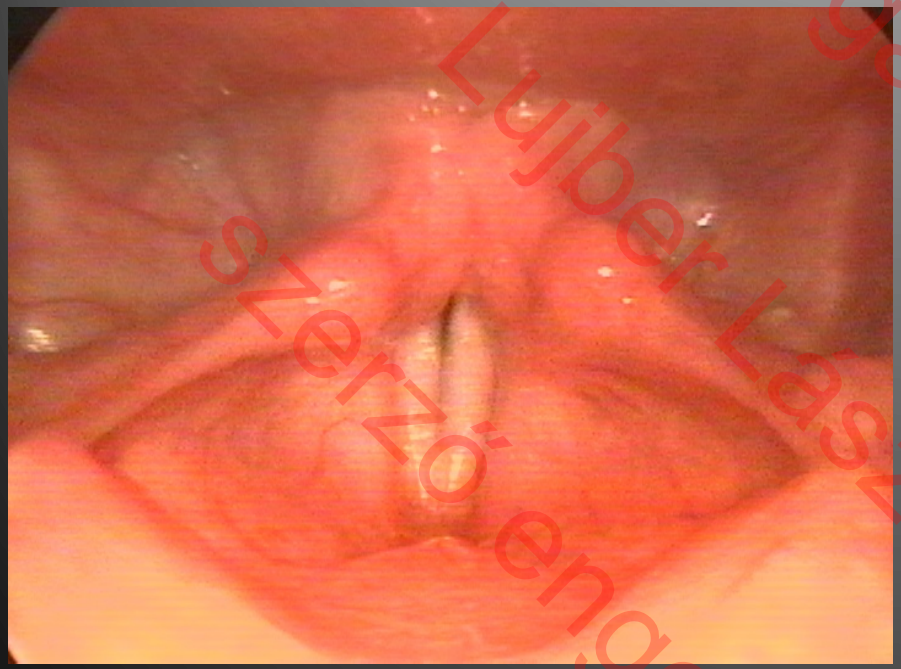

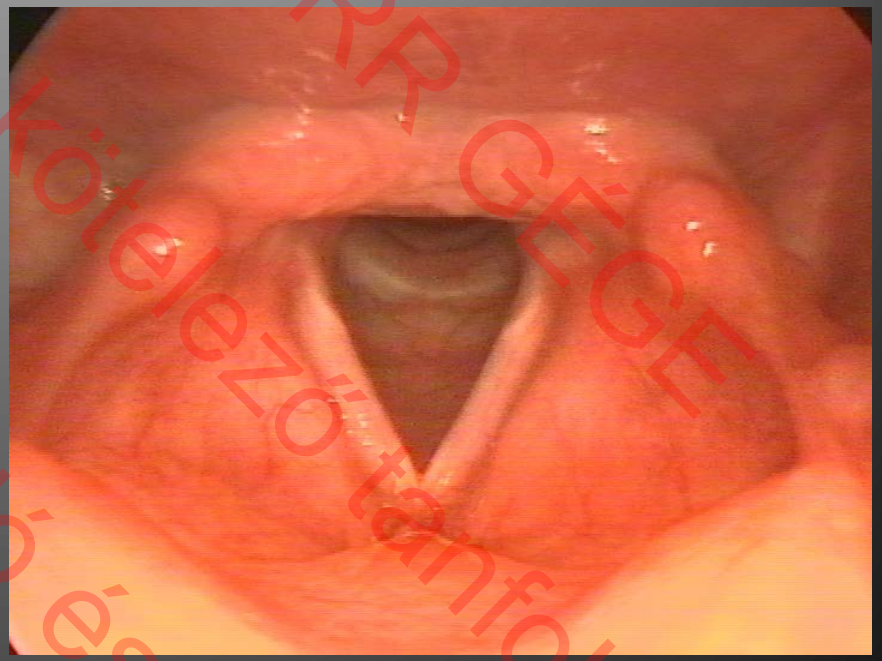

ÁOK FÜL ORR GÉGE
013 szakvizsga kötelező tanfolyam
Lujber László és a
szerző engedélyé

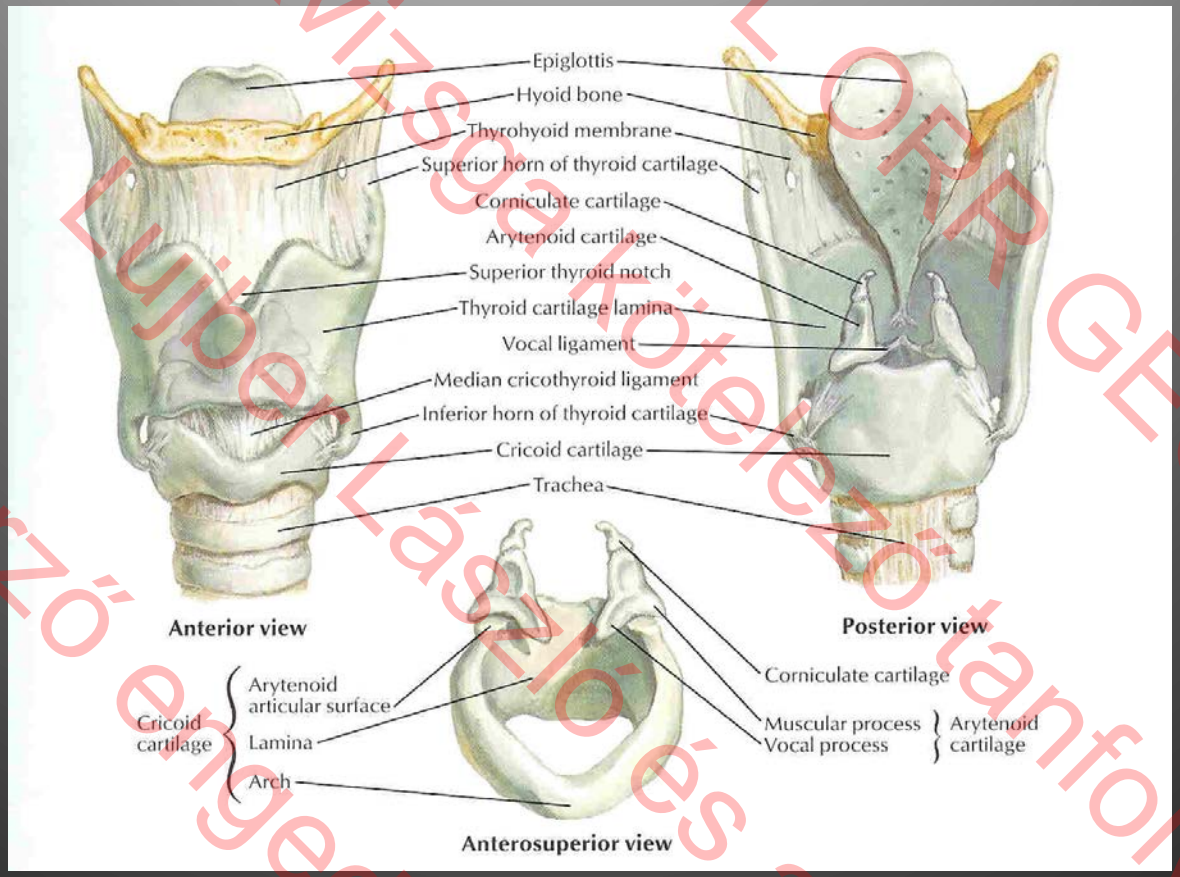

AOK FÜL ORR GÉGE
013 szakvizsga kötelező tanfolyam
Lujber László és a
szerző engedélyé

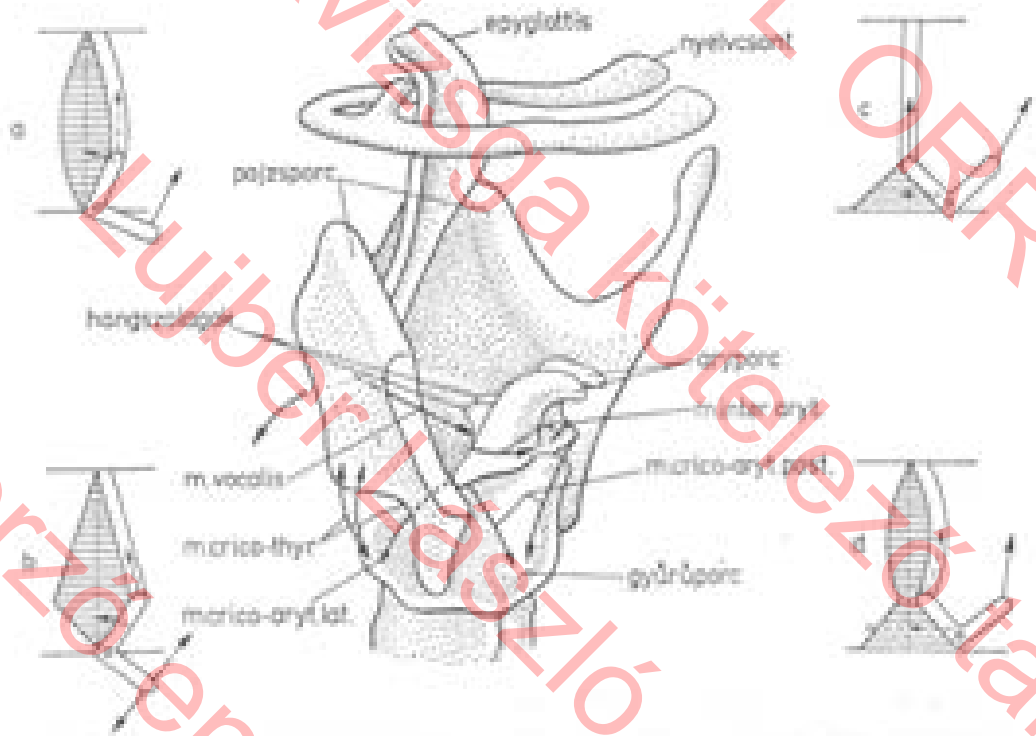

5. ábra. A hangszalagok és a gégeváz ízületi mozgásainak térbeli ábrázolása

Az ábrán látható nyilak a hangrés nyitásában, illetőleg zárásában szerepet játszó izomzat erőhatásának irányát jelölik meg. A gégeváz-on kívül látható nyíl a pajzsporc—gyűrűporc ízület billenőmozgását érzékelteti. Hangrésszűkítők (zárók): m. interarytaenoideus, m. cricoarytaenoidei lat., m. thyreoarytaenoidei ext. (az ábrán nincs jelölve). Hangrésnyitó (tágító): m. cricoarytaenoideus post. Hangrésfeszítők: m. cricothyreoidei és m. thyreoarytaenoidei int. (vocales) (Lullies után)

Myopathiás bénulási formák: a: vocalis, b: laterális, c: transversus, d: vocalis + transversus

013 szakvizsga kötelező tanfolyam
szerző engedélyé
AOK FÜL ORR GÉGE
Lujber László és a

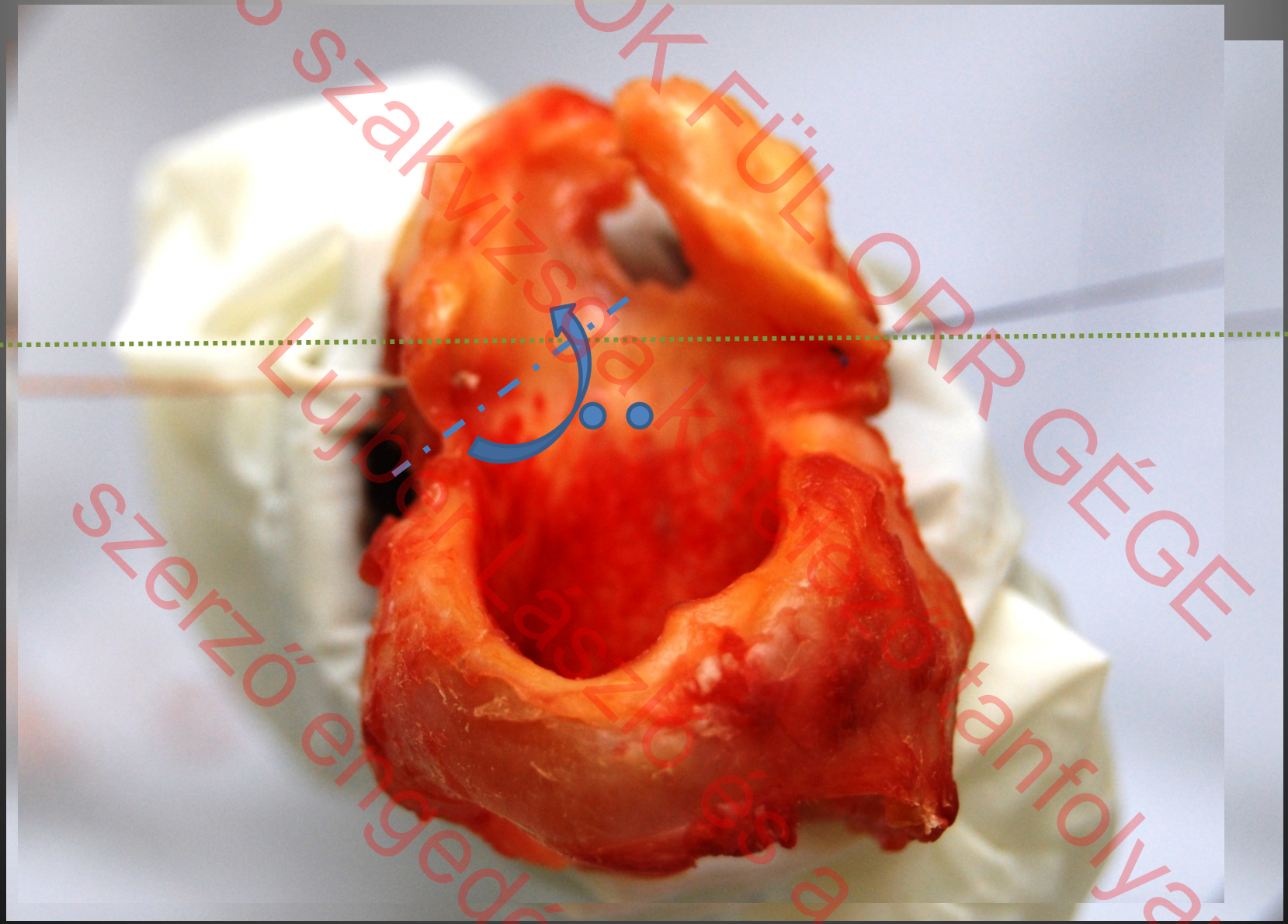
AOK FÜL ORR GÉGÉ
013 szakvizsga előkészítő tanfolyam
Lujber László és a
szerző engedélyé

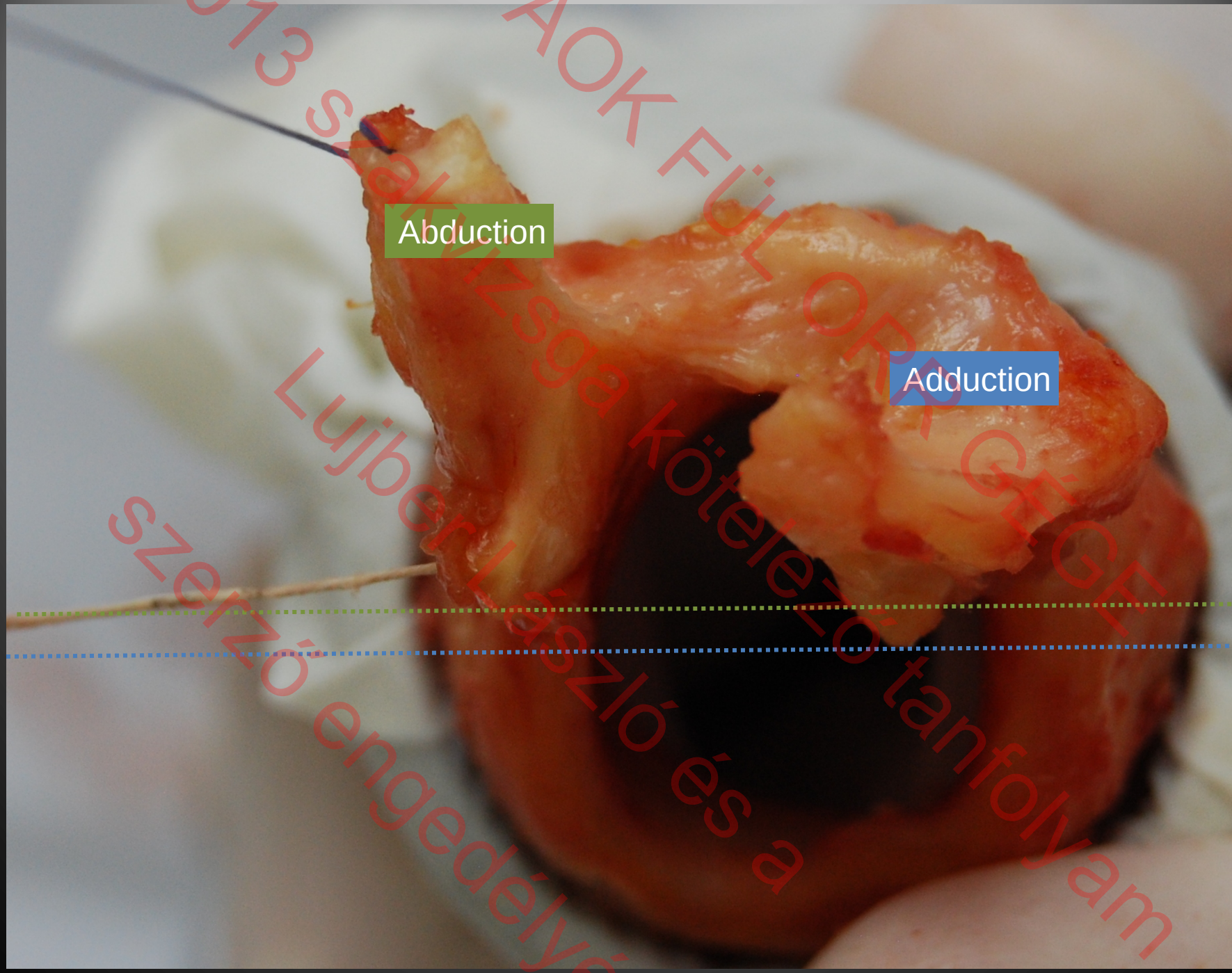

2013 szakvizsga kötelező tanfolyam
AOK FÜL ORR GÉGE
Lujber László és a
szerző engedélyével

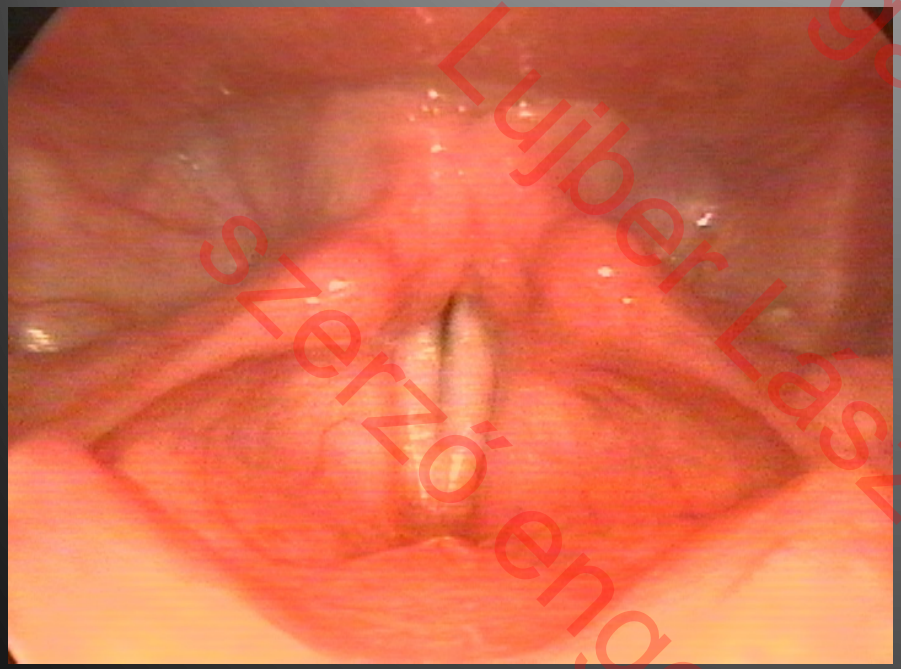

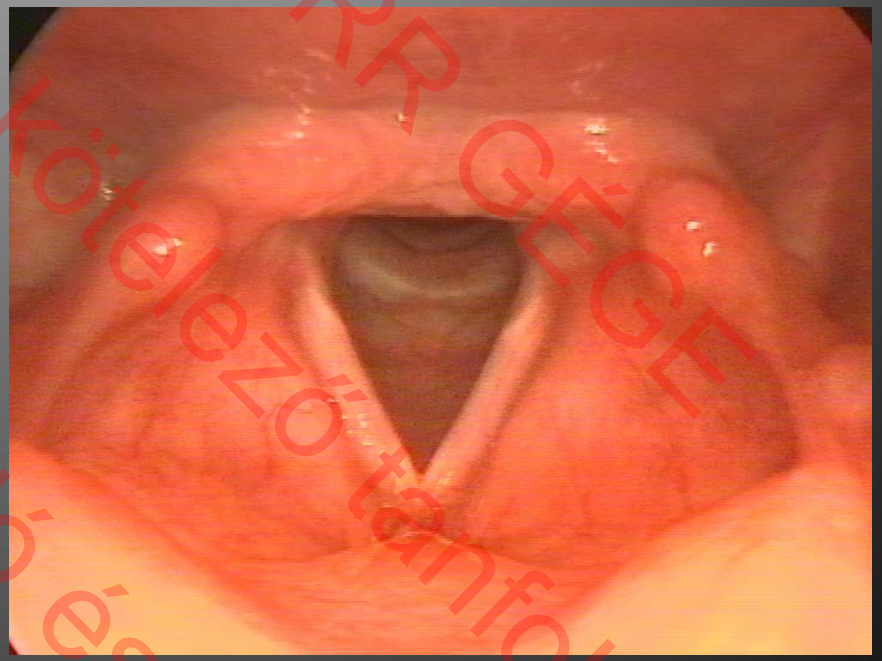

FÜL ORR GÉGE
013 szakvizsga kötelező tanfolyam
Lujber László és a
szerző engedélyé

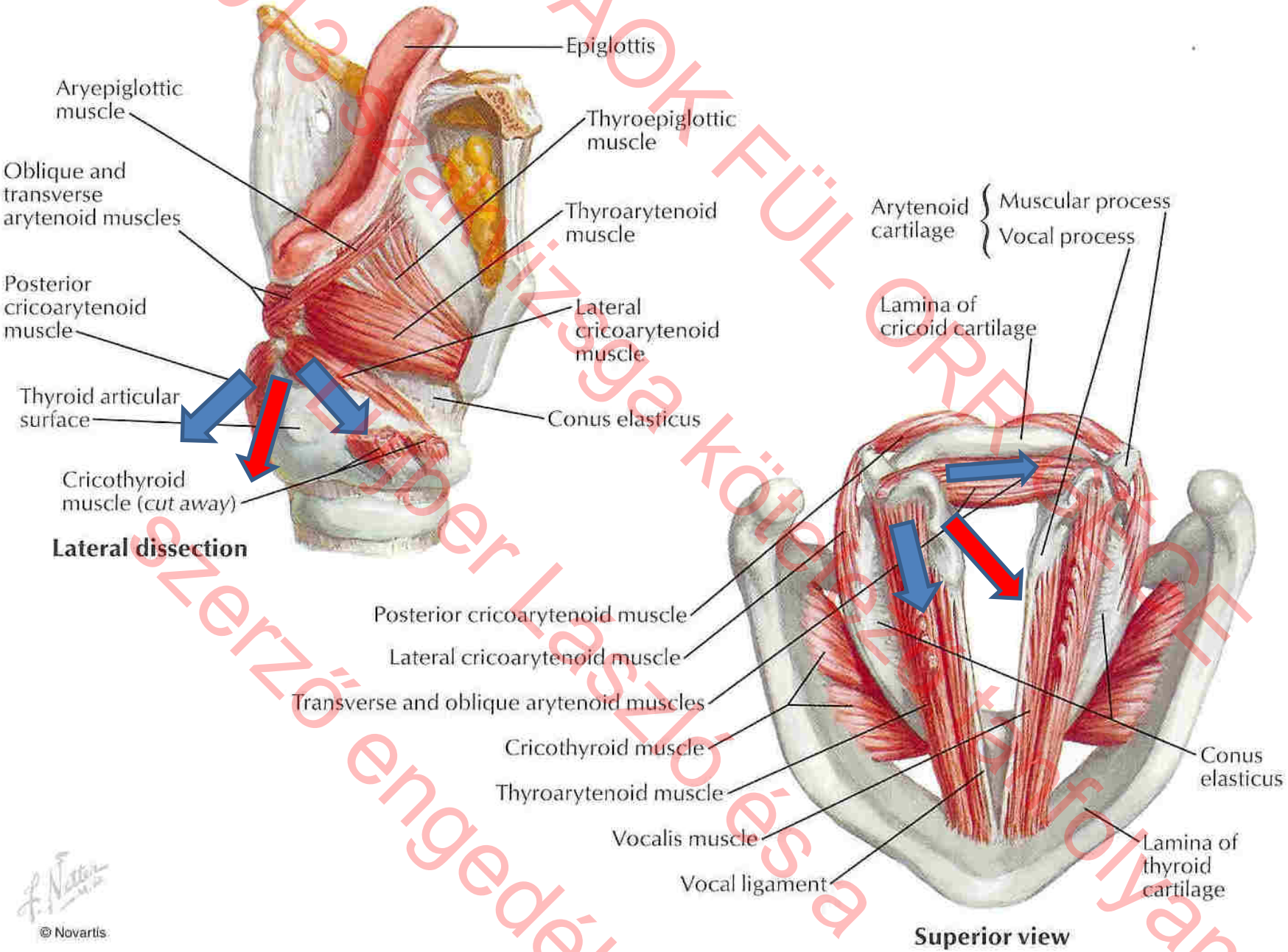
Epiglottis
Aryepiglottic muscle
Thyroepiglottic muscle
Oblique and transverse arytenoid muscles
Thyroarytenoid muscle
Posterior cricoarytenoid muscle
Lateral cricoarytenoid muscle
Thyroid articular surface
Conus elasticus
Cricothyroid muscle (cut away)
Lateral dissection
Arytenoid cartilage
Muscular process
Vocal process
Lamina of cricoid cartilage
Posterior cricoarytenoid muscle
Lateral cricoarytenoid muscle
Transverse and oblique arytenoid muscles
Cricothyroid muscle
Thyroarytenoid muscle
Vocalis muscle
Vocal ligament
Conus elasticus
Lamina of thyroid cartilage
Superior view
© Novartis

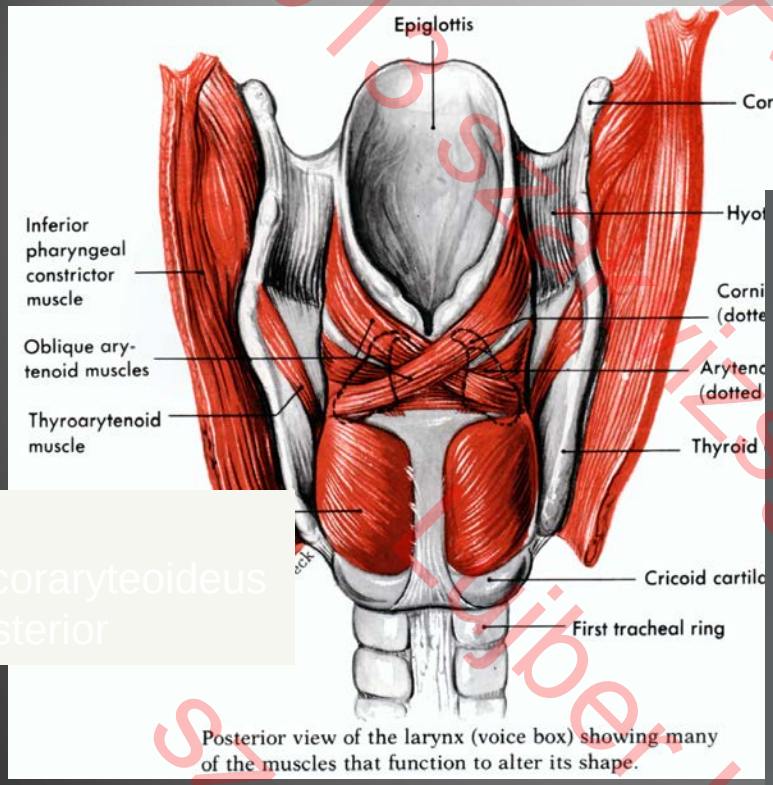

Posterior view of the larynx (voice box) showing many of the muscles that function to alter its shape.

m. cricoraryteoideus posterior



AOK FÜL-ORR GÉGE
Lajber László és a
szerző engedélyé

Hangmagasság állítás

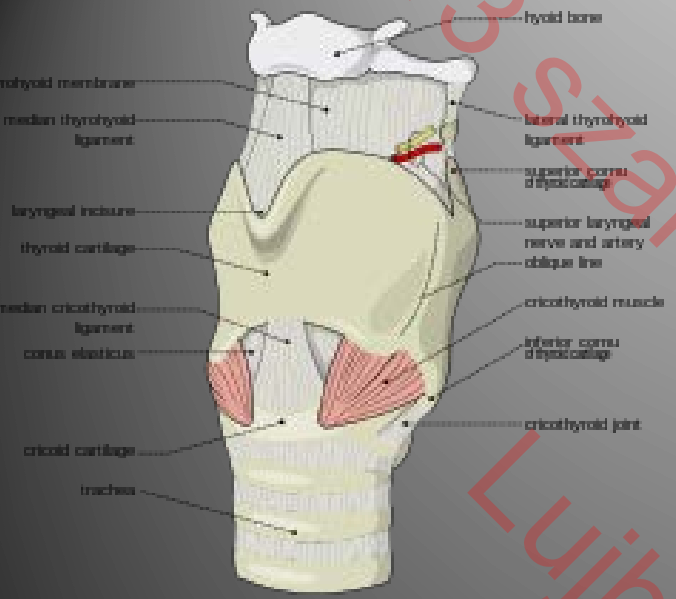

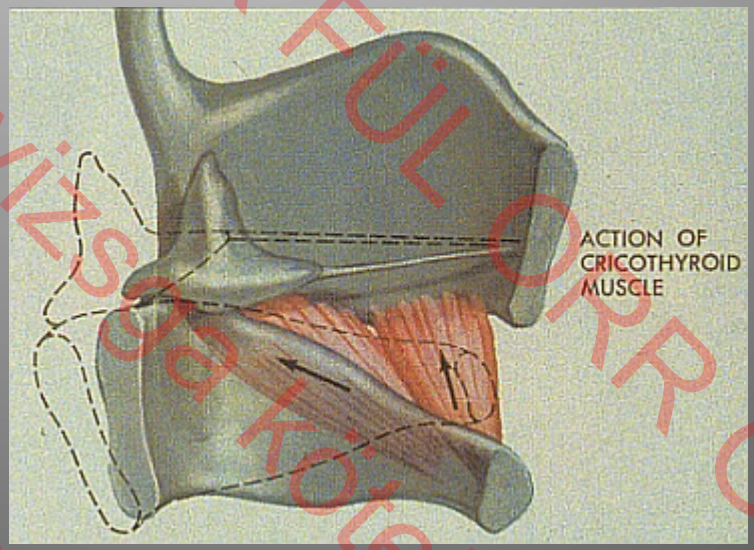

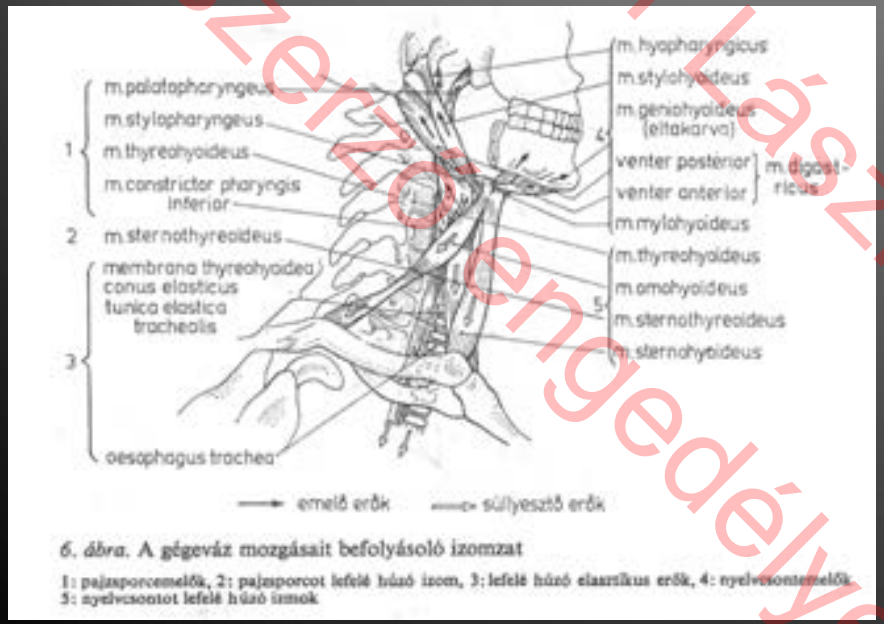

6. ábra. **A gégeváz mozgásait befolyásoló izomzat**

1: pajzsporcemelők, 2: pajzsporcot lefelé húzó izom, 3: lefelé húzó elaszikus erők, 4: nyelvcsontemelők, 5: nyelvcsontot lefelé húzó izmok

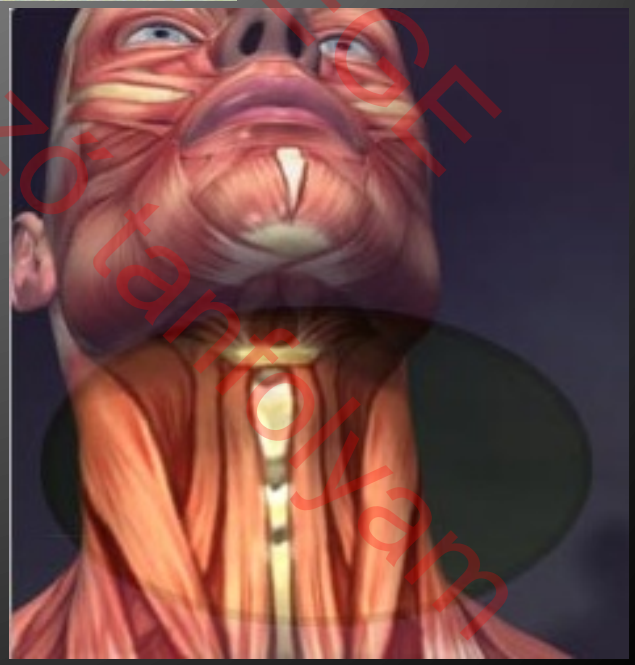

2013 szakvizsga kötelező tanfolyam
FÜL ORR GÉGE
Lujber László és a szerző engedélyével

A primer gégehang képzése

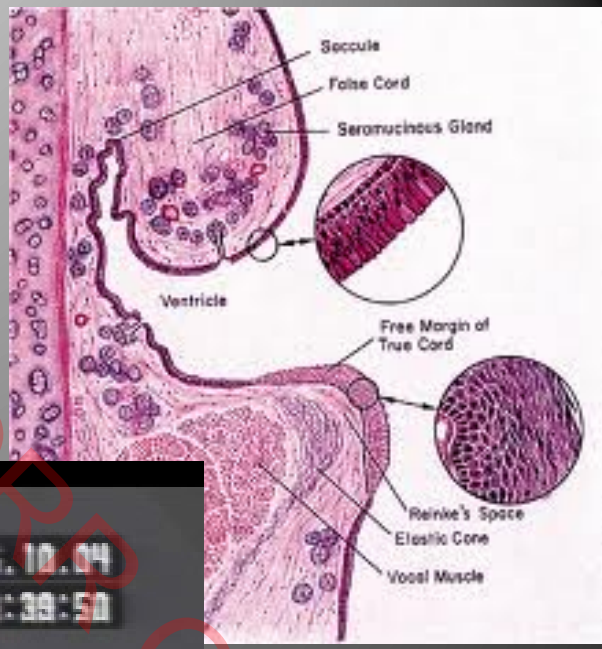





013 szakvizsga kötelező tanfolyam
AOK FÜL ORR GÉGE
Lajber László és a szerző engedélyé

Fizikai alapfogalmak

- 


ÁOK FÜL ORR GÉGÉ
013 szakvizsga kötelező tanfolyam
Fülöp László és a
szerző engedélyé

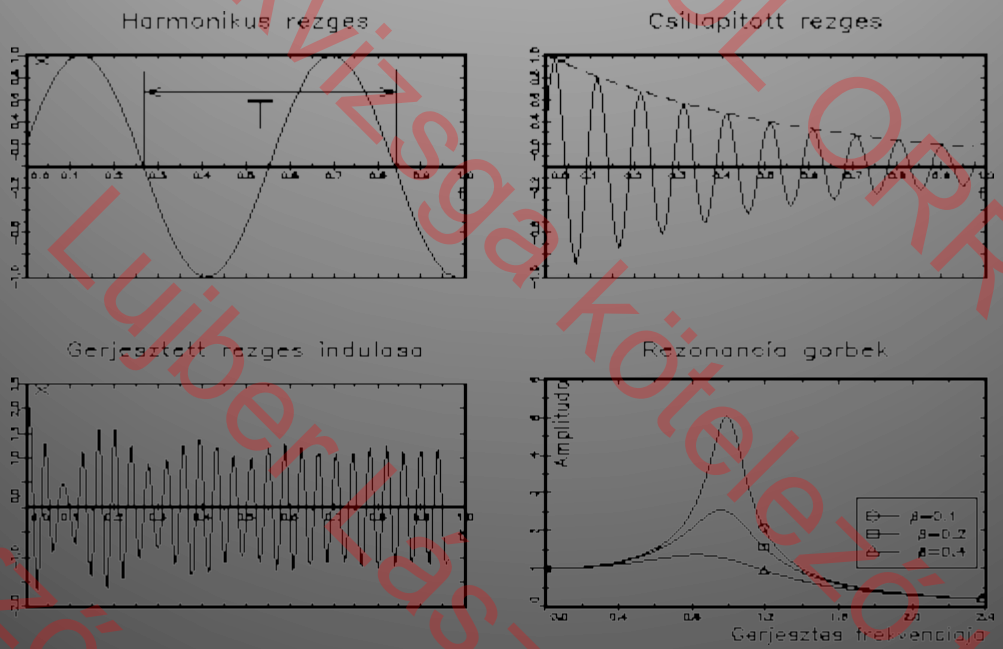

Csillapítatlan és gyengén csillapított rezgés látható a felsõ ábrasorban. Az alsó sor a gerjesztett rezgés indulását, valamint a különbözõ csillapításokhoz tartozó rezonanciagörbéket mutatja.

013 szakvizsga kötelező tanfolyam
AOK FÜL ORR GÉGE
Lujber László és a
szerző engedélyé





ÁOK FÜL ORRGÉGÉ
013 szakvizsga kötelező tanfolyam
Fujber László és a
szerző engedélyé

A hangszalagrezgés kialakulása

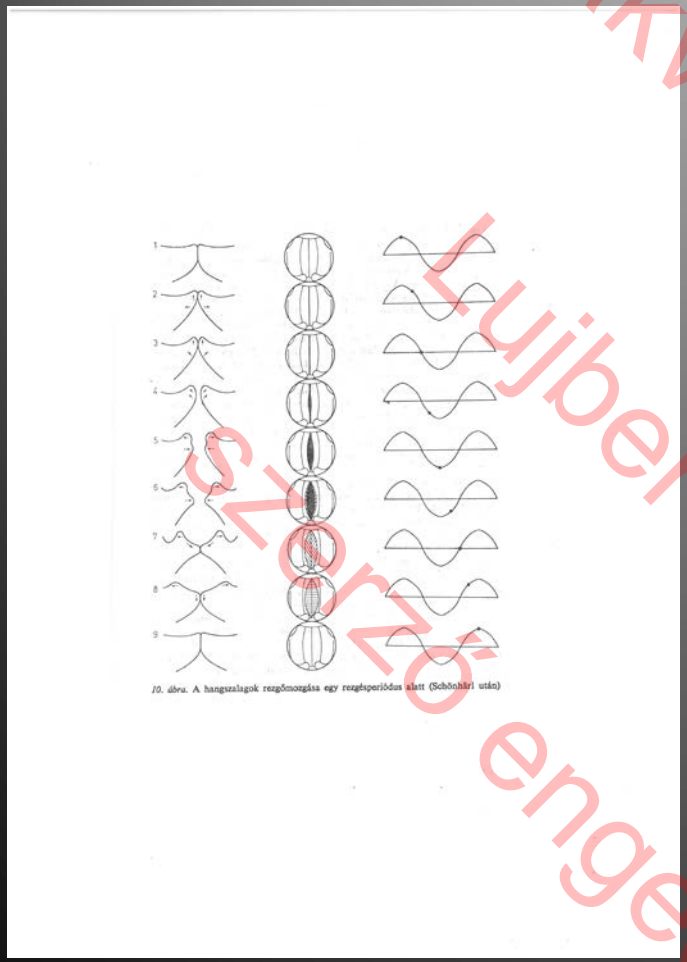

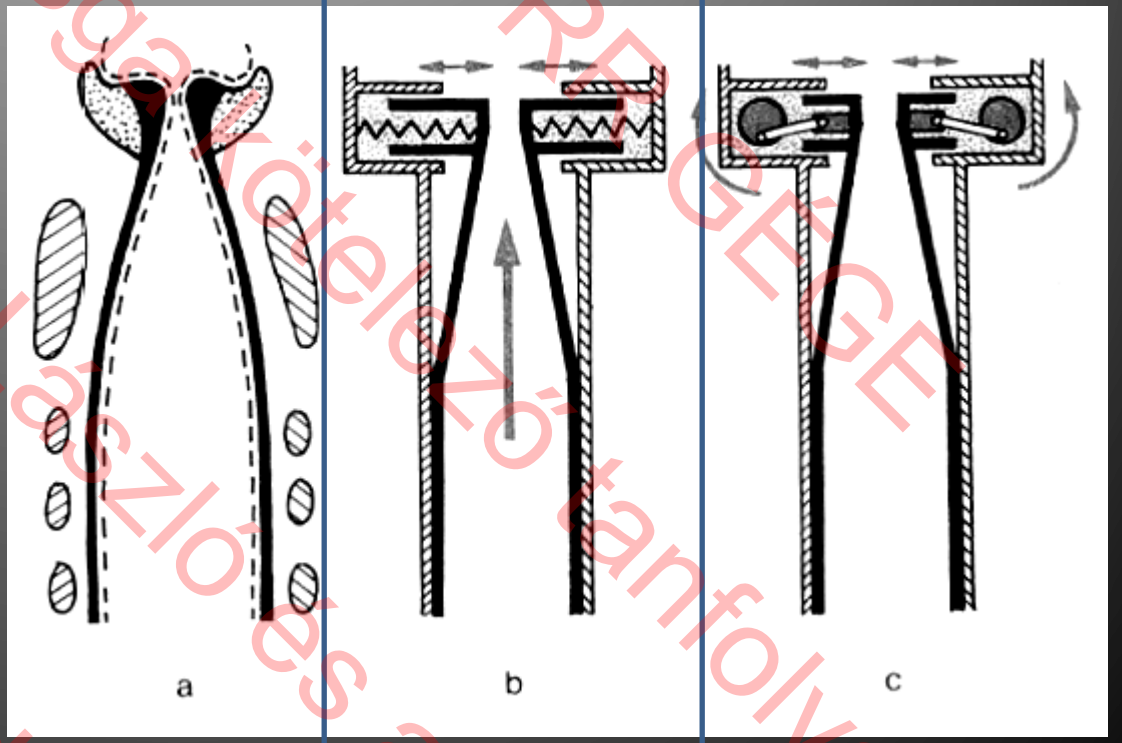

013 szakvizsga kötelező tanfolyam
AOK FÜL ORR GÉGE
Lujber László és a szerző engedélyé

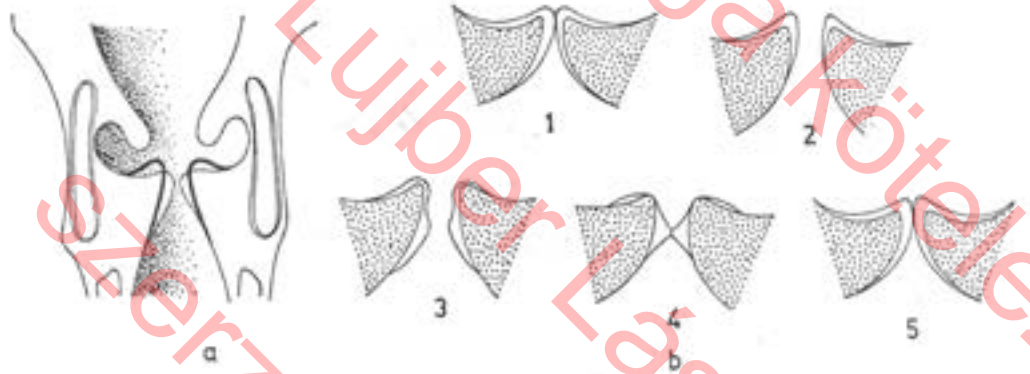

8. ábra. a: A hangszalagok széli részének vízszintes és függőleges elmozdulása, b: a hangszalagok szél-éli eltolódása (pontozatlan rész) egy rezgésperiódus alatt

1, 2: nyitási, 3, 4, 5: zárási fázis. (A hangszalagok sematikus ábrázolása frontális síkban) (Schönhärl után)

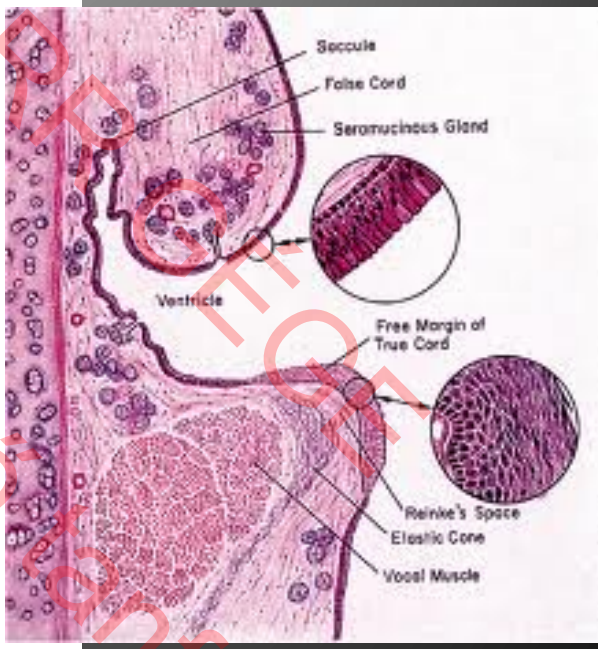

AOK FÜL ORR EGY
013 szakvizsga kötelező anfolyam
Lujber László és a
szerző engedélyé

A gégében lévő légoszlop rezgésekor keletkező hanghullámok átadódnak a levegő részecskéinek, ezek sűrösödése-ritkulása továbbítja azt.



013 szakvizsga kötelező tanfolyam
AOK FÜL ORR GÉGE
Lujber László és a
szerző engedélyé

Légzés

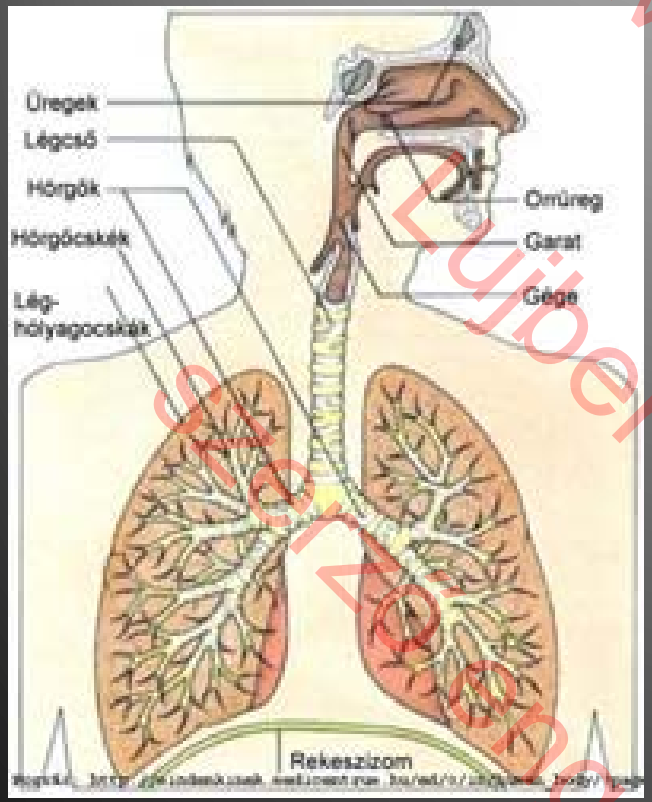

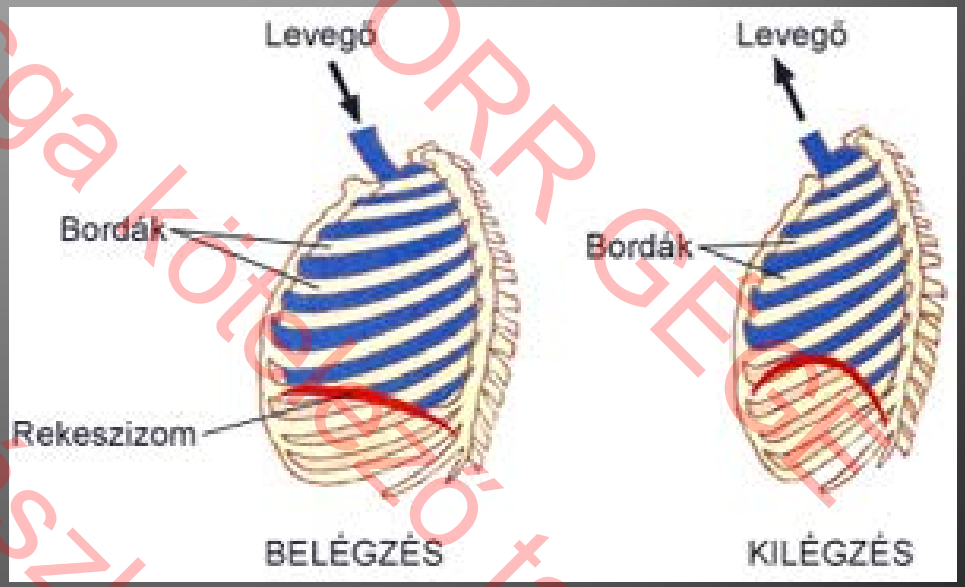

AOK FÜL ORR GEGE
013 szakvizsga kötelező tanfolyam
Lujber László és a
szerző engedélyé

Kivizsgálás – anamnézis

- Voice abuse
- Neurologic disorders
- History of trauma or surgery
- Systemic illness – rheumatoid
- Alcohol and tobacco usage
- Reflux?
- Duration

2013 szakvizsga kötelező tanfolyam
Lujber László és a
szerző engedélyével
FÜL ORR GÉGE

physical examination

- Complete Head and Neck Examination
- Flexible fiberoptic laryngoscopy
- 90 degree Hopkins Rod-lens Telescope
- Adequacy of airway,
- Assess position of cords
  - Median, paramedian, lateral





FÜL ORR GÉGÉ
013 szakvizsga kötelező tanfolyam
Ujner László és a
szerző engedélyével

Evaluation - videostroboscopy

- Demonstrates mucosal motion abnormalities
- Video-documentation



013 szakvizsga kötelező tanfolyam
Lujber László és a
szerző engedélyé

Evaluation – sensorial innervations

- Assess swallow function and aspiration
  - Modified barium swallow. A small bolus size is used, and the patient is examined with varying consistencies of contrast material (thin , thick, solid) to determine what food types are most troublesome for the patient.



  - Functional endoscopic evaluation of swallowing (FEES)

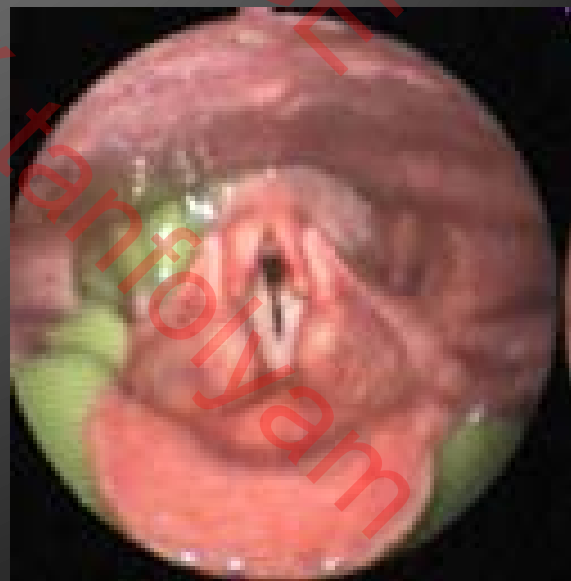

013 szakvizsga kötelező tanfolyam
AOK FÜL ORR GÉGE
Lujber László és a
szerző engedélyé

Fiberoptic endoscopic evaluation of swallowing with sensory testing (FEESST)



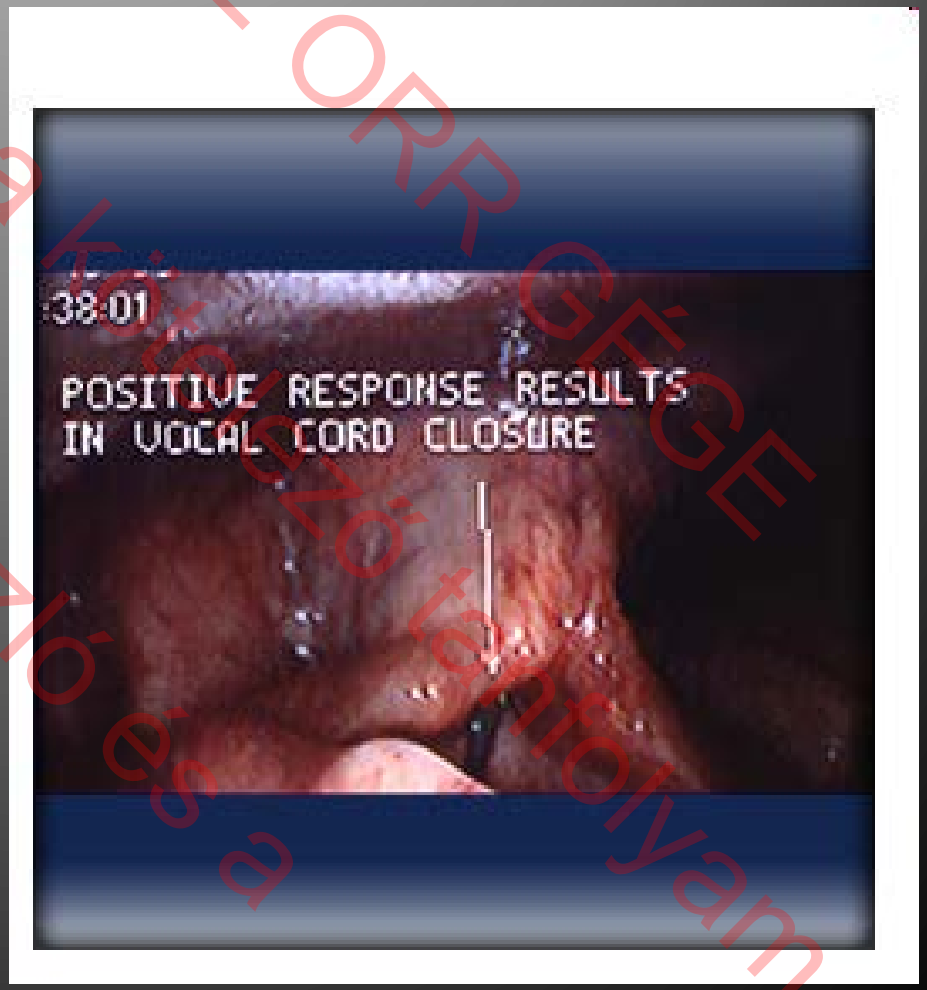

013 szakvizsga kötelező tanfolyam
AOK FÜL ORR GÉGE
Lujber László és a
szerző engedélyé

Direct laryngoscopy palpate arytenoids

Paralysis

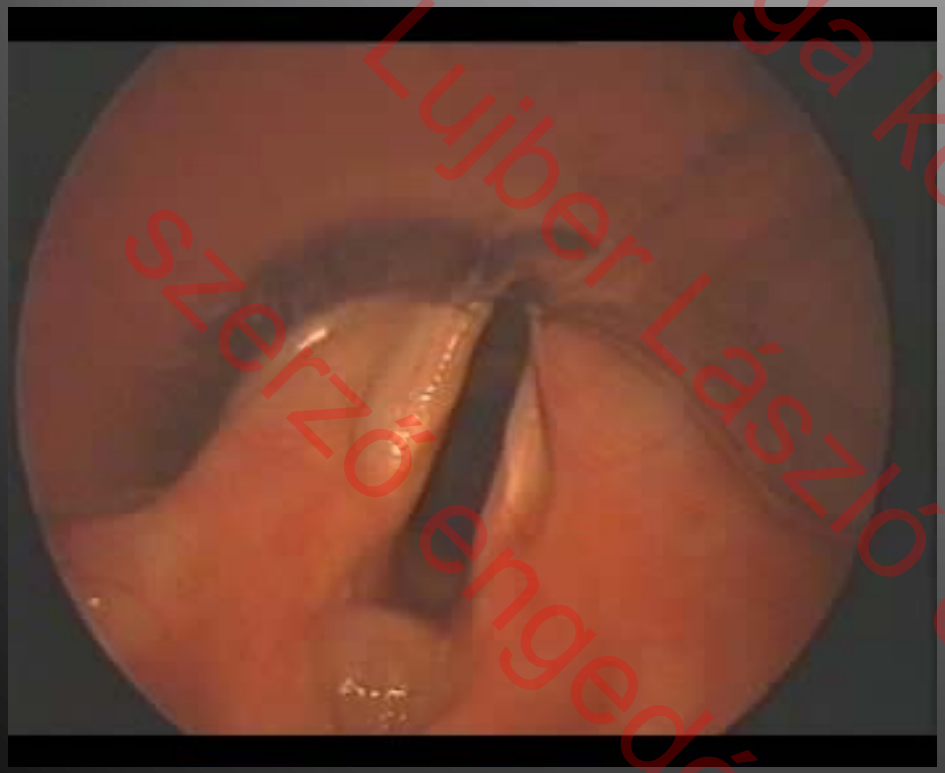

Ankylotic process



ÁOK FÜL OPR GÉGE
013 szakvizsga kötelező tanfolyam
Lujber László és a
szerző engedélyé

Evaluation - Electromyography

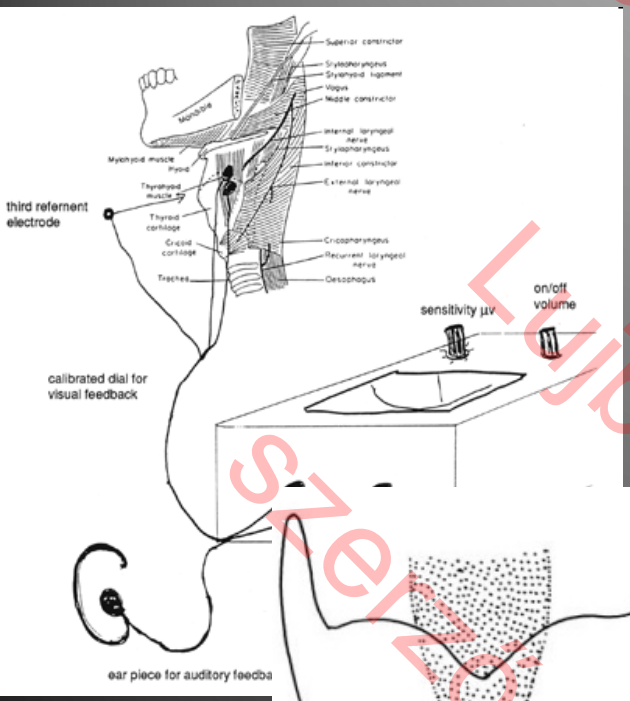

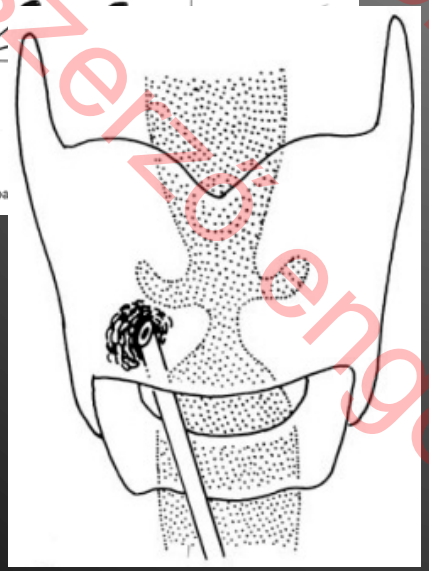

Bipolar Elactrode in TA muscle

- Assesses integrity of laryngeal nerves
- Differentiates denervation from mechanical obstruction of vocal cord movement

2013 szakvizsga kötelező tanfolyam
AOK FÜL ORR GÉGE
Lajber László és a
szerző engedélyével

Evaluation - electromyography

- Normal
  - Joint fixation
  - Post. scar
- Fibrillation
  - Denervation
- Polyphasic
  - Synkinesis
  - Reinnervation

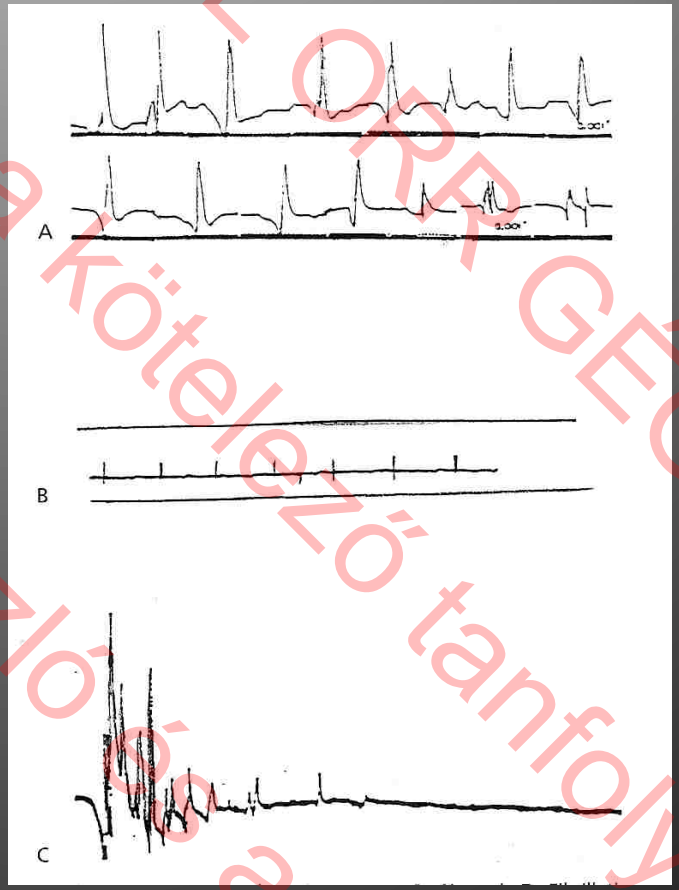

AOK FÜL ORR GÉGE
013 szakvizsga kötelező tanfolyam
Lujber László és a
szerző engedélyé

2. **Spirometriai vizsgálatok** elvégzése, a felső légúti szűkületek leírására alkalmas paraméterek kiválasztása



Sztanó B, Szakács L, Matievics V, Rovó L: Felső légúti szűkületek korszerű objektív és szubjektív értékelési módszerei; MFOE 42. Kongresszus, Pécs

FOK FUL ORR GÉGÉ
013 szakvizsga kötelező tanfolyam
Lujber László és a
szerző engedélyé

2. Spirometriai vizsgálatok

Módszer

Melyik a „legérzékenyebb” paraméter?

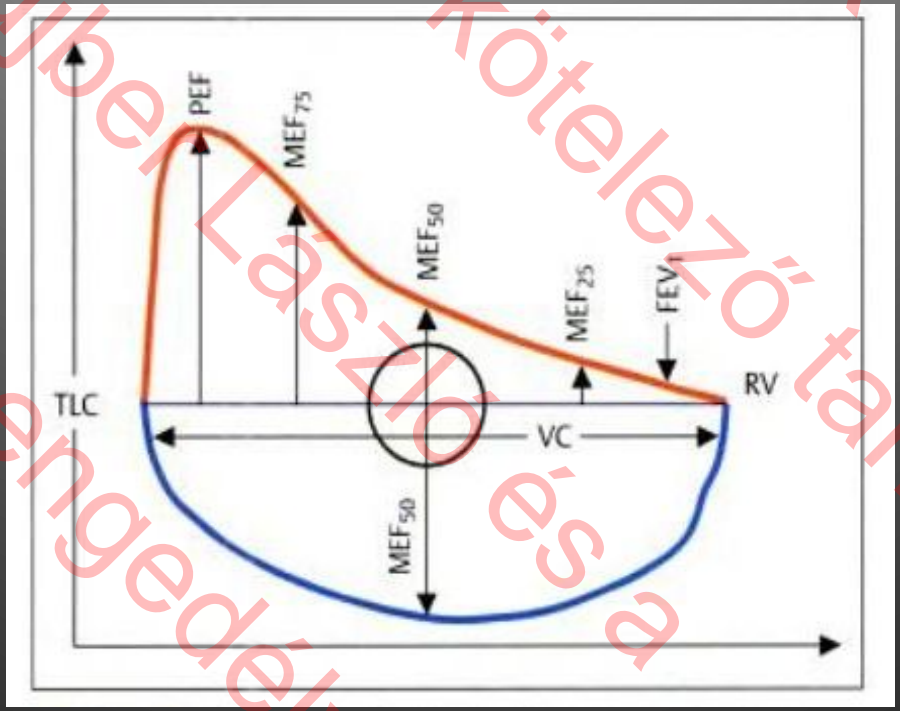

013 szakvizsga kötelező tanfolyam
AOK FÜL ORR GÉGE
Lujber László és a
szerző engedélyé

2. Spirometriai vizsgálatok

2.2. Szűkületek modellezése

Módszer

- 10 -10 egészséges férfi és nő átlagéletkor: 23 év (20 - 25 év)



- Mérés:
  - Alaphelyzet
  - 25%, 50% és 75% szűkítővel

AOK FÜL ORR GEGE
013 szakvizsga kötelező tanfolyam
Lujber László és a
szerző engedélyé

2. Spirometriai vizsgálatok

2.3. Faktoranalízis és korrelációs vizsgálat

A többváltozós statisztika módszerei közé tartozik, célja a változók csoportosítása és a változók számának redukálása.

A faktoranalízis során megkeressük az eredeti változók egymással szorosabb korrelációban levő csoportjait, ezeket a változókat egy faktorhoz tartozónak tekintjük.

	PIF	FIV1	FIVC	PEF	FEV1	FVC
PIF	1	**0,899**	0,557	0,814	0,675	0,477
FIV1	**0,899**	1	0,699	0,774	0,821	0,616
FIVC	0,557	0,699	1	0,638	0,543	0,885
PEF	0,814	0,774	0,638	1	0,716	0,641
FEV1	0,675	0,821	0,543	0,716	1	0,619
FVC	0,477	0,616	0,885	0,641	0,619	1

COMPONENT	PIF	FIV1	FIVC	PEF	FEV1	FVC
1	**0,891**	**0,922**	**0,851**	**0,875**	**0,877**	**0,820**

013 szakvizsga kötelező tanfolyam
Lujber László és a
szerző engedélyé
AOK FÜL ORR GÉGE

3. Nemzetközileg elfogadott

“Quality of Life Kérdőív”

meghonosítása

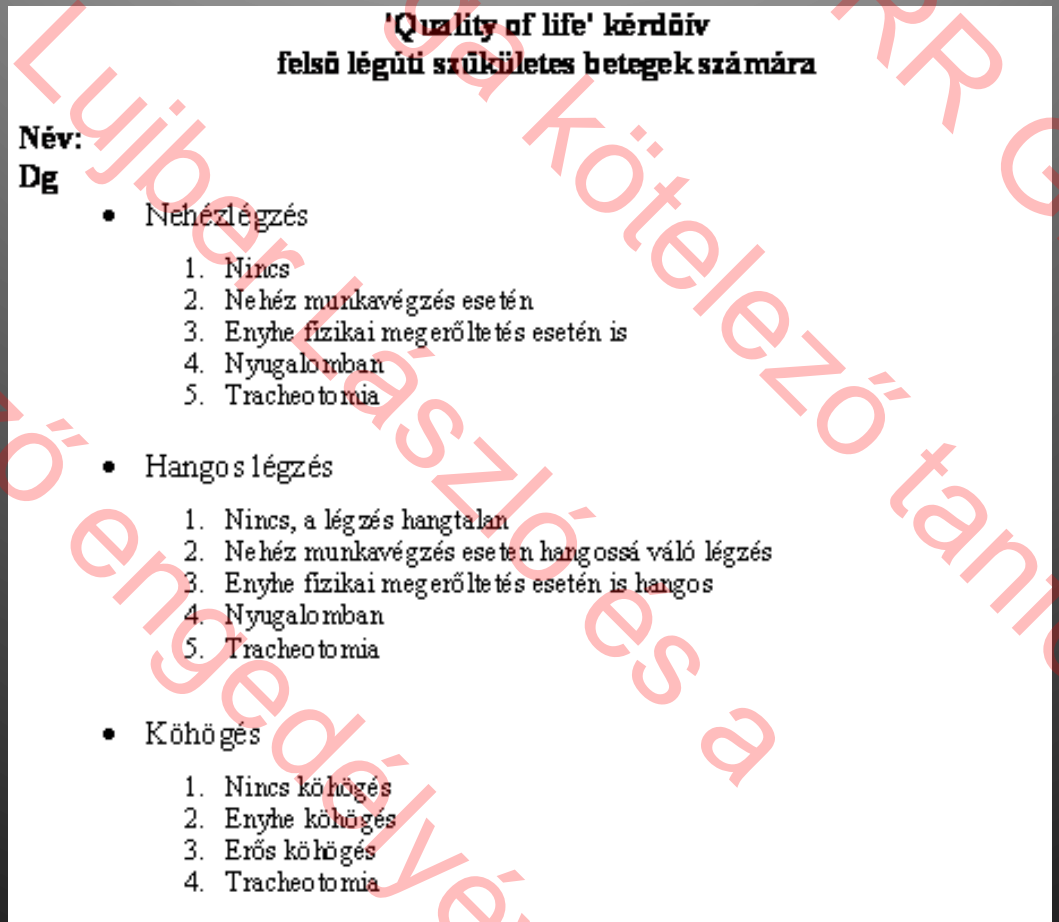

'Quality of life' kérdőív
felső légúti szűkületes betegek számára

Név:
Dg

- Nehézlégzés
  1. Nincs
  2. Nehéz munkavégzés esetén
  3. Enyhe fizikai megerőltetés esetén is
  4. Nyugalomban
  5. Tracheotomia

- Hangos légzés
  1. Nincs, a légzés hangtalan
  2. Nehéz munkavégzés esetén hangossá váló légzés
  3. Enyhe fizikai megerőltetés esetén is hangos
  4. Nyugalomban
  5. Tracheotomia

- Köhögés
  1. Nincs köhögés
  2. Enyhe köhögés
  3. Erős köhögés
  4. Tracheotomia

013 szakvizsga kötelező tanfolyam
ÁOK FÜL ORR GÉGE
Lujber László és a
szerző engedélyé

4. Komplex értékelő vizsgálati panel kialakítása

a felső légúti szűkületek miatt végzett műtétek összehasonlítására

Egyszerű módszerekkel, elérhető műszerekkel

AOK FÜL ORR GÉGE
2013 szakvizsga kötelező tanfolyam
Lujber László és a
szerző engedélyé

Felső légutak képalkotó diagnosztikája

AOK FÜL ORR GÉGE
013 szakvizsga kötelező tanfolyam
Lujber László és a
szerző engedélyé

Röntgen

- PA/AP
- Kétirányú mellkas
- Átvilágítás
- Trachealégsáv felvétel
- Bronchographia

- Gyors, könnyen elérhető
- Szűk indikációs terület (tájékozódás):
  Légúti idegentestek
  Holzknecht-tünet (mediastinum eltolódása)

AOK FÜL ORR GÉGE
2013 szakvizsga kötelező tanfolyam
Lujber László és a
szerző ertcedélyé

Idegentest aspiratio

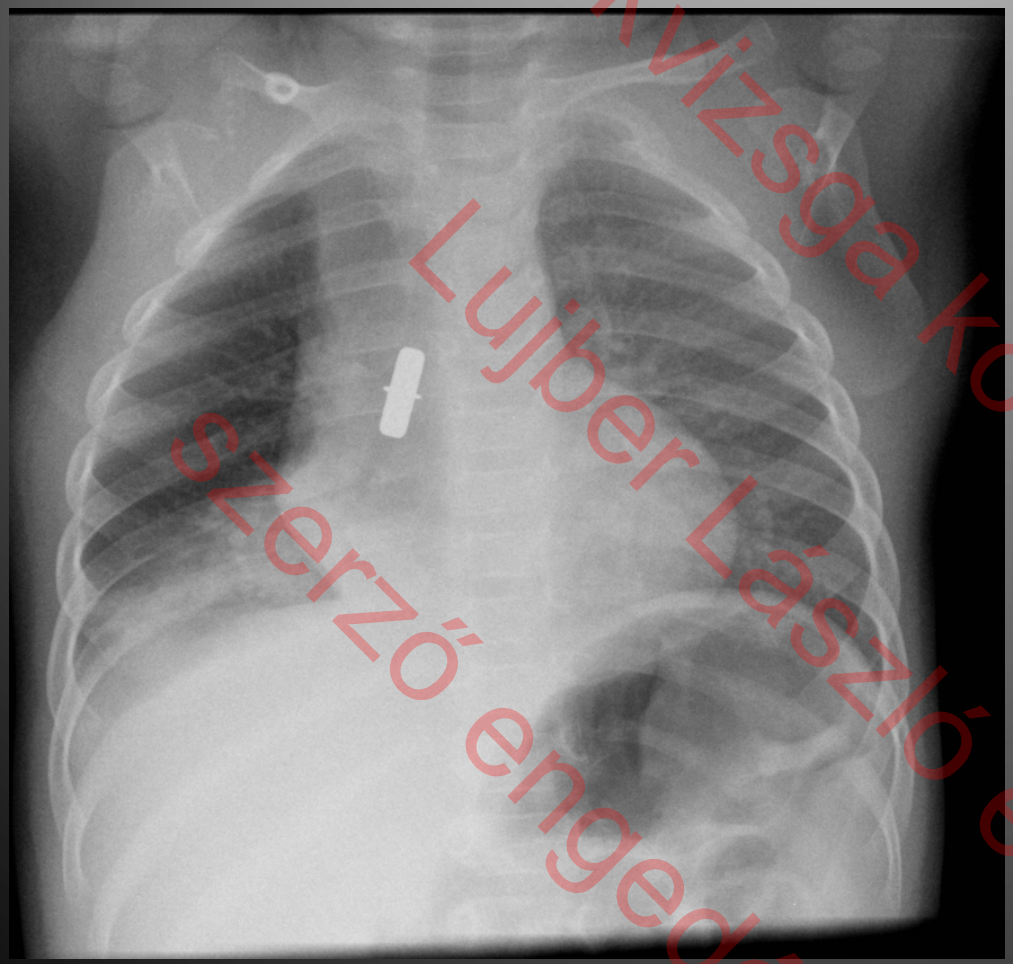

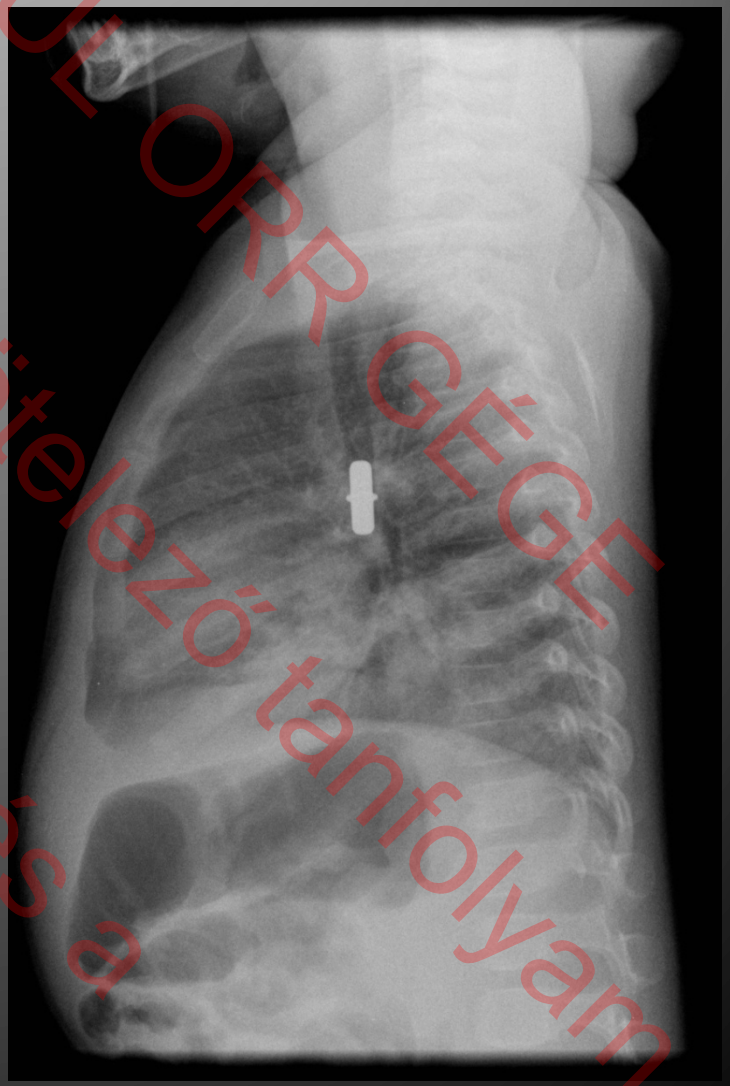

2013 Szakvizsga kötelező tanfolyam
Lujber László és a
szerző engedélyével

Trachealégsáv – postintubatiós subglotticus stenosis



AP

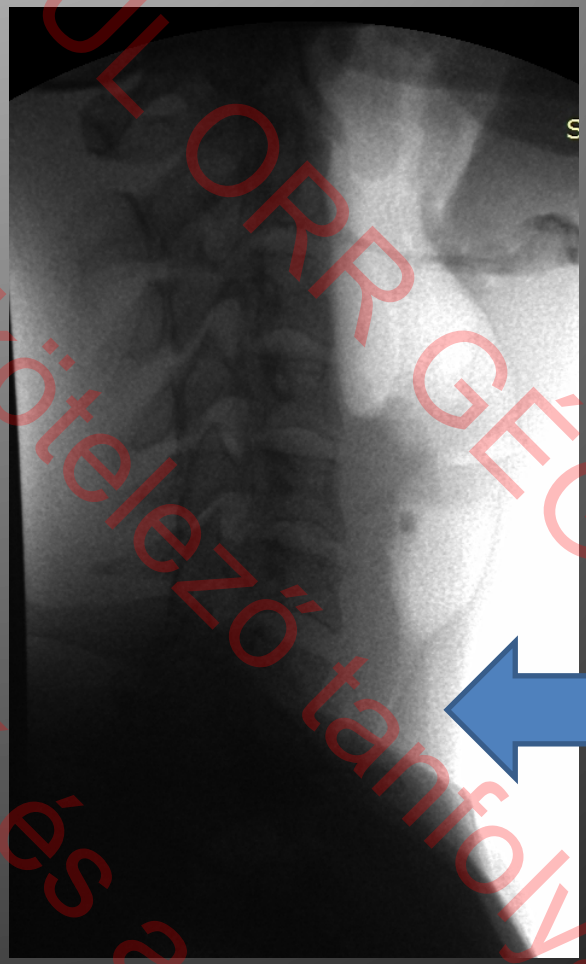

oldal

013 szakvizsga kötelező tanfolyam
AOK FÜL ORR GÉGE
Lujber László és a szerző engedélyé

Bronchographia

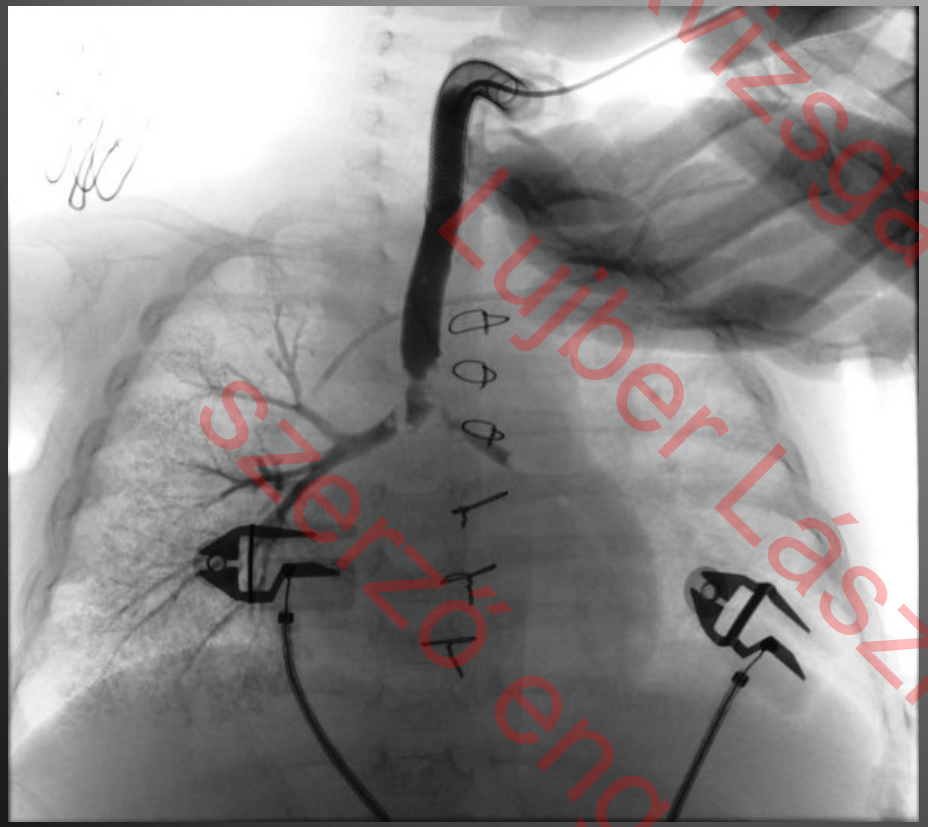

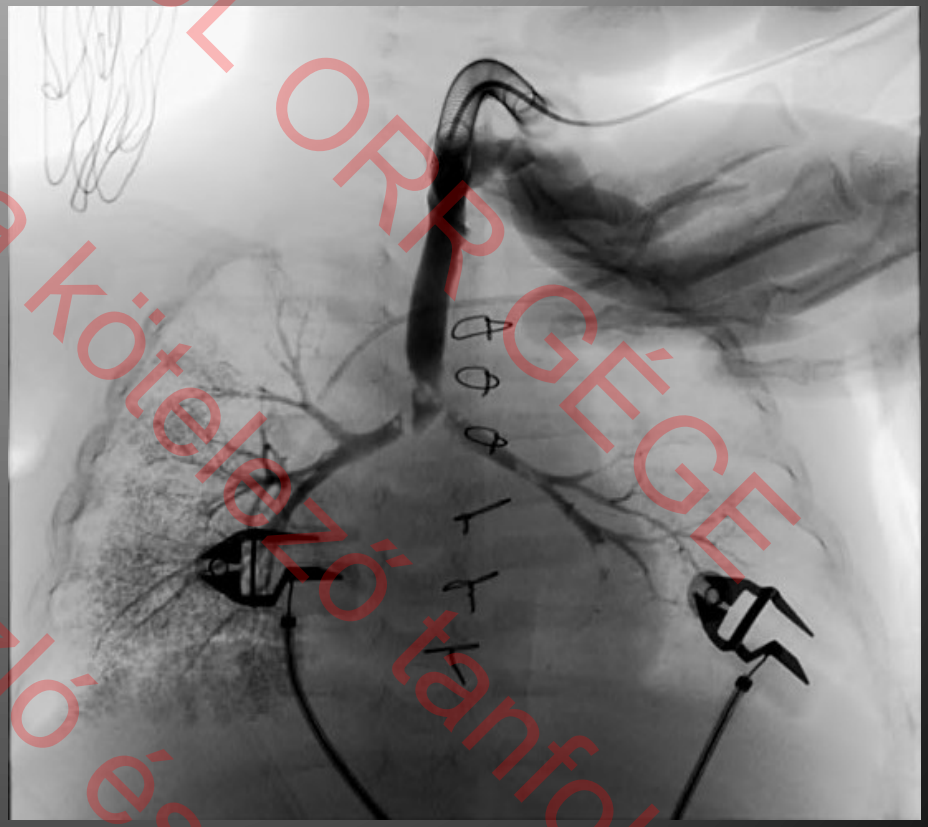

013 szakvizsga kötelező tanfolyam
szerző engedélyé
Lujber László és a
ÁOK FÜL ORR GÉGE

CT

- Multi-slice CT
- gyors →teljes légút, mozgási műtermék nélkül
- Széles körben elérhető
- Részletgazdag
- Iv. kontrasztanyag: nagyobb részletgazdagság
- Primer képek: axialis, ebből posztprocesszálás → coronalis, axialis és egyéb síkú ábrázolás, 3D
- Virtuális bronchoscopia, endoscopia
- Nagy sugárterhelés – gyerek, fogamzóképes nők, több vizsgálat – kockázat–haszon arány mérlegelendő!

AOK FÜL ORR GÉGE
Lujber László és a szorzó endodélyét
013 szakvizsga kötelező tanfolyam

CT postprocesszálás

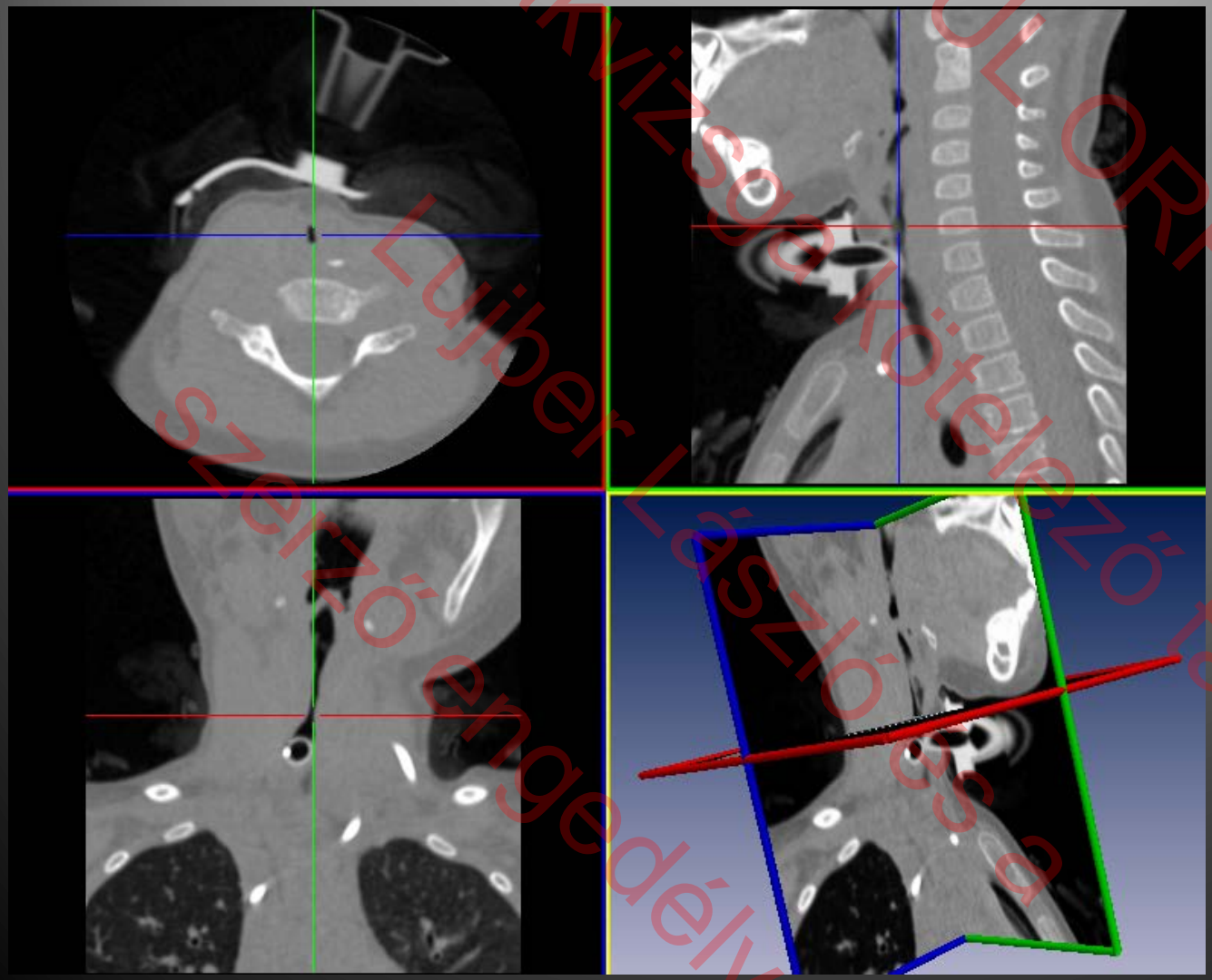



013 Szakvizsga kötelező tanfolyam
AOK FÜL ORR GÉGE
Lujber László és a
szerző engedélyé

Felnőtt gége

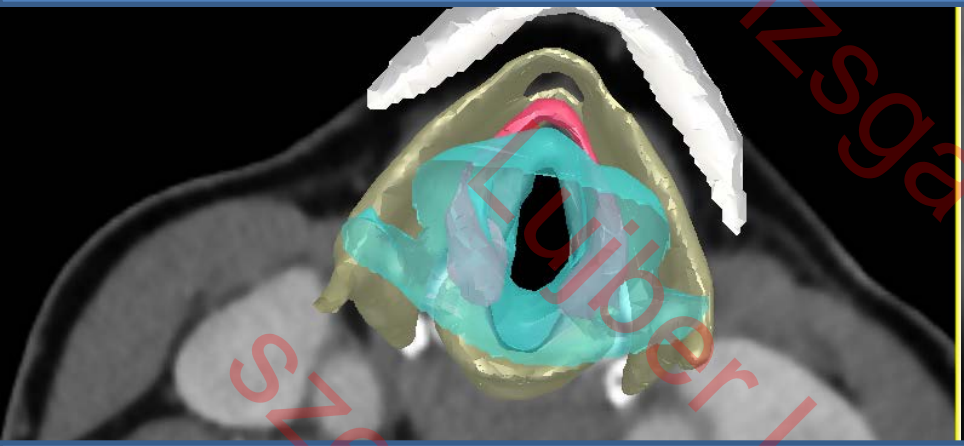

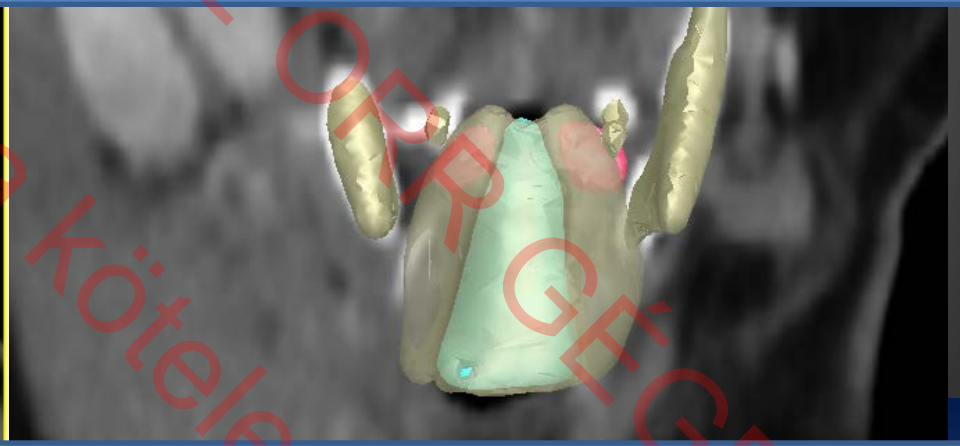

70 napos csecsemő

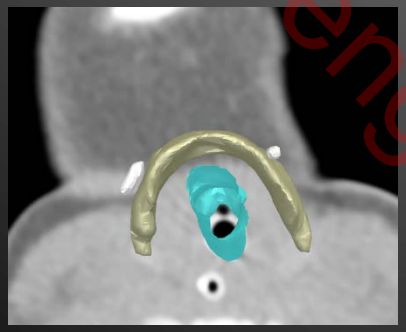



2013 szakvizsga kötelező tanfolyam
AOK FÜL ORR GÉGE
Lujber László és a
szerző engedélyével

laryngokele

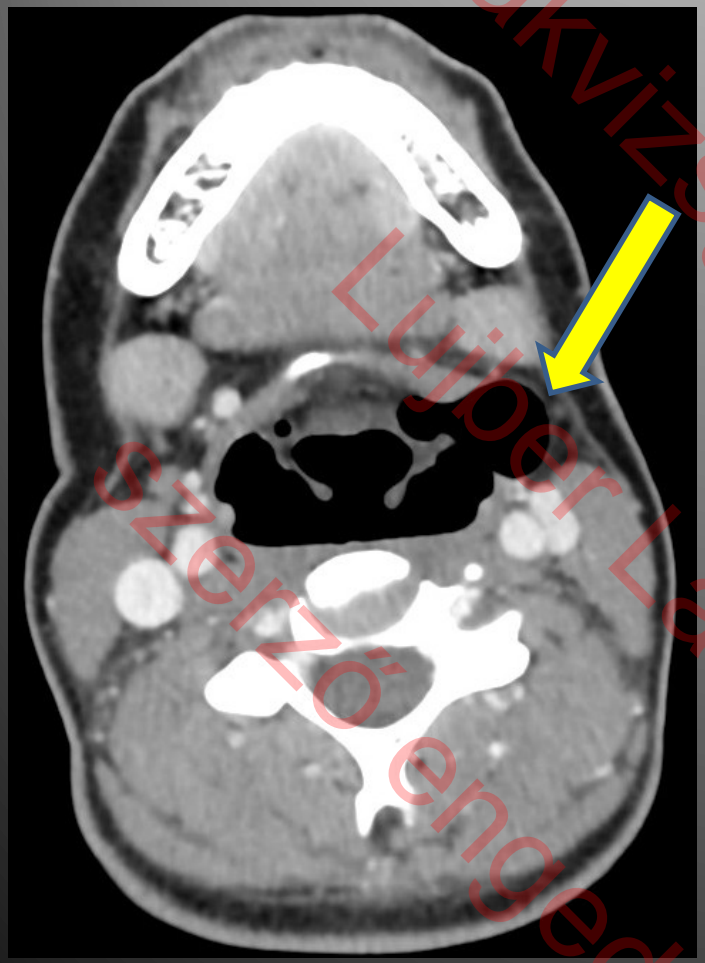

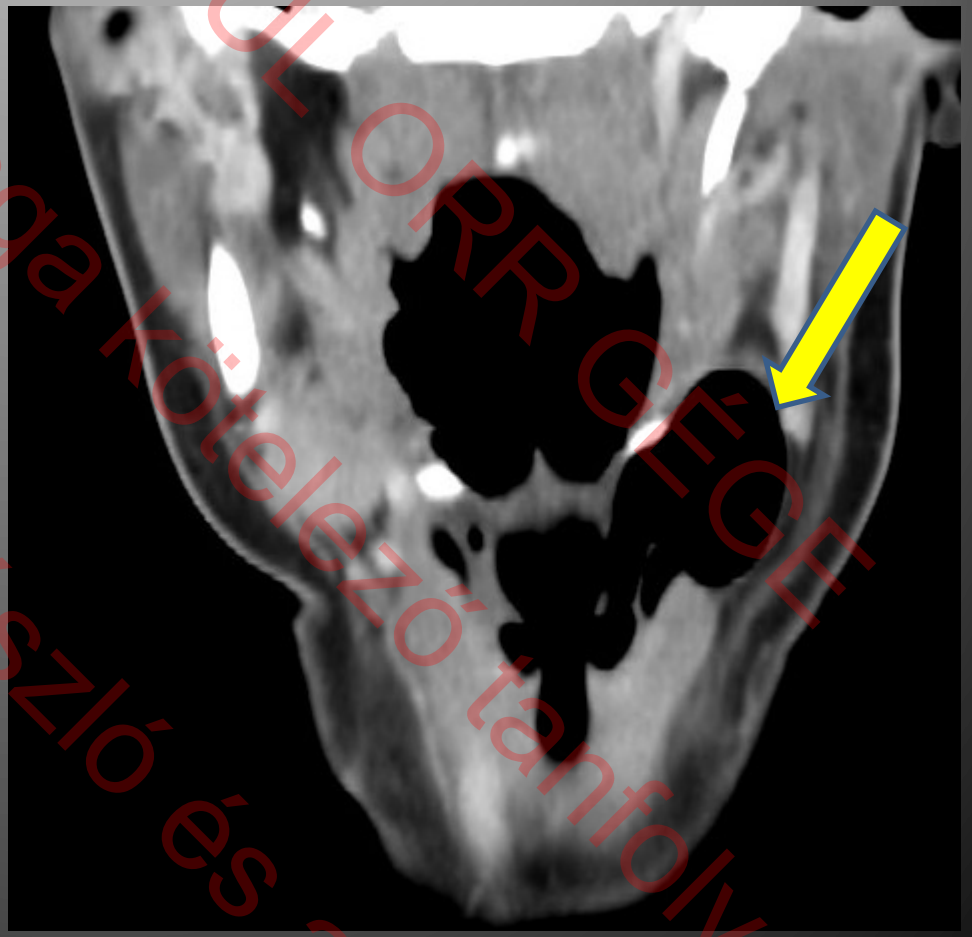

013 szakvizsga kötelező tanfolyam
AOK FÜL ORR GÉGE
Lujber László és a
szerző engedélyé

Substernalis struma

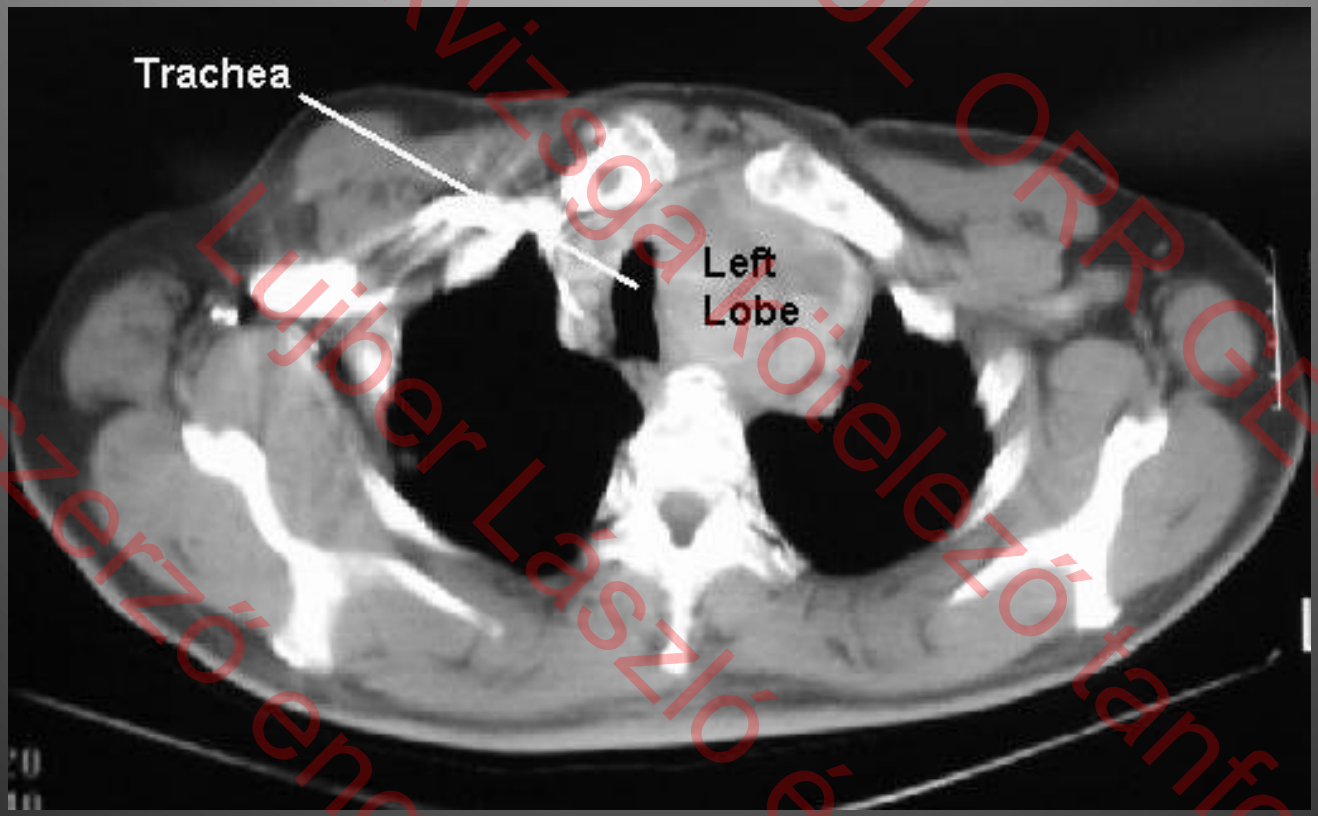

http://www.ghorayeb.com

ÁOK FÜL ORR GÉGÉ
2013 szakvizsga kötelező tanfolyam
Lujber László és a
szerző engedélyé

Virtuális bronchoscopia

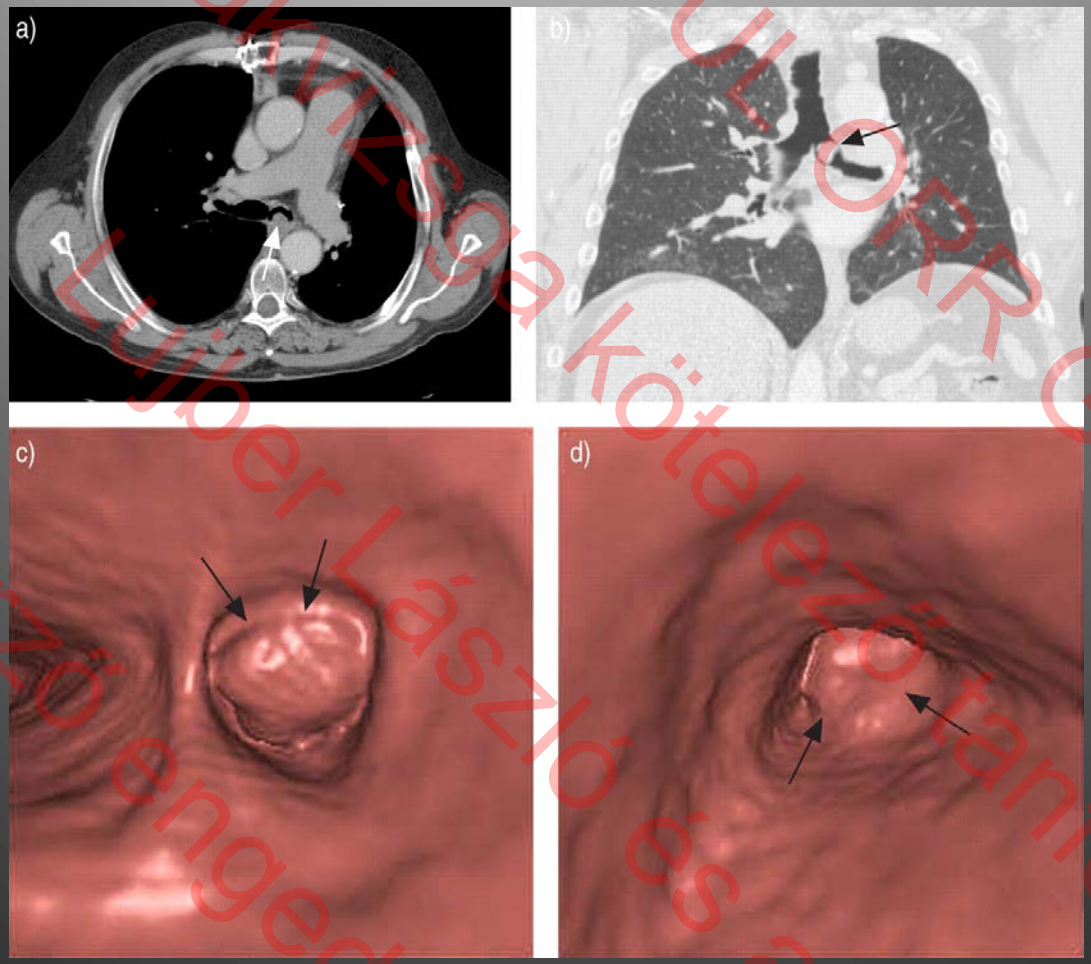

Imaging Edited by A. Bankier and P.A. Gevenois.
European Respiratory Society Monograph, Vol. 30. 2004.
P.214-244

013 szakvizsga kötelező tanfolyam
AOK FÜL ORR GÉGE
Lujber László és a
szerző engedélyé

Virtuális bronchoscopia

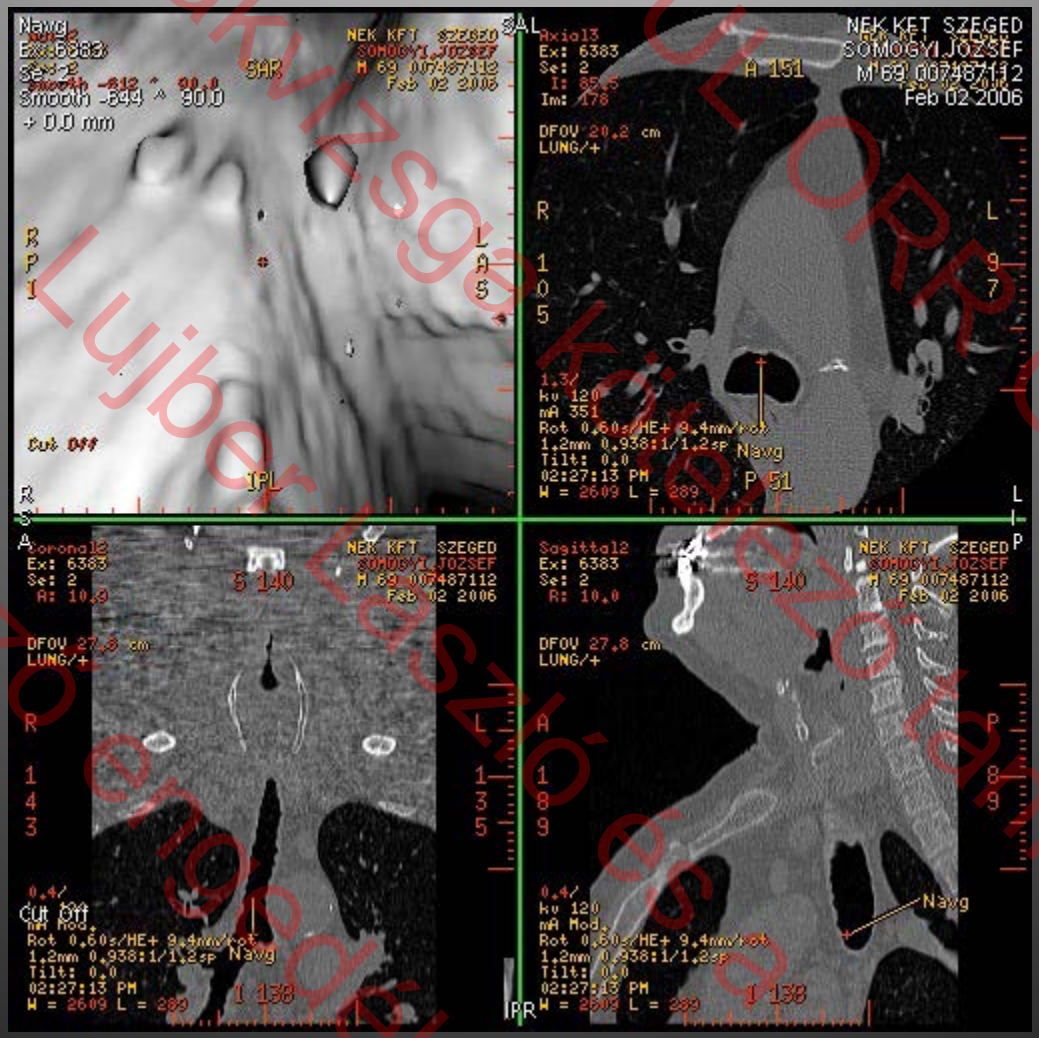

013 szakvizsga kiírásszó tanfolyam
AOK FÜL ORR GÉGE
Lujber László és a
szerzo engedélyé

MRI

- Korlátozottabb elérhetőség, költségesebb
- Jó kontrasztfelbontás – lágyrészelváltozások diff. dg., porcok jól láthatók
- Nincs ionizáló sugárterhelése
- Kontrasztanyag adható - gadolínium
- Hosszabb akvizíciós idő, mozgási műtermékek
- Gyors szekvenciák: FRFSE (fast recovery fast spin echo)

013 szakvizsga kötelező tanfolyam
AOK FÜLÖRR GÉGE
Lujber László és a
szerző engedélyé

Középső nyaki cysta

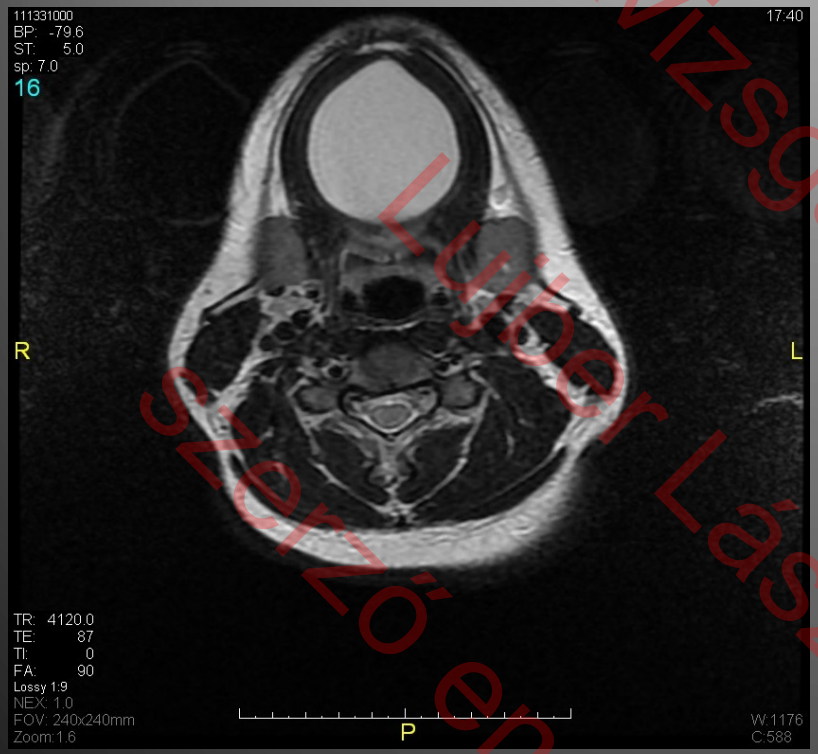

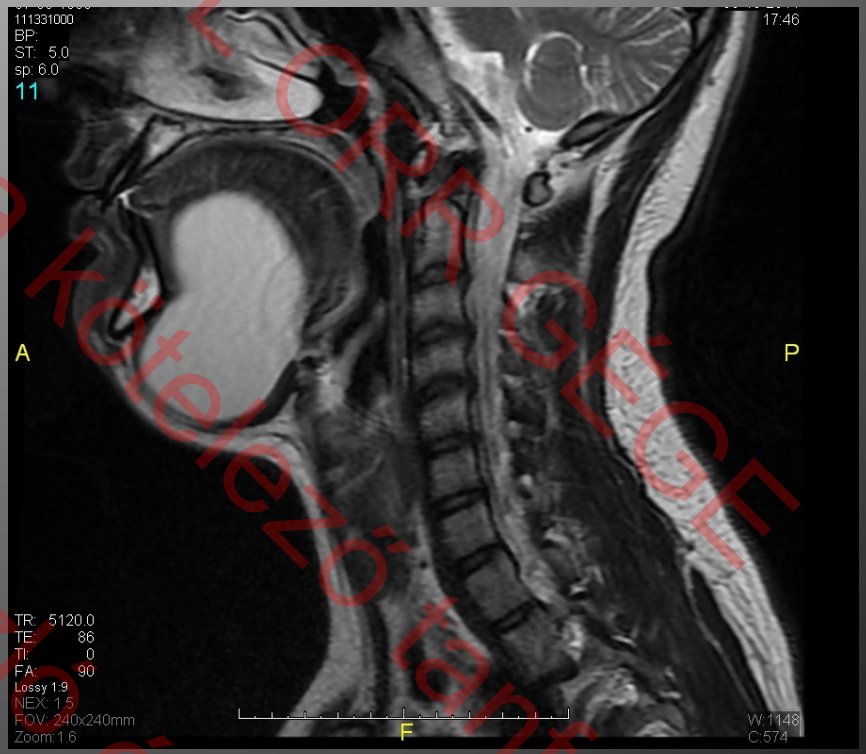

T2 FRFSE

013 szakvizsga kötelező tanfolyam
Lupor László és a
szerző engedélyével

Gége- és légcsősérülés

- Röntgen: indirekt jelek
  levegő a praevertebralis/mély nyaki lágyrészekben,
  nyelvcsont megemelt helyzetben (gyűrűporc leválása a tracheáról),
  becsövezés ellenére perzisztáló PTX
- CT: gégeporcok törése, lágyrészsérülés
- MRI: lágyrészek

ÁOK FÜL ORR GÉGE
2013 szakvizsga kötelező tanfolyam
Lujber László és a
szerző engedélyé

Gyulladásos betegségek

- Elsősorban nem radiológiai diagnózis:
  peritonsillaris tályog
  tbc, syphilis, lepra, sarcoidosis, Wegener-granulomatosis
  angiooedema

- CT, MRI, UH: retro-, parapharyngealis tályog

AOK FÜL ORR GÉGE
013 szakvizsga kötelező tanfolyam
Lüber László és a
szerző engedélyé

Neoplasia

- Malignus – CT, MRI
- Pajzsmirigy – UH, aspiratio
- Laryngealis hemangioma – CT, MRI
- Hemangiopericytoma – CT, MRI
- Pedunculált lipoma – MRI
- Schwannoma – MRI

AOK FÜL ORR GÉGÉ
013 szakvizsga kötelező tanfolyam
Lujber László és a
szerző engedélyé

Tracheába törő pajzsmirigy tu.

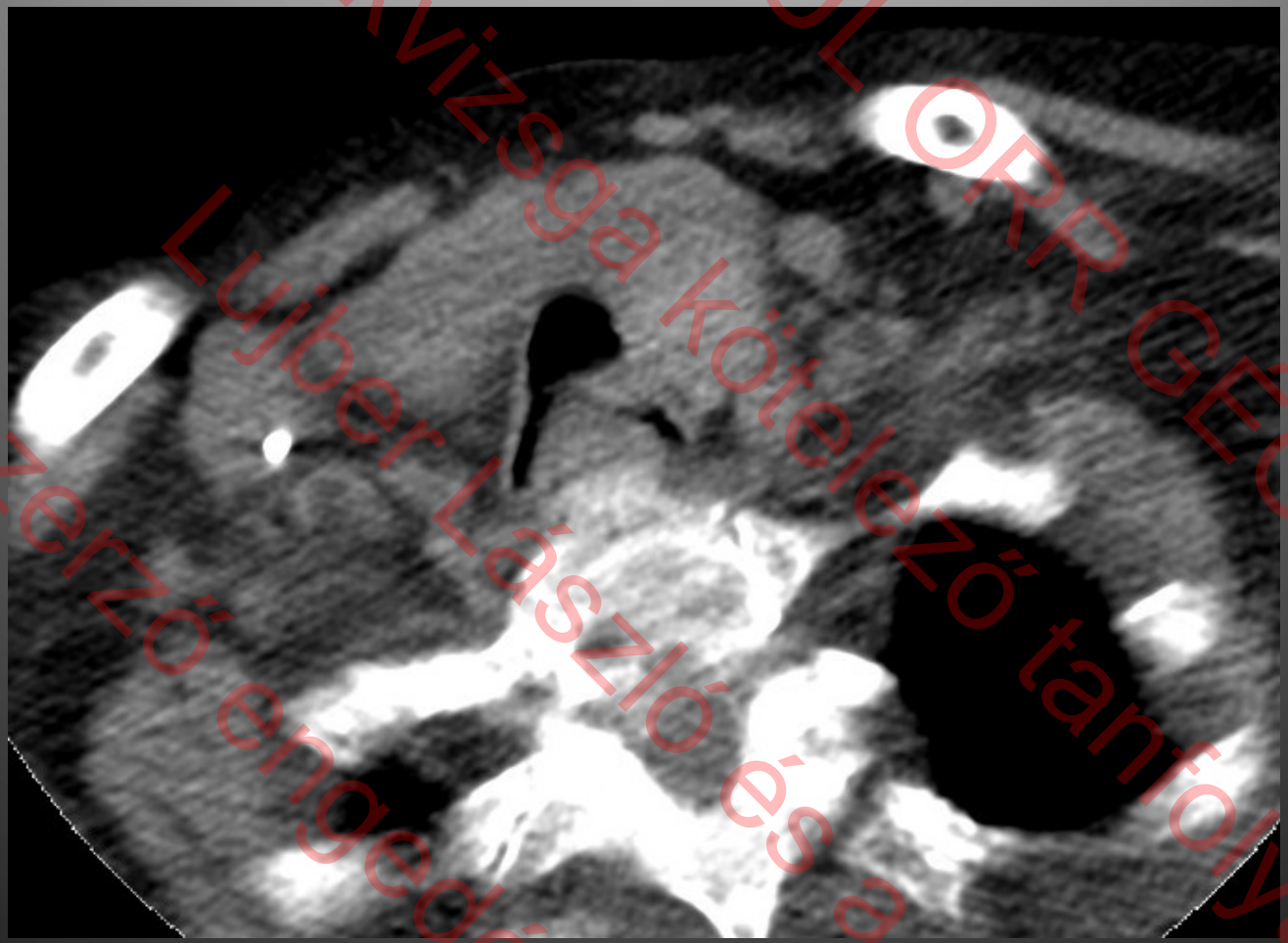

013 szakvizsga kötelező tanfolyam
AOK FÜL ORR GÉGE
Lujber László és a
szerző engedélyé

Nyelvgyöki hemangiopericytoma – felső légúti compressio

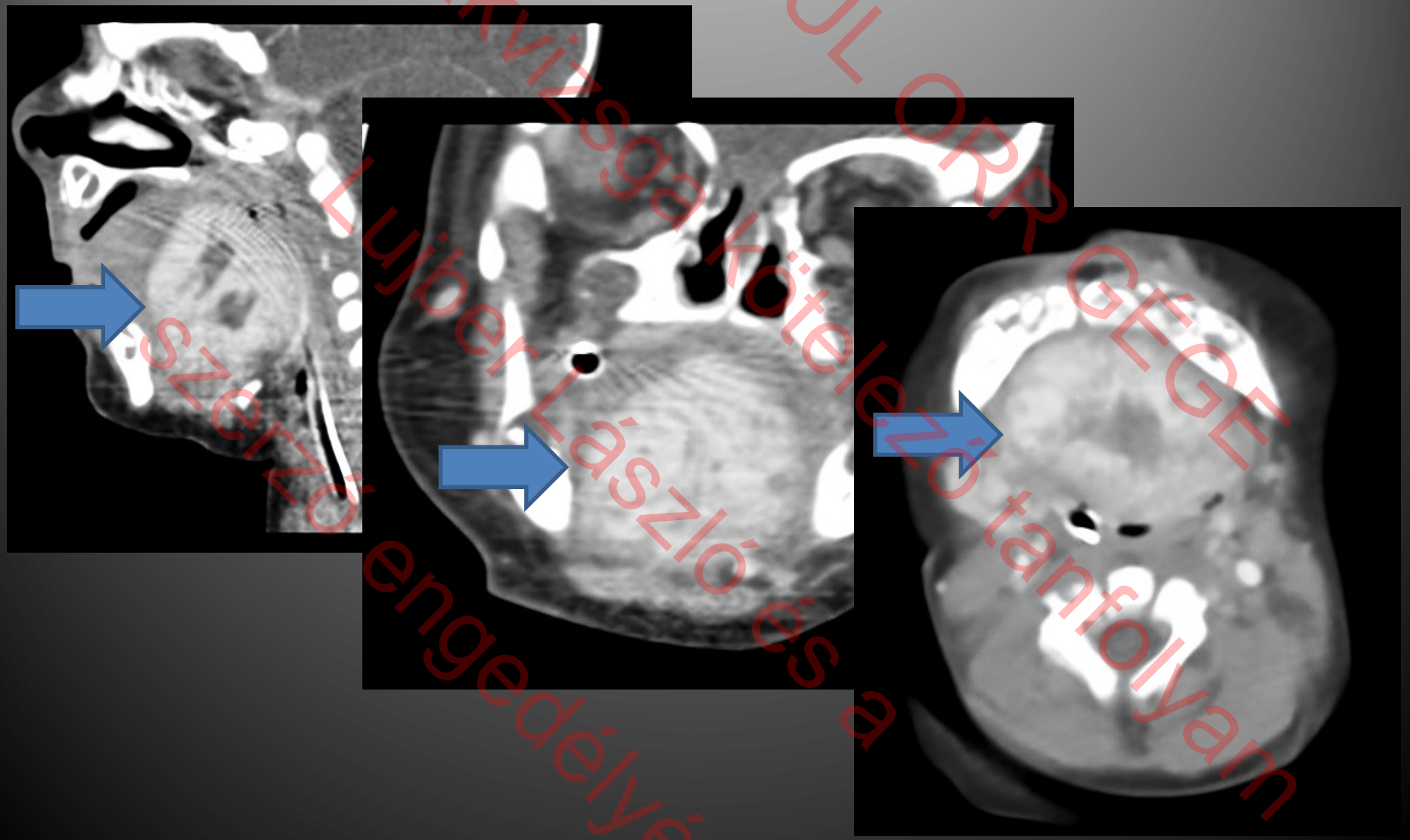

2013 szakvizsga kötelező tanfolyam
Lujber László és a szerző engedélyével
CSAK FÜL ORR GÉGE

Laryngo-trachealis stenosis

- Etiológia: trauma, intubáció granulomatosis, gyulladás
- CT többsíkú rekonstrukciókkal, 3D, virtuális bronchoscopia
- Nyelvcsonttól a bifurcatióig, vékony szeletekkel

ÁOK FÜL ORR GÉGÉ
2013 szakvizsga kötelező tanfolyam
Lujber László és a
szerző engedélyé

Subglotticus stenosis

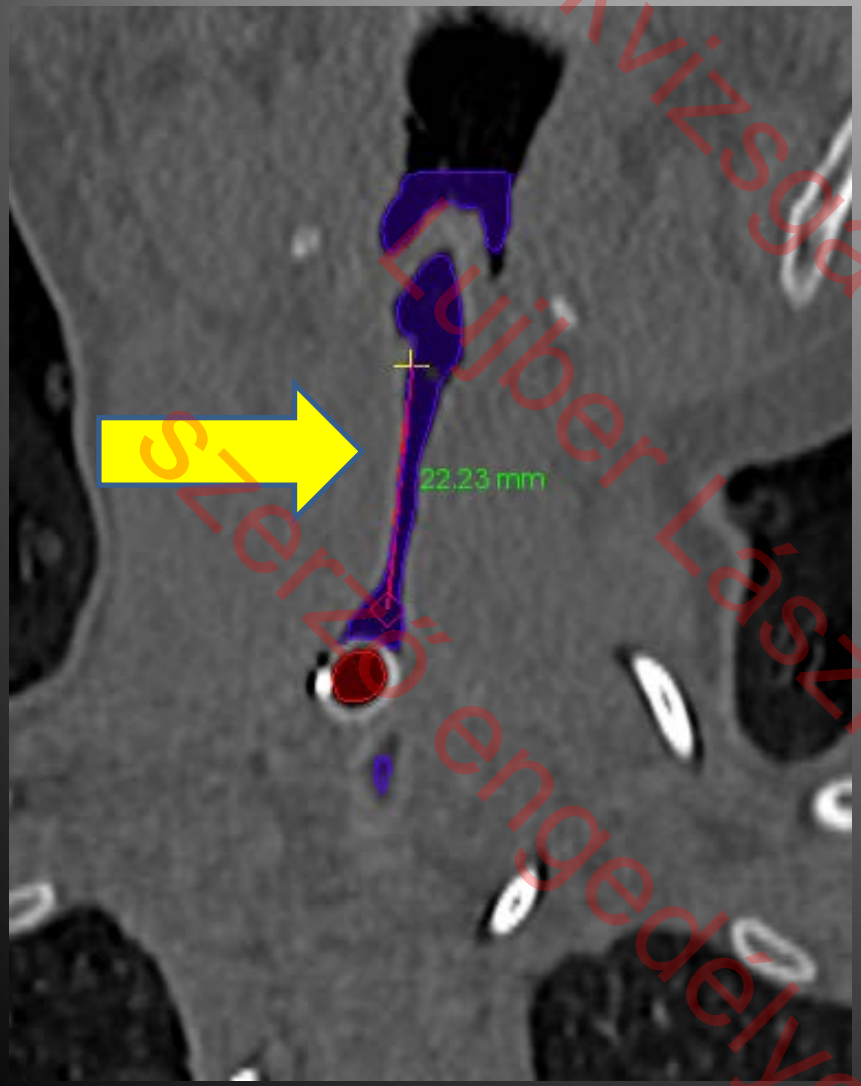

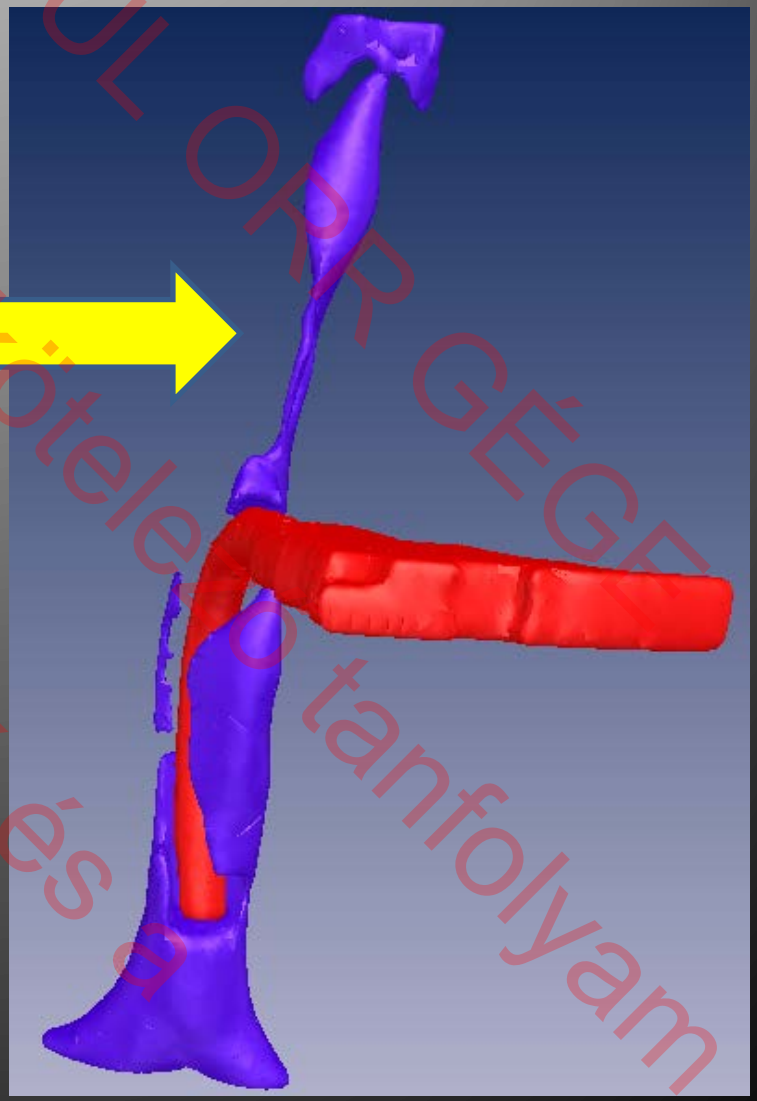

013 szakvizsga kötelező tanfolyam
AOK FÜL ORR GÉGE
Lujber László és a szerző engedelyé

Hangszalagbénulás, -laterofixatio

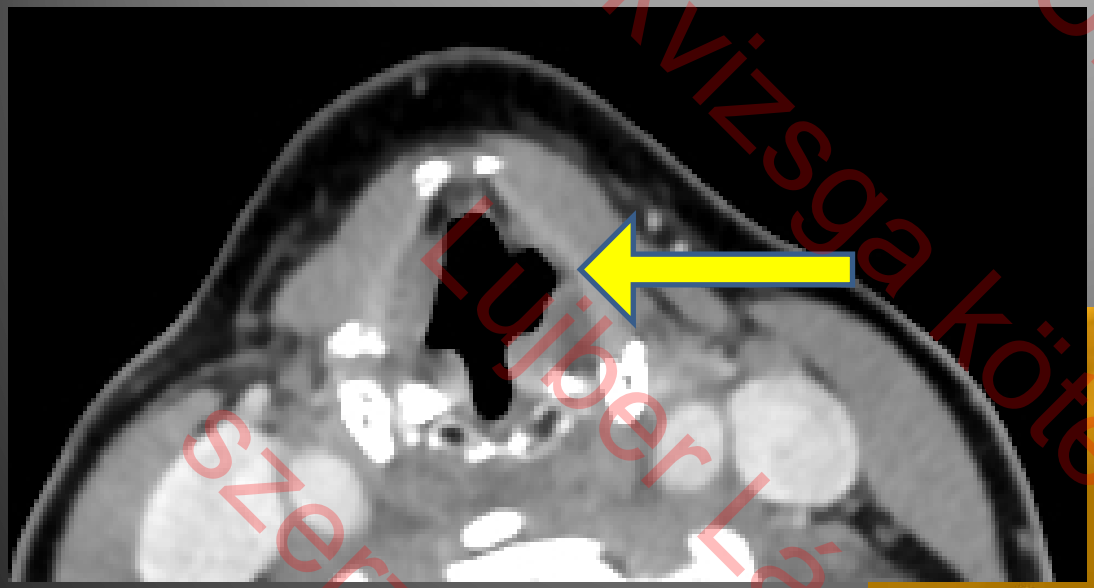

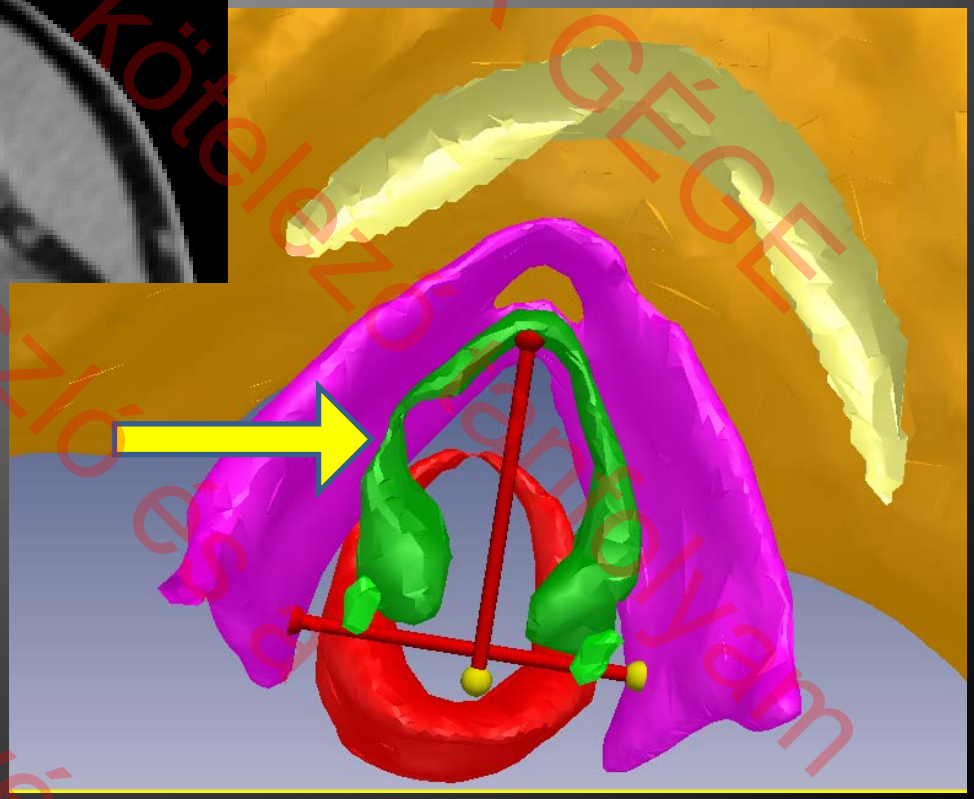

013 szakvizsga kötelező tanfolyam
AOK FÜL ORR GÉGE
Lujber László és a
szerző engedélyé

Források

- Kuo et al. Diagnostic Imaging of the Upper Airway
- Euromedic Diagnostics Szeged Kft.
- Internet

2013 szakvizsga kötelező tanfolyam
FÜL ORR GÉGÉ
Lujber László és a
szerző engedélyé





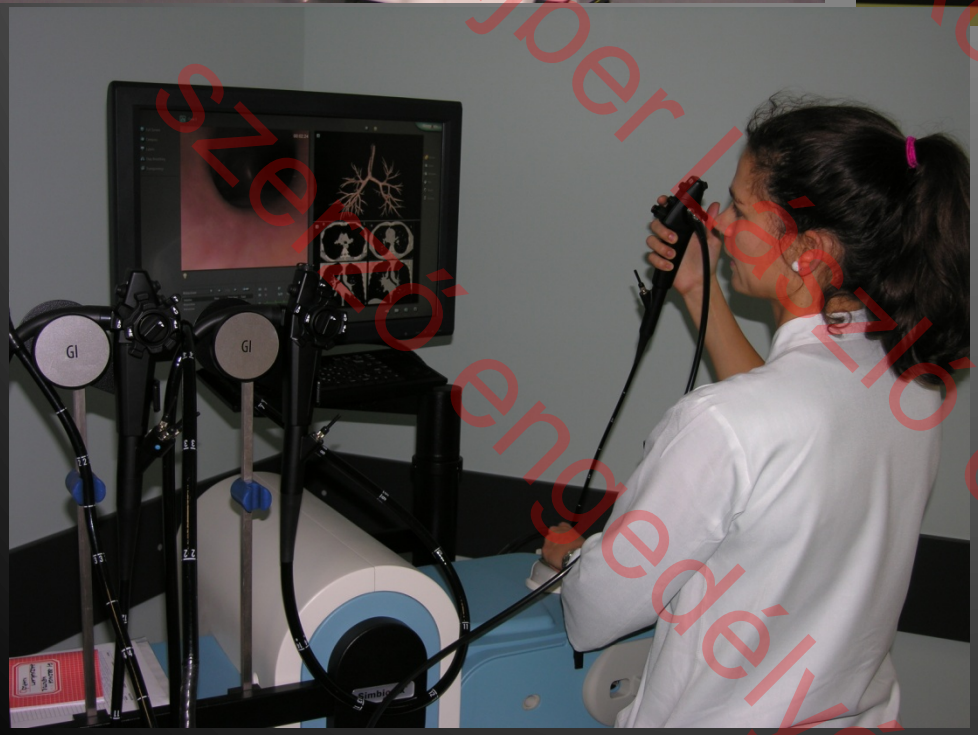

2013 szakvizsga kötelező tanfolyam
AOK FÜL ORR GÉGE
Lujber László és a
szerző engedélyével



AOK FÜL ORR GÉGE
013 szakirodalma kötelező tanfolyam
Lujber László és a
szerző engedélyével



Glottikus szűkület

Szubglottikus

Cricotrachealis szűkület

Trachea szűkület

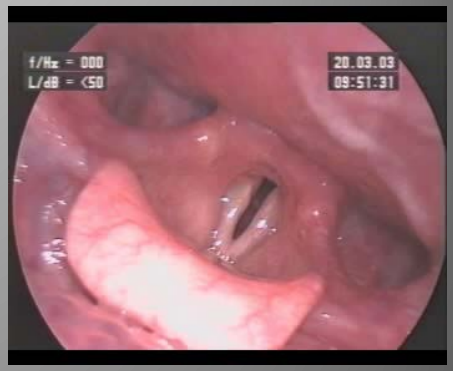





013 szakvizsga kötelező tanfolyam
AOK FÜL ORR GÉGE
Lujber László és a szerző engedélyé

Kétoldali mozgásképtelen hangszalag

Mechanikai rögzítettség
Pl. :
a hátsó commissura hegesedése, ankylózis a *cricoarytaenoidalis* izületben

A hangszalag bénulása
az ideg, izomműködés zavarai

v



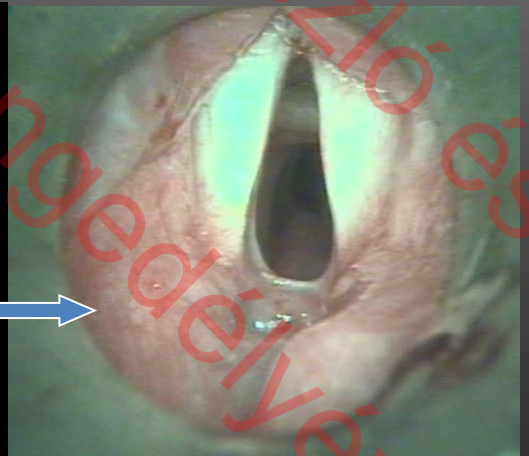



013 szakvizsga kötelező tanfolyam
Lujber László és a szerző engedélyé
ÁOK FÜL ORR GÉGE

Etiológia

- 363 beteg- 20 év
  1. sebészi (46%)
  2. idiopáthiás (18%)
  3. daganat (ált. tüdő) (13%)

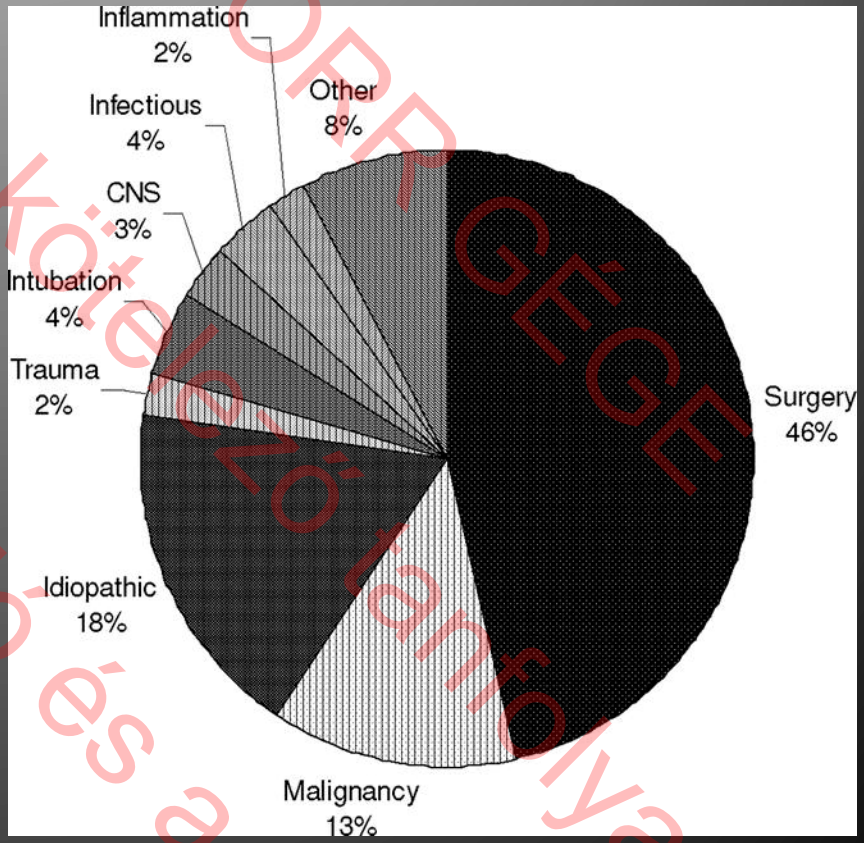

Rosenthal et al. Vocal Fold Immobility: A Longitudinal analysis of Etiology Over 20 Years. *Laryngoscope*. 2007 Oct;117(10): 1864-1870.

AOK FÜL ORR GÉGE
013 szakvizsga kötelező tanfolyam
Lujber László és a
szerző engedélyé

-A pajzsmirígy műtét során ideg végleges sérülésének rizikója 4%.
-Kétoldali műtét esetén a kétoldali idegsérülés rizikója 1,5 ezrelék

ÁOK FÜL ORR GÉGÉ
013 szakvizsga kötelező tanfolyam
Fujber László és a
szerző engedélyé

BELÉGZÉSI STRIDOR= felsőlégúti szűkület

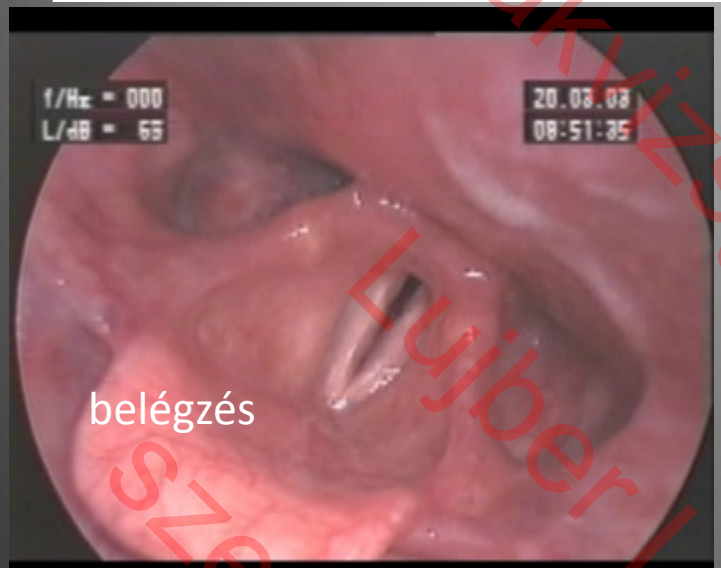



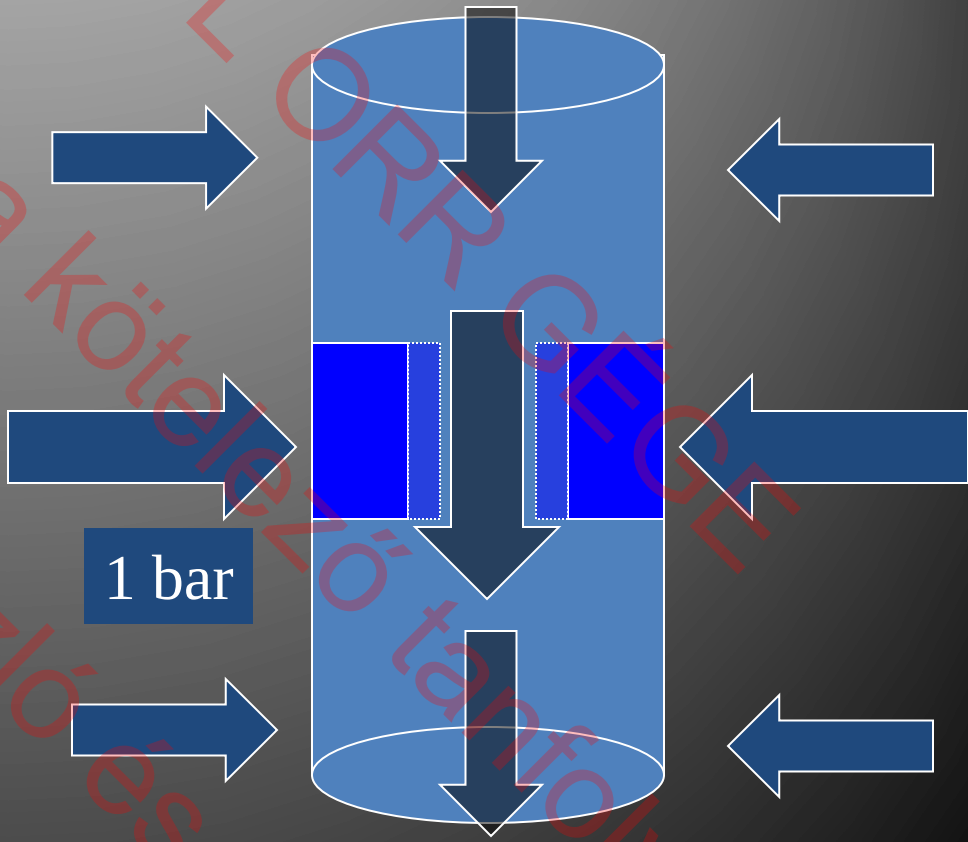

Bernoulli törvény

2013 szakvizsga kötelező tantolyam
AOK FÜL ORR GEGE
Lujber László és a szerző engedélyé

A kezeléstől elvárható a gége funkciójának lehető legjobb megőrzése

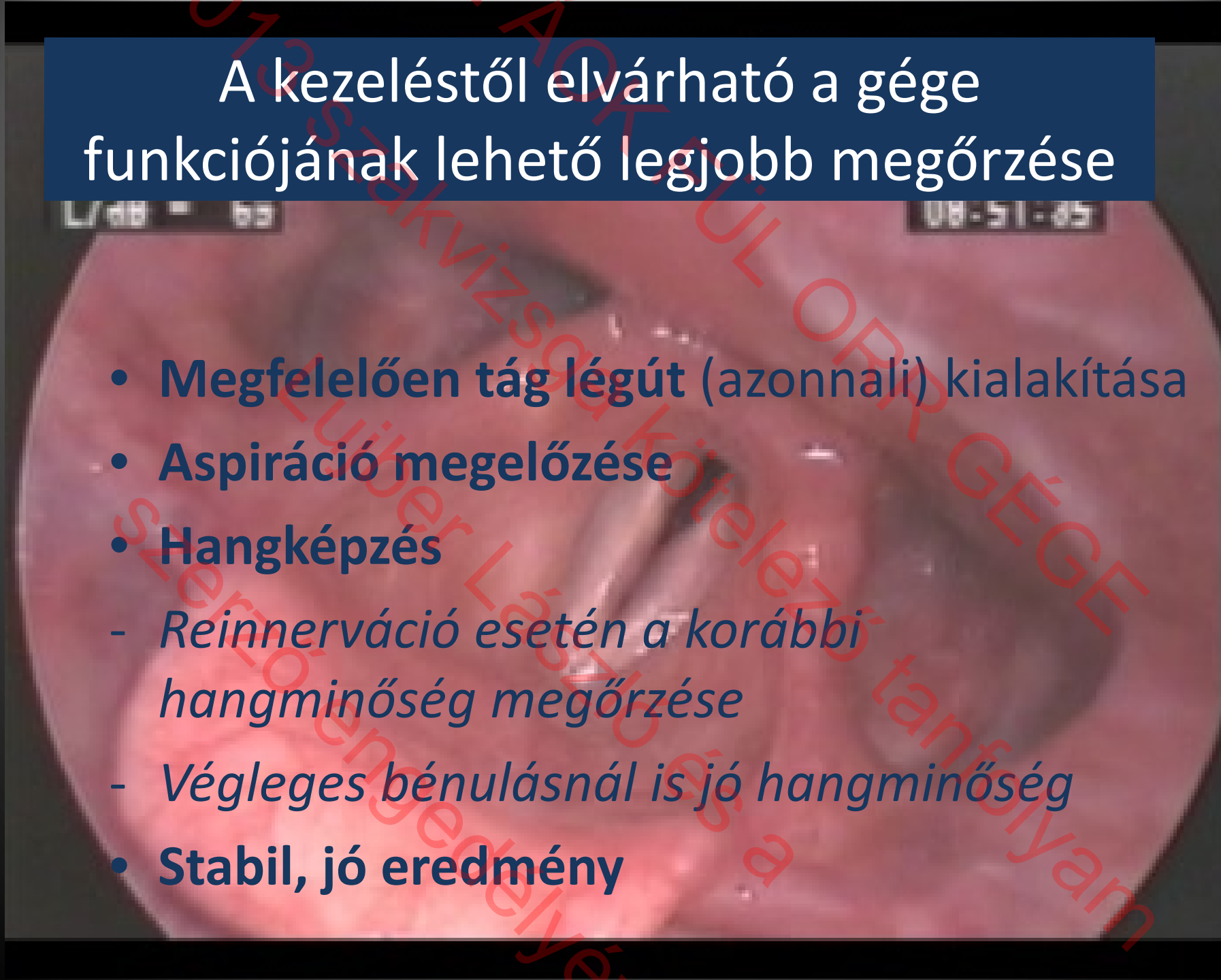

- **Megfelelően tág légút** (azonnali) kialakítása
- **Aspiráció megelőzése**
- **Hangképzés**

- *Reinnerváció esetén a korábbi hangminőség megőrzése*
- *Végleges bénulásnál is jó hangminőség*

- **Stabil, jó eredmény**

013 szakvizsgu kötelező tanfolyam
Luiber László és a
szerző engedelyé
ACK, ÜL ORR GÉGE

Kezelési lehetőség a múlt század első felében

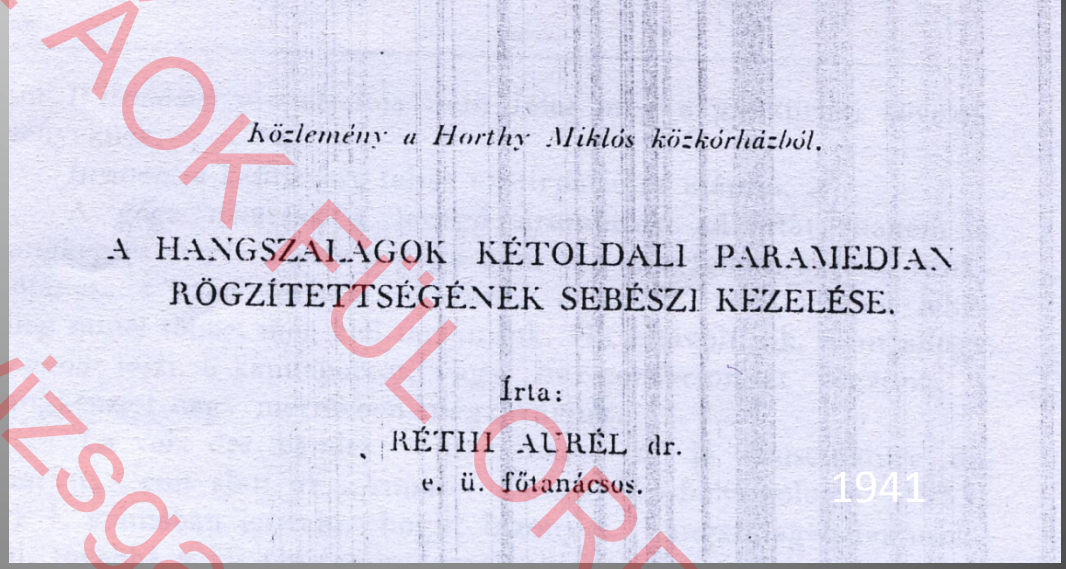

Közlemény a Horthy Miklós közkórházból.

A HANGSZALAGOK KÉTOLDALI PARAMEDIAN RÖGZÍTETTSÉGÉNEK SEBÉSZI KEZELÉSE.

Írta:

RÉTHI AURÉL dr.

e. ü. főtanácsos.

1941

- Ammersbach - a m. stylohyoideust a kanaporchoz rögzíti
- **Citelli**- a hangszalag teljes kiirtása
- **Weimgartner**- submucosusan hangszalagot és a processus vocalist is kiirtja
- **Kofler**: galvanokauterrel szubmukózus hangszalag reszekció
- **Wittmack**- a kannaporc alsó részének reszekciója, szintkülönbség
- **Iwanow**- a kannaporc teljes exstirpációja
- **Reinnerváció**- gyakorlatban teljesen csődöt mondtak (Réthi)

- Réthi: AZ ELJÁRÁSOK A GYAKORLATBAN NEM MEGFELELŐEK!

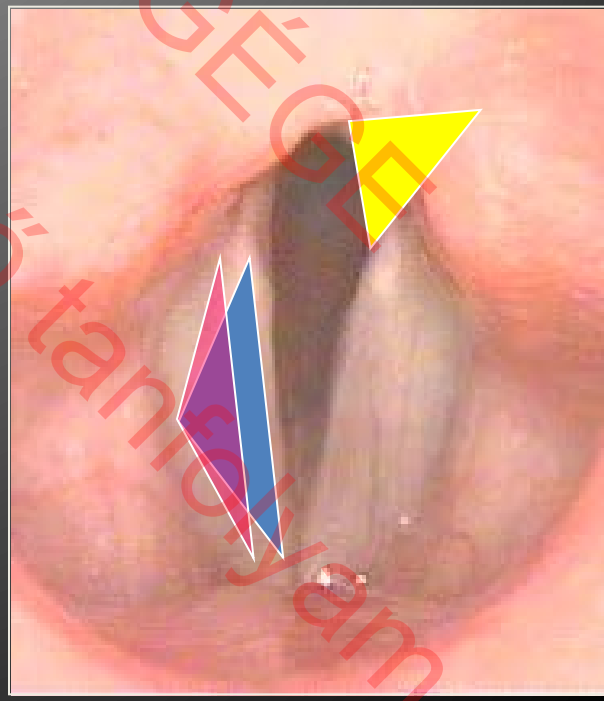

2013 szakvizsga kötelező tanfolyam
Luiber László és a szerző engedélyé
AOK FÜL ORR GÉGE

Réthi I. 1933

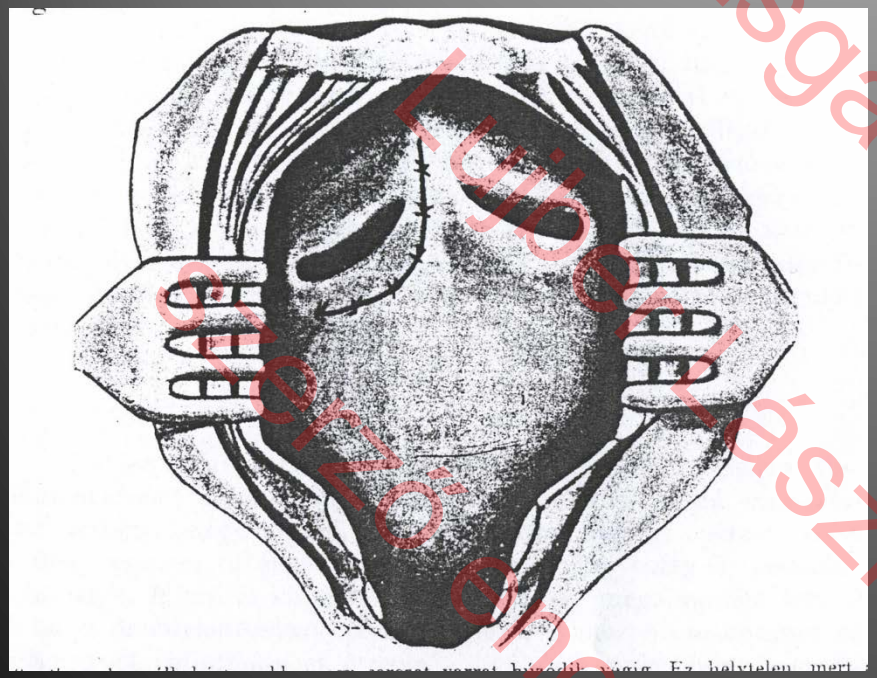

Réthi II. 1955

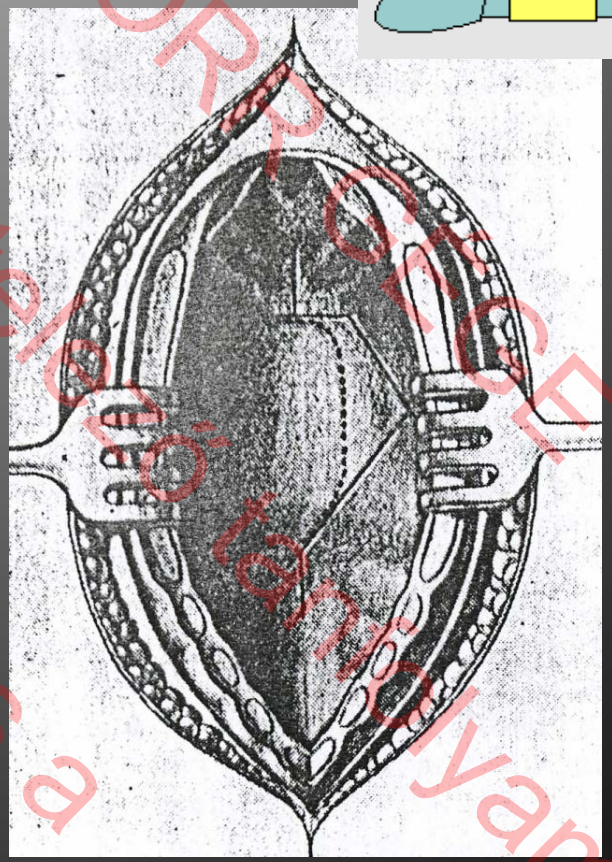

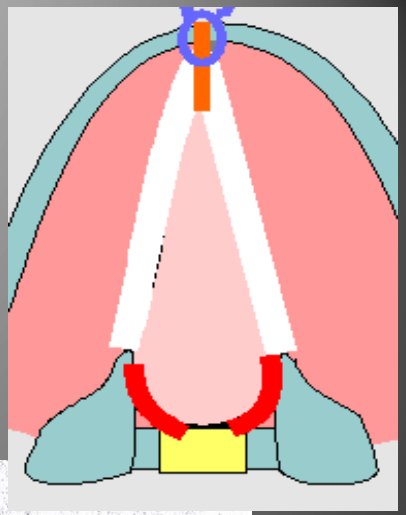

AOK FÜL ORR-GE
013 szakvizsga kötelező tanulyam
Lübeck László és a
szerző engedélyé

Kezelési lehetőségek (Pytel és mtsai. 1997; Z Szabó 1998)

I. Reinnervációs eljárások

II. **Külső feltárást alkalmazó eljárások**

1. Gégelument megnyitó eljárások. (Réthi-I.II)

2. Gégelument nem megnyitó eljárások

(King, Schobel)

III. **Endoscopos hangréstágítás**

1. Arytenoidectomia

2. Submucosus chordectomia

3. A fenti két eljárás kombinációja,

Laser alkalmazásával, vagy hagyományos eszközökkel

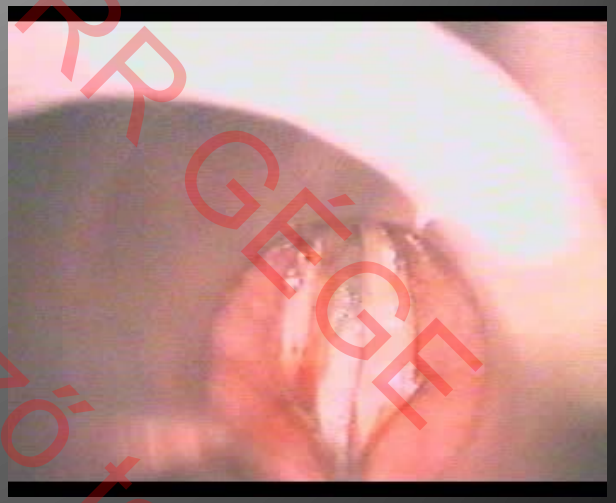

Kleinsasser, 1968
Lichtenberger, 1994

013 szakvizsga kötelező tanfolyam
AOK FÜL ORR GÉGE
Lujber László és a
szerző engedélyé

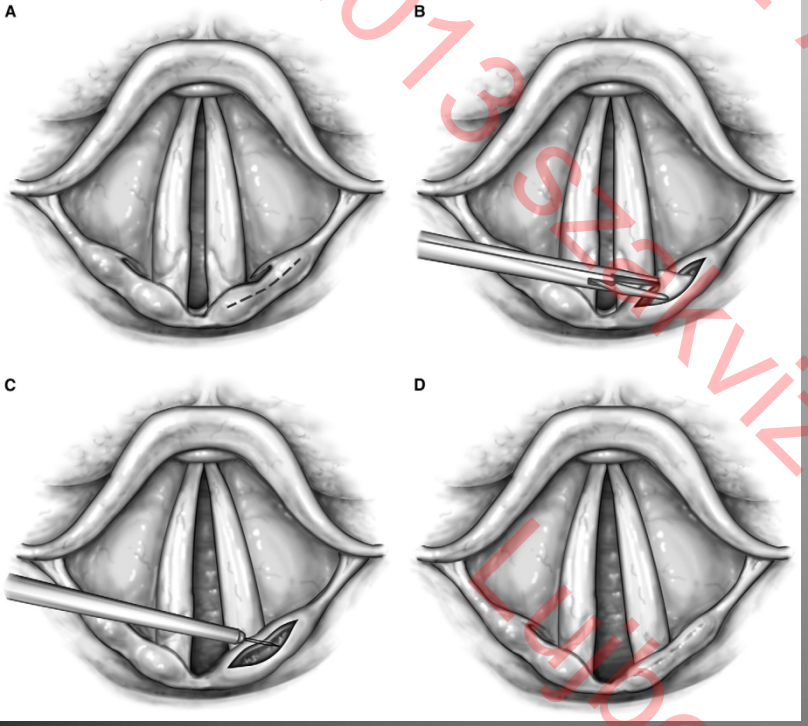

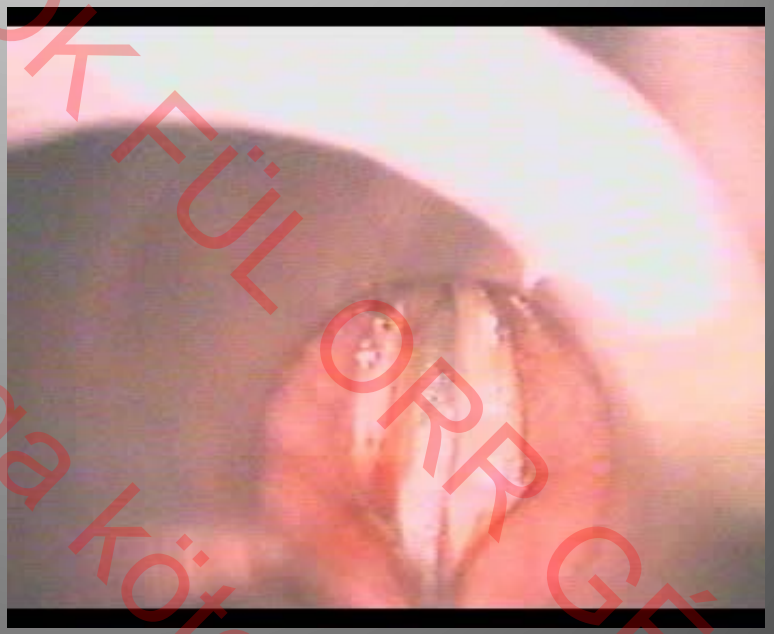

Kleinsasser, 1968
Lichtenberger, 1994

AOK FÜL ORR GÉGE
013 szakvizsga kötelező tanfolyam
Lujber László és a
szerző engedélyé

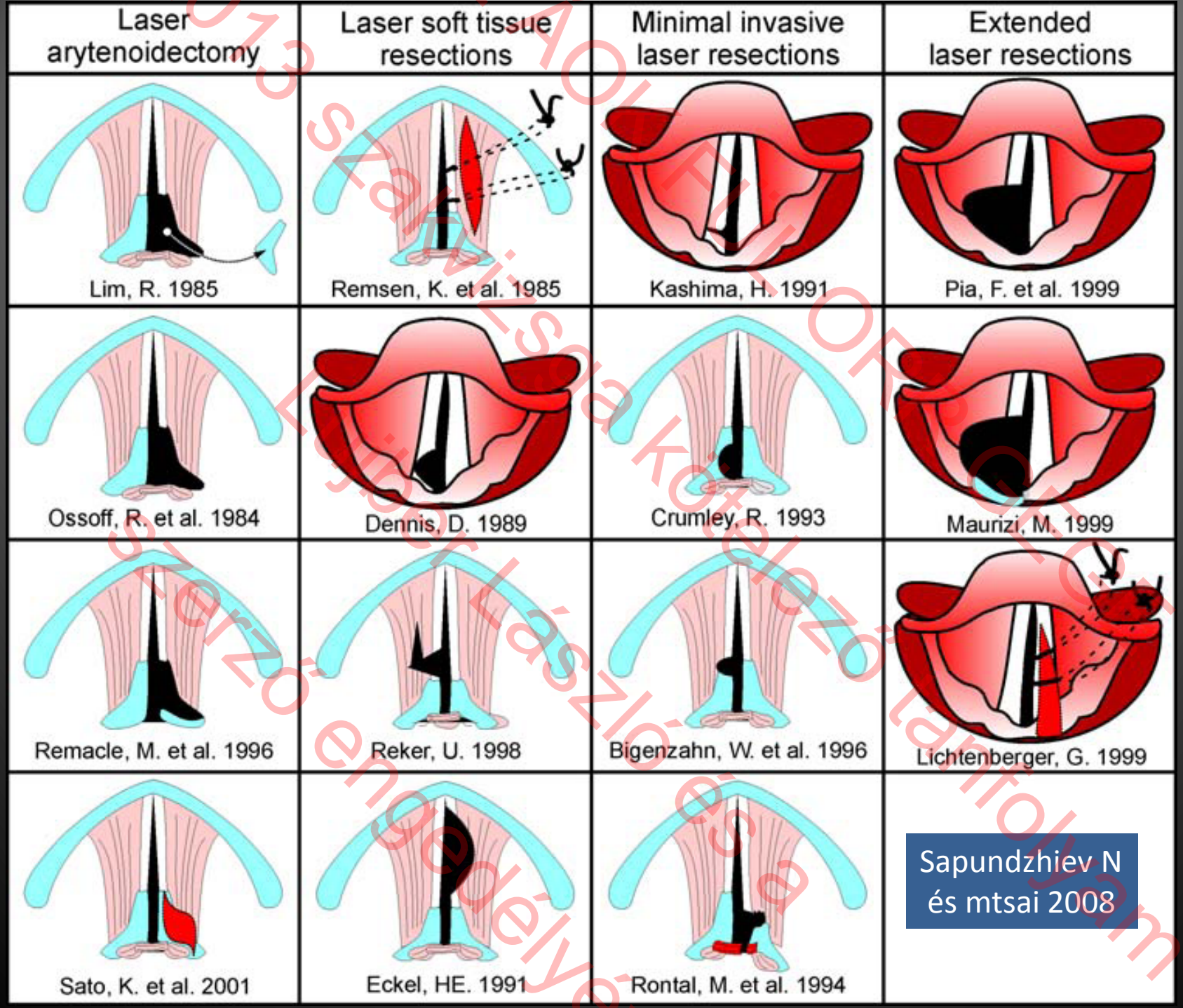

Sapundzhiev N és mtsai 2008

013 szakvizsga kötelező tanfolyam
AOK FUL OR ORGÉ
Lajbér László és a szerző engedélyé

Dynamic solutions?

Laryngeal Reinnervation for Unilateral Vocal Fold Paralysis: Are We Ready?
***ENT Today*, January 2009**
Gretchen Henkel

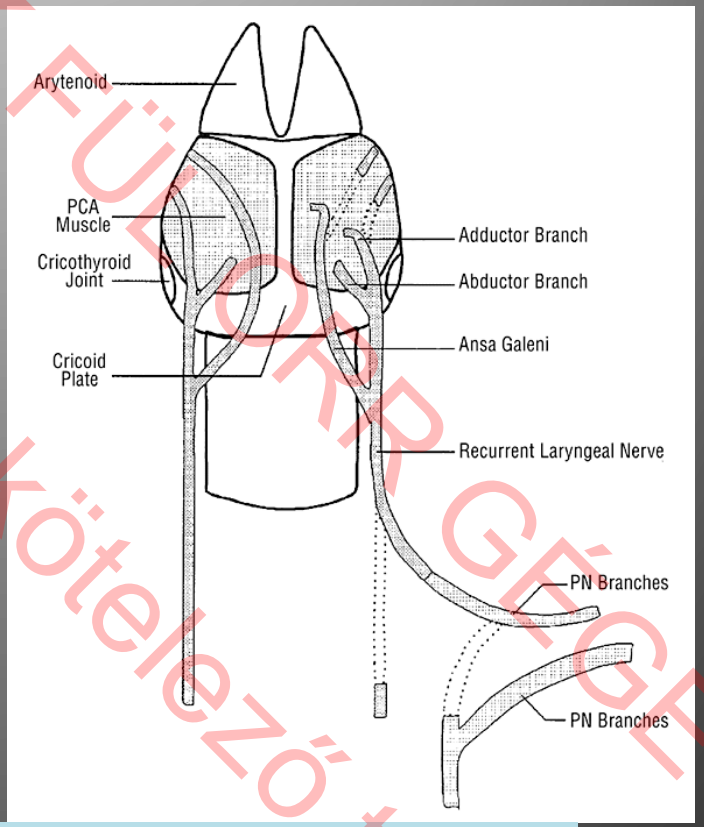

- Deep external exploration of neck and nerves is required!
- Difficult complex surgeries
- When and for who?
- Complication rate?

2013 szakvizsga kötelező tananyam
Lujber László és a szerző engedélyével
FÜLORR GÉGE

Zealear, 1994 laryngeal pacing



ÁOK FÜL ORR GÉGÉ
013 szakvizsga kötelező tanfolyam
Lujber László és a
szerző engedélyé

Procedures for bilateral vocal cord paralysis

Guideline: University of Colorado, 2008

ÁOK FÜL ORR GÉGÉ
013 szakvizsga kötelező tanfolyam
Lujber László és a
szerző engedélyé



General algorithm, 2008

(Principle: do not perform irreversible interventions in patients with possibility of functional return for 6-12 months)

A general algorithm for the treatment of patients with BVFP is the following:

- If the patient does not require a **tracheotomy** for a significantly compromised airway, the **first procedure can be unilateral posterior cordotomy.**

-**Total arytenoidectomy** can be performed if necessary.

- Laryngofissure with arytenoidectomy is reserved for major reconstructive surgery in patients with a severely compromised airway

- **Suture lateralization is a newer procedure, and its role has yet to be defined.**

AOK FÜL ORR OEGE
Lujber László és a
szerző engedélyé
013 szakvizsga kötelező tanfolyam

Differenciáldiagnózis, prognosztika?– Laryngeal electromyography (LEMG) ?

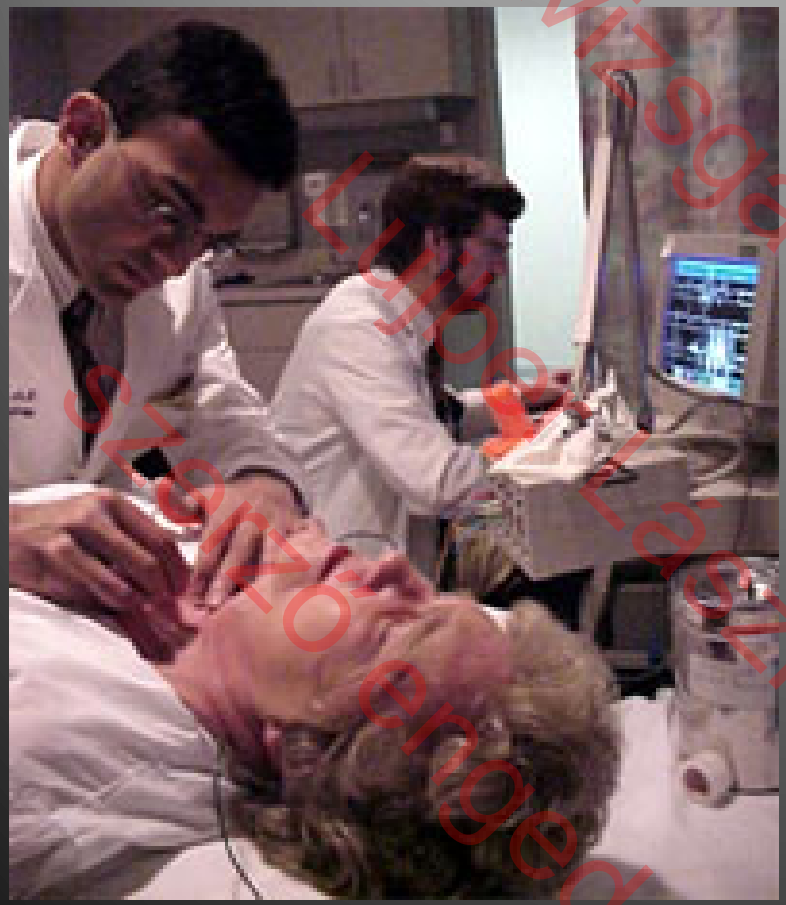

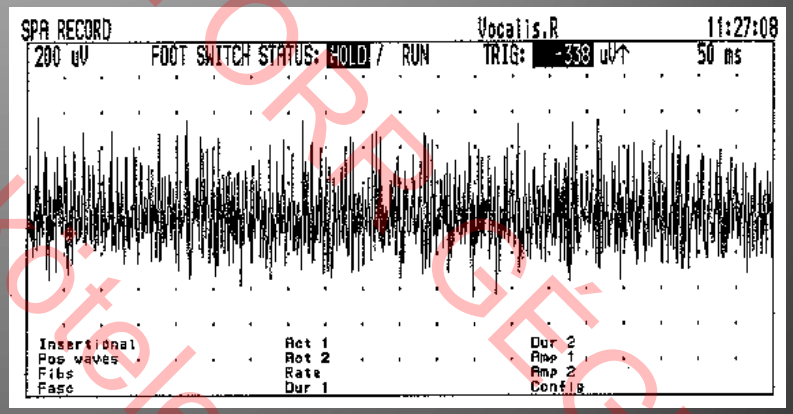

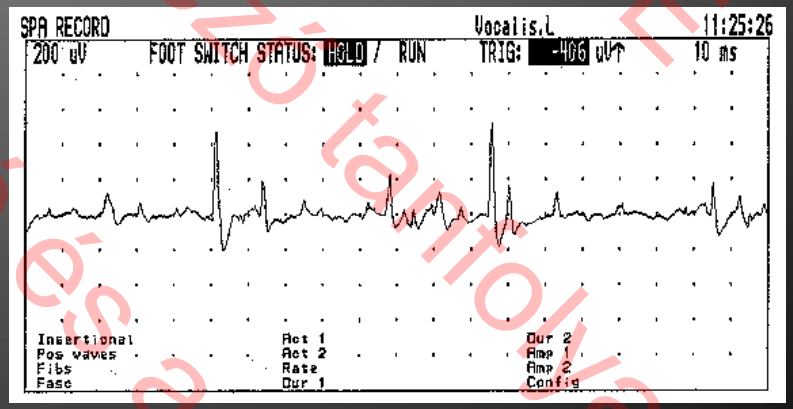

1. Munin et al. Laryngeal electromyography: diagnostic and prognostic applications. *Otolaryngol Clin North Am*. 2000 Aug;33(4):759-70.
2. Sataloff et al. Practice parameter: laryngeal electromyography (an evidence-based review). *Otolaryngol Head Neck Surg* 2004; 130: 770-779.

2013 szakvizsga kötelező tanfolyam
Lujbai László és a
szanzó engedélyei
ACK FÜL ORR GÉGE

Haránt hangszalagreszekció



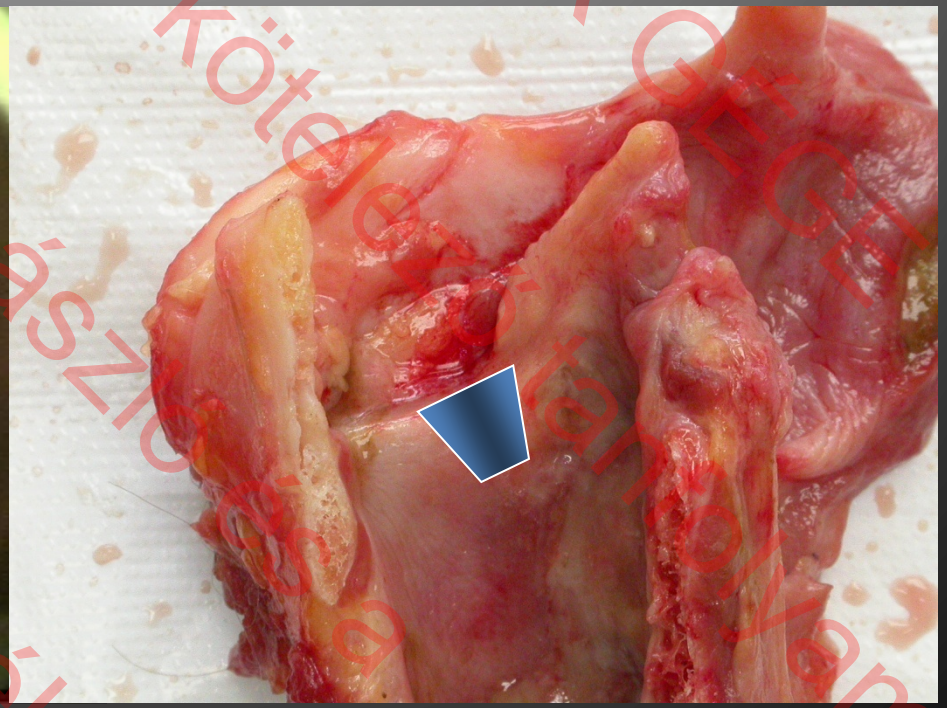

AOK FÜL ORR GÉGE
013 szakvizsga kötelező tanulyam
Lujber László Ésa
szerző engedélyé

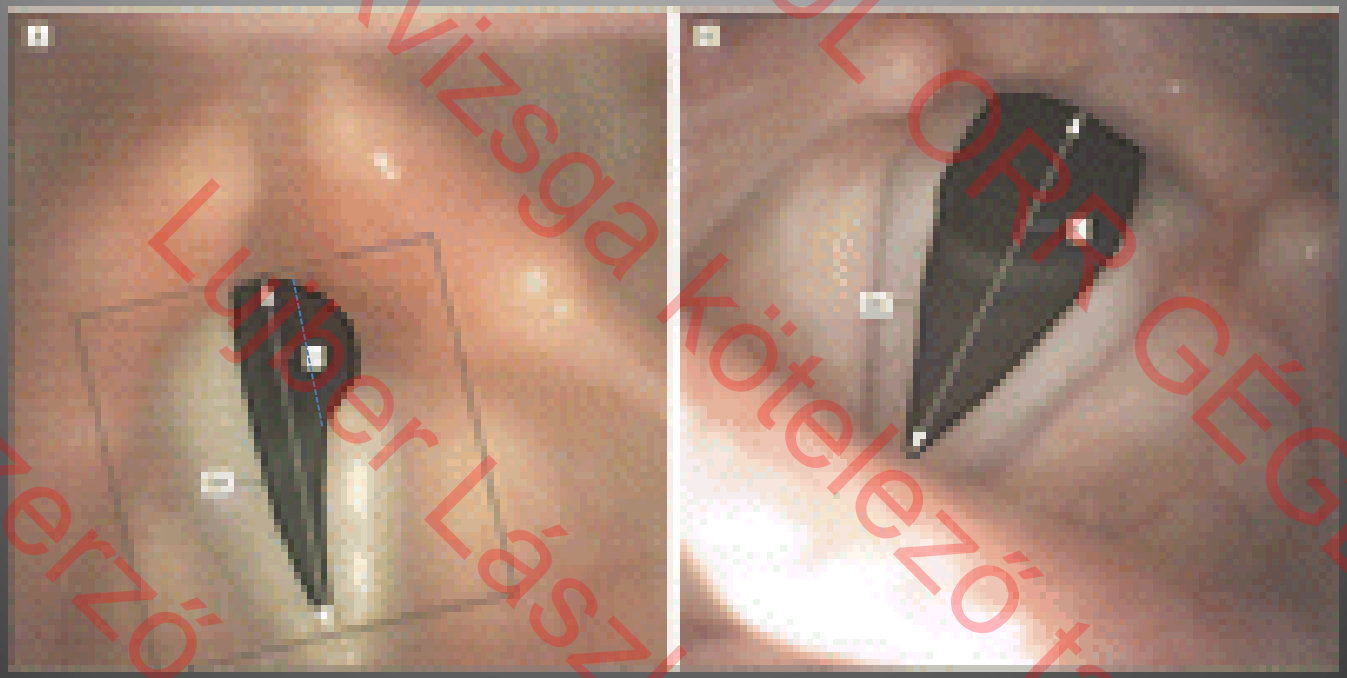

Harnisch W, Brosch S, Schmidt M, Hagen R.
Breathing and voice quality after surgical treatment for bilateral vocal cord paralysis **(posterior transverse laser cordotomy)**. Arch Otolaryngol Head Neck Surg 2008; *134:278-284.*

013 szakvizsga kötelező tanfolyam
ÁOK FÜL ORR GÉGÉ
Lukner László és
szerző engedélyé

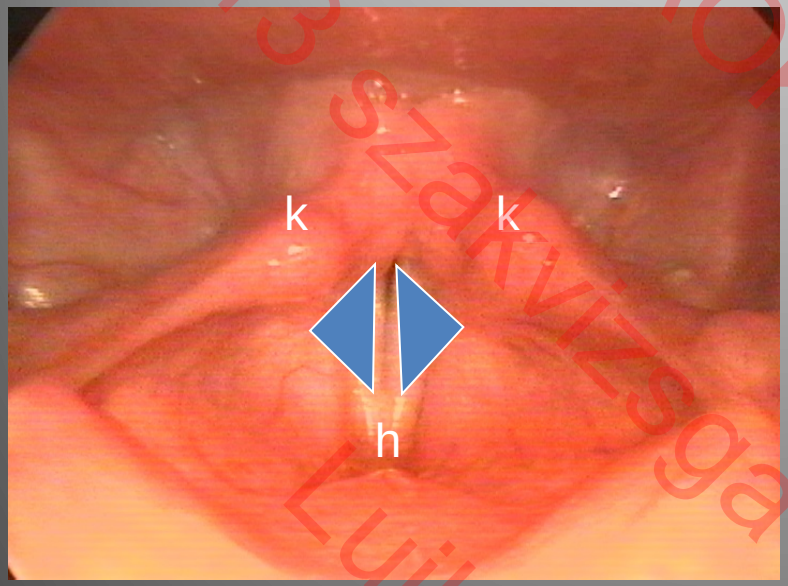



- **Megfelelően tág légút** (azonnali) kialakítása ?
- **Hangképzés** **??**

- *Reinnerváció esetén a korábbi hangminőség megőrzése* *?*
- *Végleges bénulásnál is jó hangminőség* *??*
- **Aspiráció megelőzése**
- **stabil, jó eredmény** **???**

013 szakvizsga kötelező tanfolyam
FÜL ORR GÉGE
Lujber László és a
szerző engedélyé

Arytenoidectomia

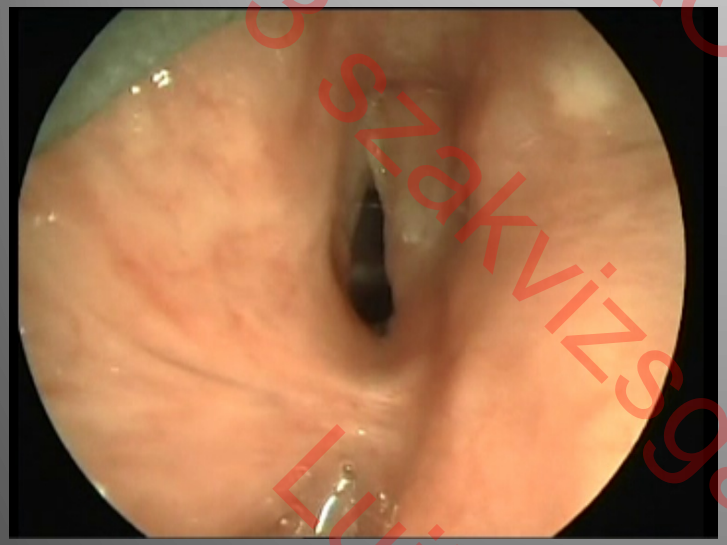

- **Megfelelően tág légút** (azonnali) kialakítása ?
- **Hangképzés** **??**

- *Reinnerváció esetén a korábbi hangminőség megőrzése* *??*
- *Végleges bénulásnál is jó hangminőség* *??*
- **Aspiráció megelőzése** **?**
- **stabil, jó eredmény**

013 szakvizsga kötelező tanfolyam
Lujber László és a
szerző engedélyé

egyszerű hangszalag-laterofixatió

A hangszalagok oldalsó helyzetben való rögzítése
a nyakon át transcután öltéssel vagy külső feltárásból



- PAYR A hangszalag oldalra húzása varrathurokkal (1915, cit. Réthi)





Ammersbach - a m. stylohyoideust a kanaporchoz rögzíti (cit. Réthi)

013 szakvizsgák kötelező tanfolyam
FÜL ORR GÉGE
Lujber László
szerző engedélyével

Woodman 1953 (King (1939) műtét módosítása)

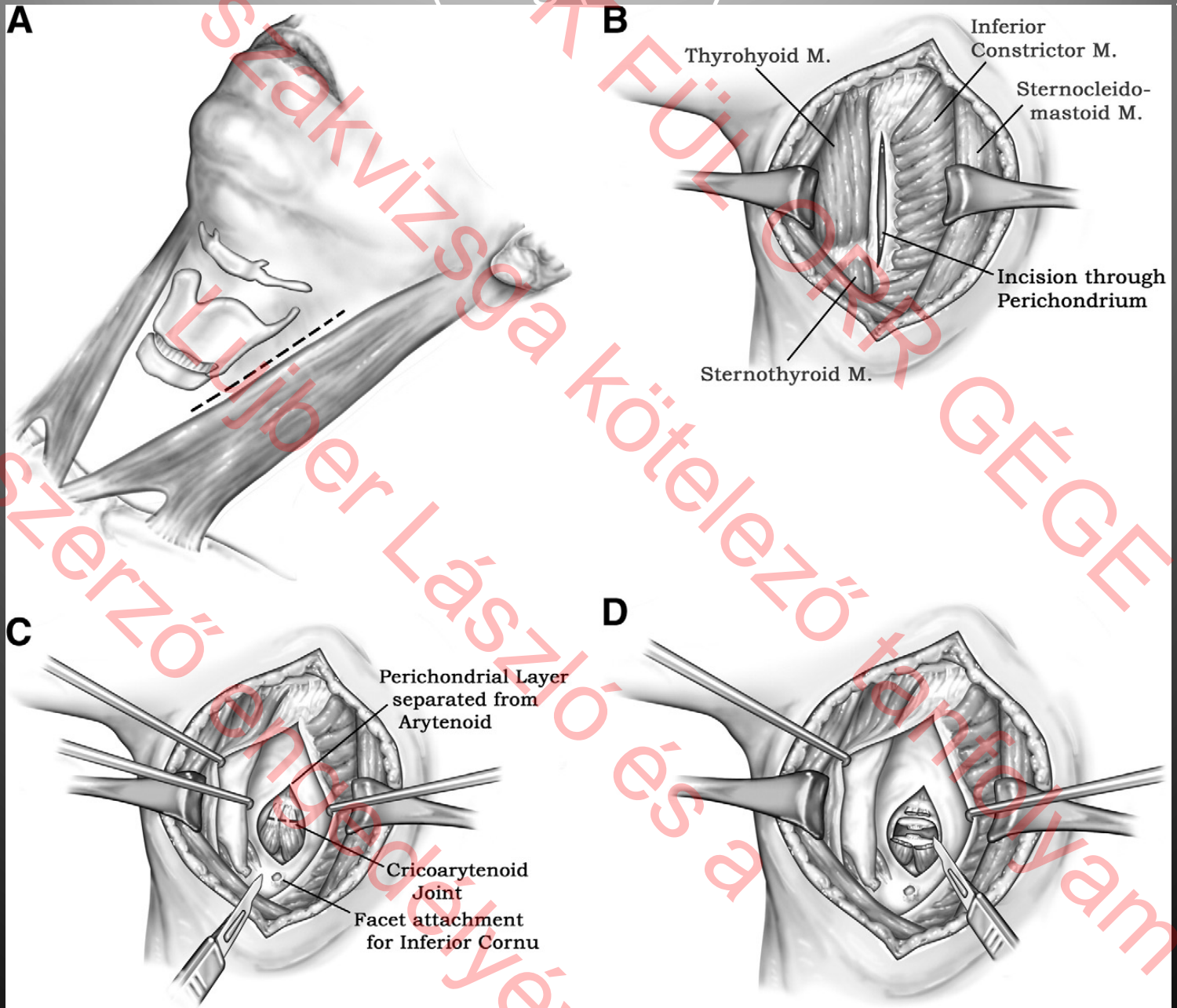

013 szakvizsga kötelező tartályam
ÁOK FÜL ORR GÉGE
Lujber László és a
szerző engedélyé

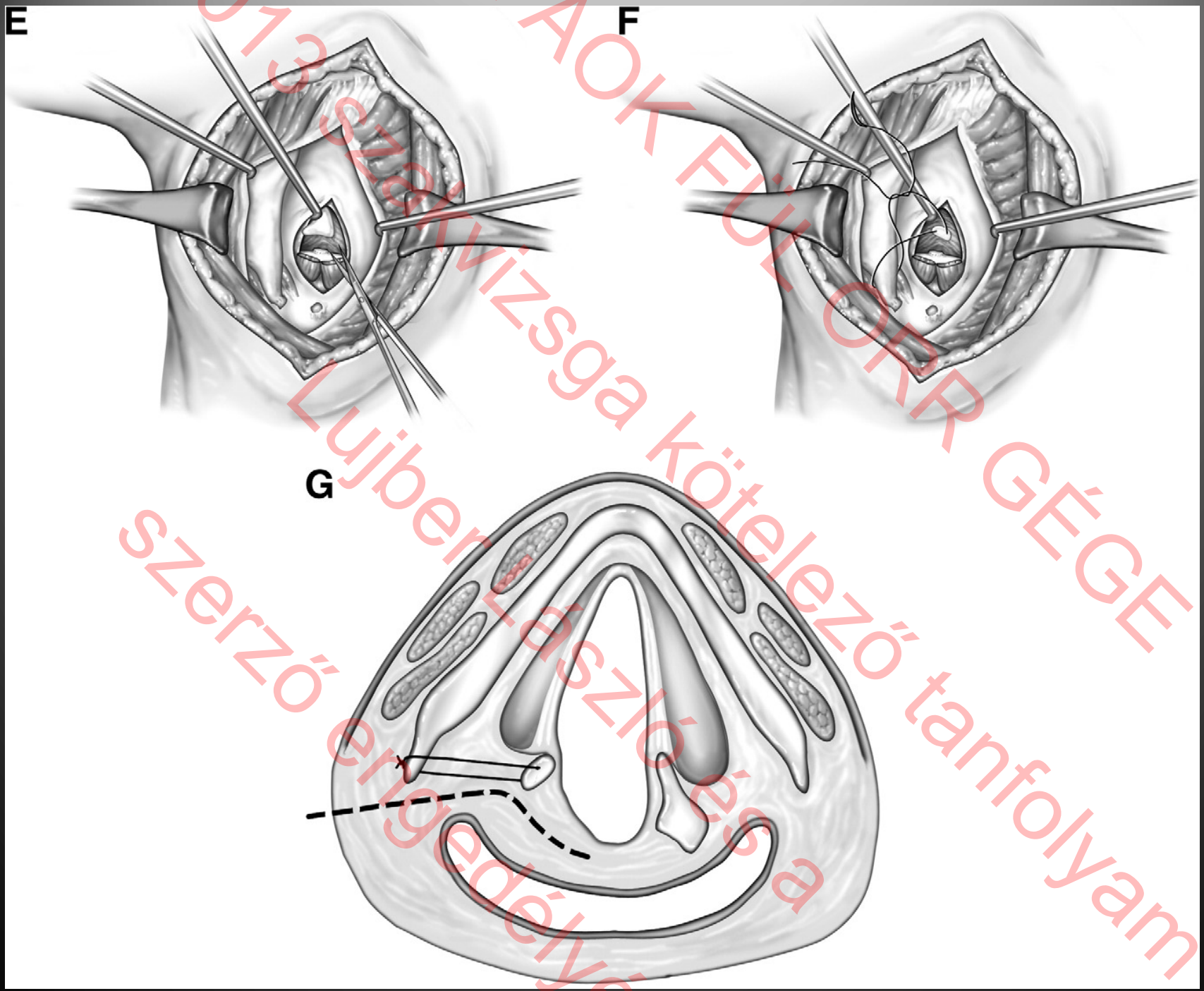

2013 szakvizsga kötelező tanfolyam
ÁOK FÜL ORR GÉGÉ
Lujber László és a
szerző engedélyé

King(1939)
Schobel(1986)
Pytel : King-Schobel (1997)

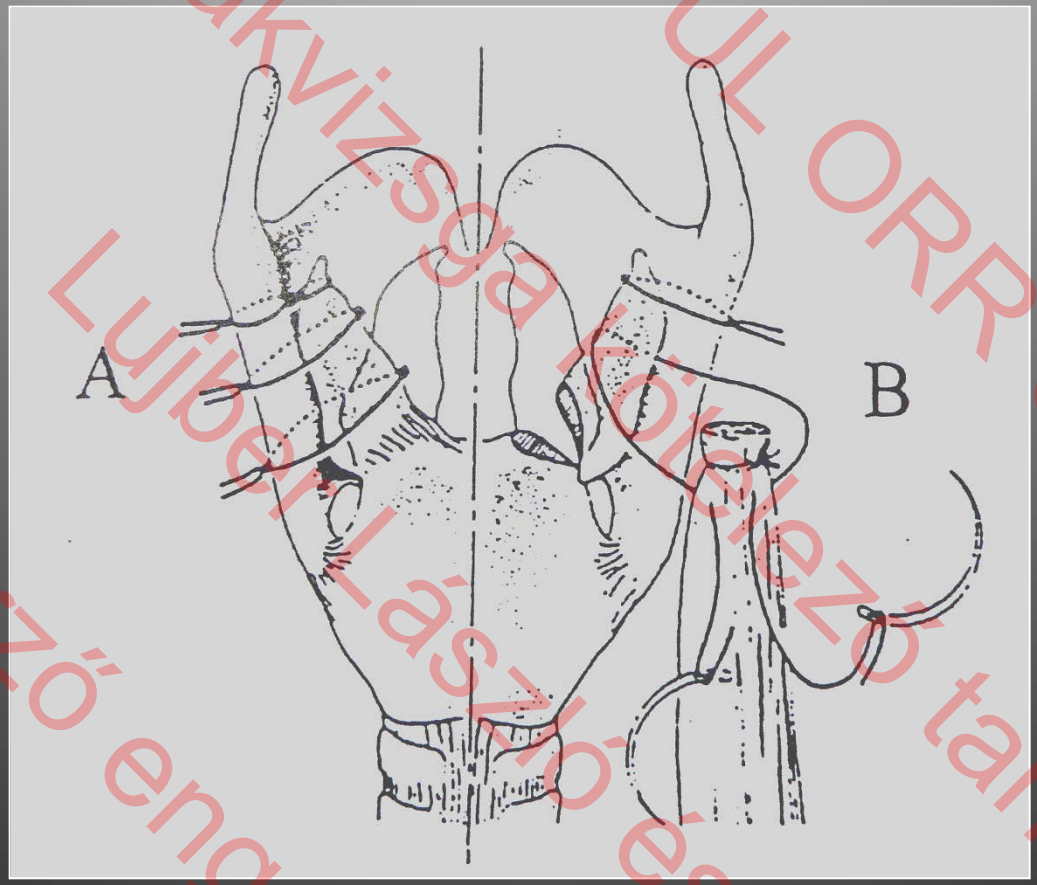

013 szakvizsga kötelező tanfolyam
AOK FÜL ORR GÉGE
Lujber László és a
szerző engedélyé

Schobel műtét után 15 évvel



Haránt hangszalagreszekció (korai posztop.)

SOTE ÁOK FÜL ORR GÉGE
Szakvizsga kötelező tanfolyam
Lujber László és a szerző engedélyével

Endoszkópos megoldások

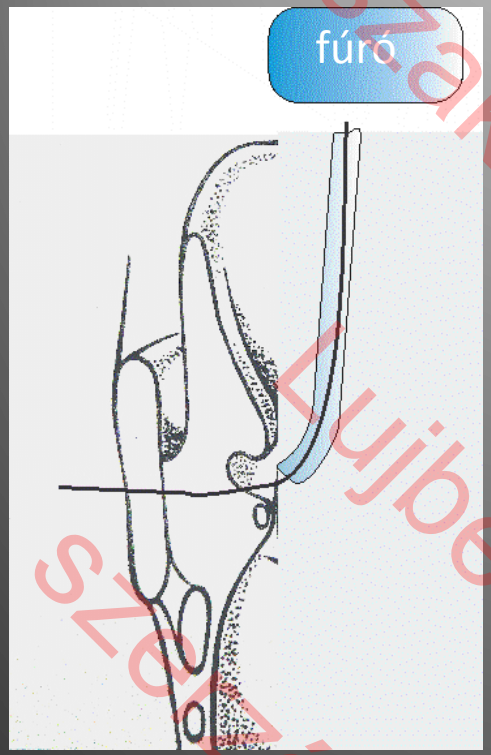

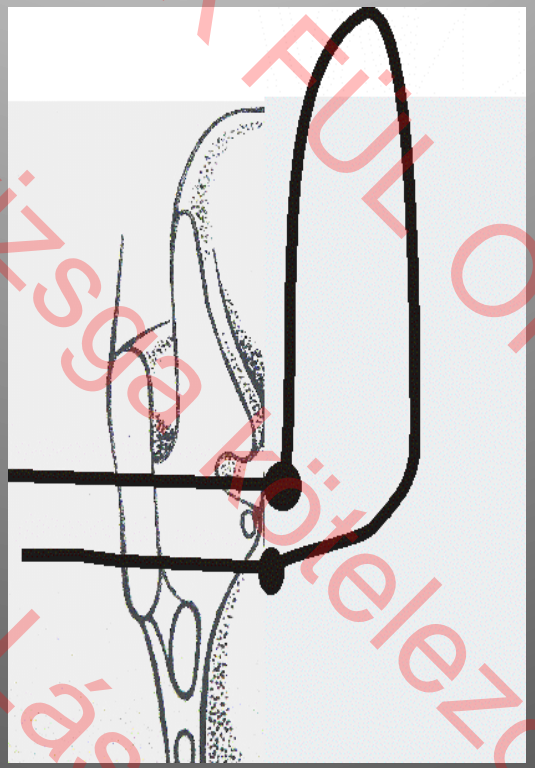



Cancura 1969

013 szakvizsga kötelező tanfolyam
AOK FÜL ORR GÉGE
Lujber László és a
szerző engedélyé

Lichtenberger: endo-extralaryngealis technika (1979, 1981)





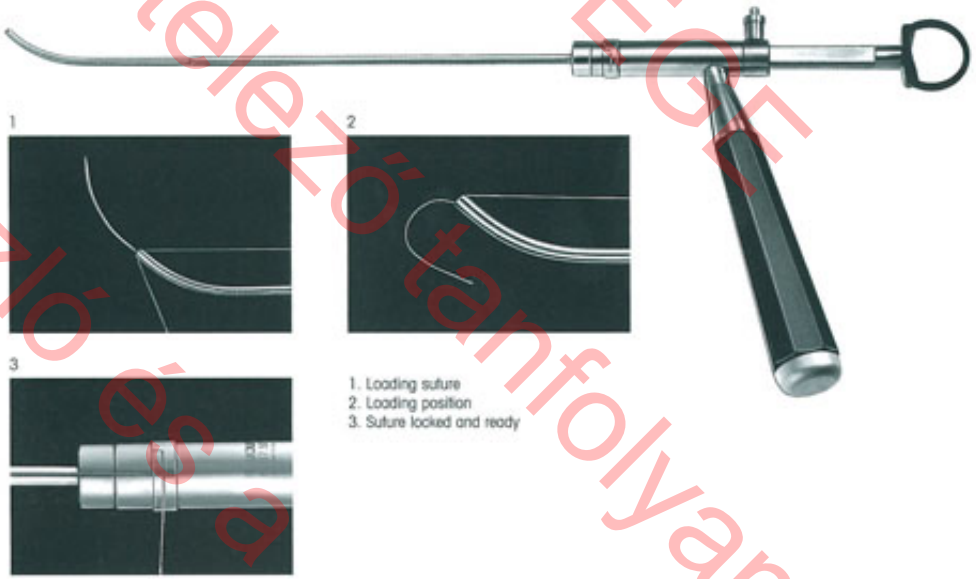

AOK FÜL ORR GÉGÉ
2013 szakvizsga kötelező tanfolyam
Lukoer László és a
szerző engedélyé

REExL (Reversible Endo-Extralaryngeal Lateralization) - 2002

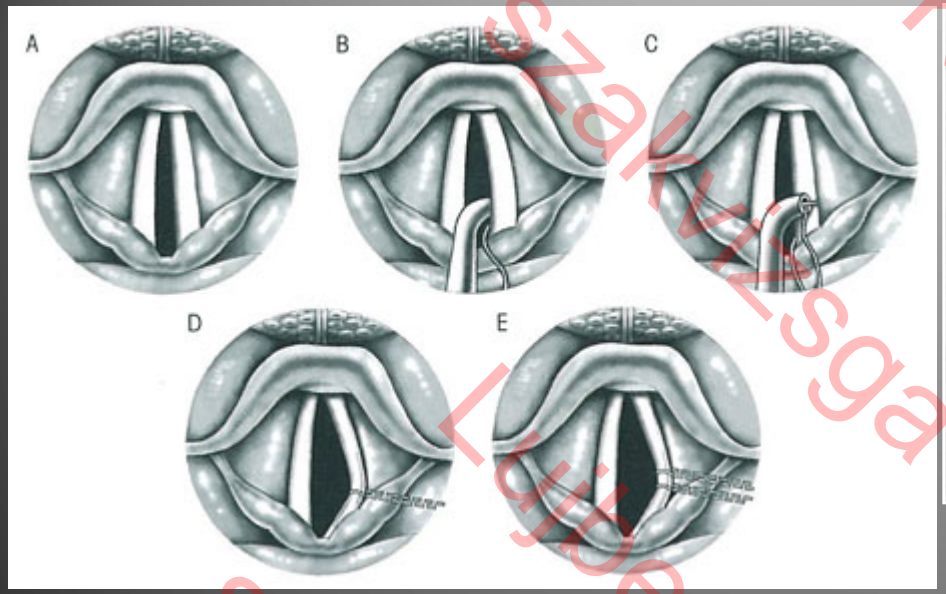



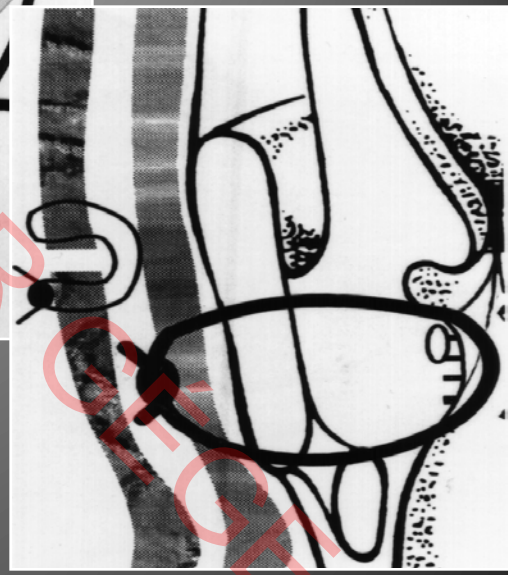

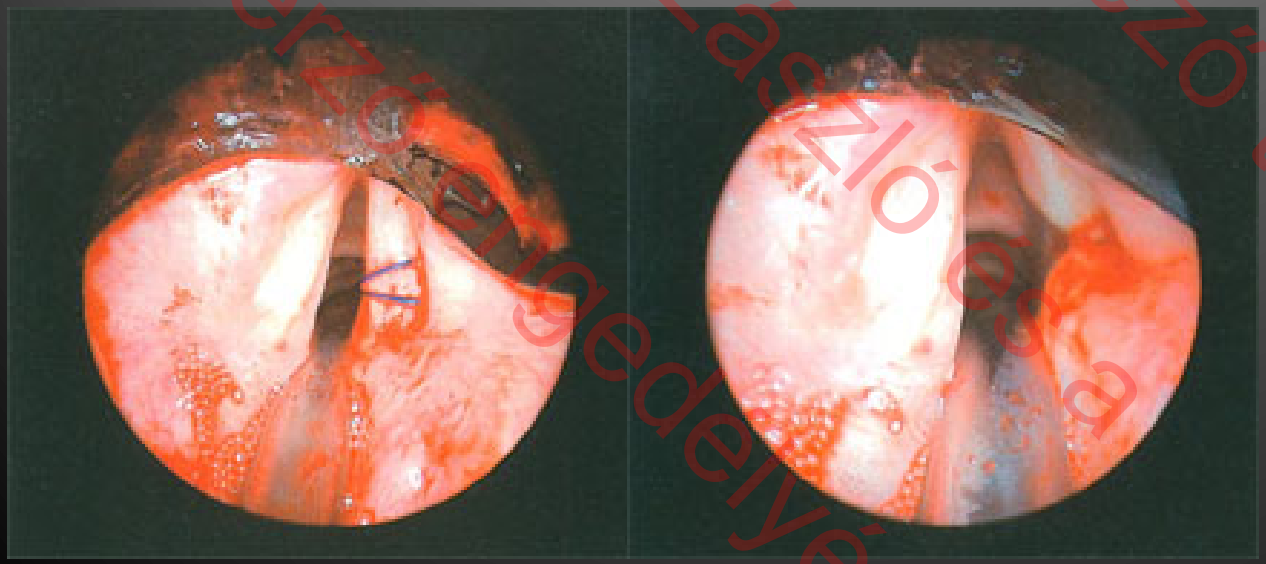

2013 szakvizsga kötelező tanfolyam
AOK FÜL ORR GFGE
Lujber László és a szerzőtergedelyé

ENDO-EXTRALARYNGEAL SUTURE TECHNIQUE FOR ENDOSCOPIC LATERALIZATION OF PARALYZED VOCAL CORDS

GYÖRGY LICHTENBERGER, MD, PhD, ROBERT J. TOOHILL, MD, FACS

OPERATIVE TECHNIQUES IN OTOLARYNGOLOGY—HEAD AND NECK SURGERY, VOL 9, NO 3 (SEP), 1998: PP 166-171

The development of the Lichtenberger endo-extralaryngeal needle carrier has allowed suture lateralization of the vocal cord in 54 patients with bilateral abductor vocal cord paralysis. Of the 54 patients, 53 are included in the results, and in 50 patients this was the one and only operation necessary for improvement of their airway. Forty-eight patients underwent a tracheotomy, but underwent decannulation after the procedure. Five patients did not require a tracheotomy. Three patients' cases were considered failures because they required a second open operation to successful decannulate. Two basic methods of vocal cord lateralization are described. In 10 cases the procedure(s) was performed bilaterally to create an adequate airway. Voice quality remained excellent in 35 of the 53 patients. The remaining 18 patients had adequate airways but less than adequate voice.

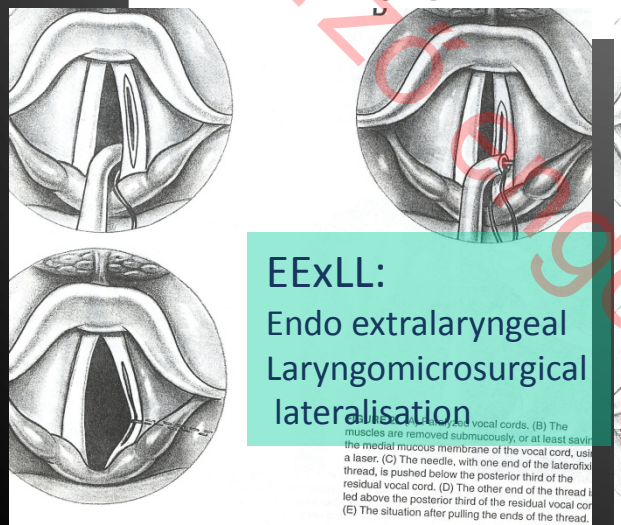

EExLL:
Endo extralaryngeal
Laryngomicrosurgical
lateralisation

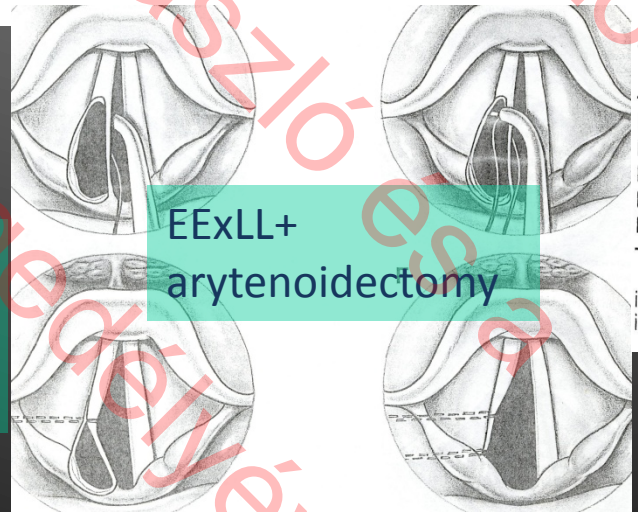

EExLL+
arytenoidectomy

TABLE 3. Type of Operation in 54 Patients

EEx LL	24
EExLL with Aryt.	20
EExLL Bilateral	1
EExLL and EExLL with Aryt. Contralateral	8
EExLL with Aryt. Bilateral	1

Abbreviations: EExLL, endo-extralaryngeal laryngomicrosurgical lateralization; EExLL with Aryt., endo-extralaryngeal laryngomicrosurgical lateralization with arytenoidectomy.

Lujber László és a szerző engedélyé
ÁOK FÜL ORR GÉGE szakvizsga kötelező tanfolyam

Ejnell exo-endolaryngealis technikája (1982)

Reverzibilis laterofixáció (1993)

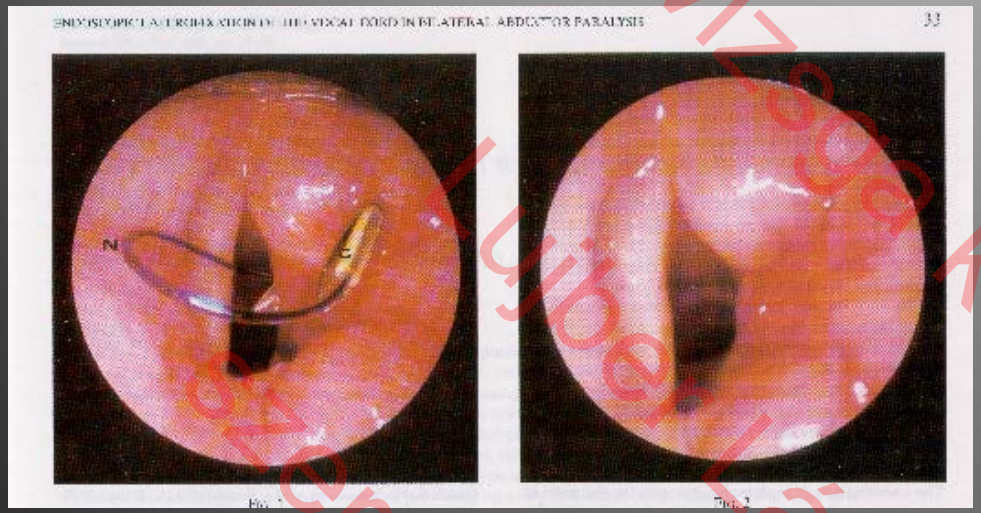

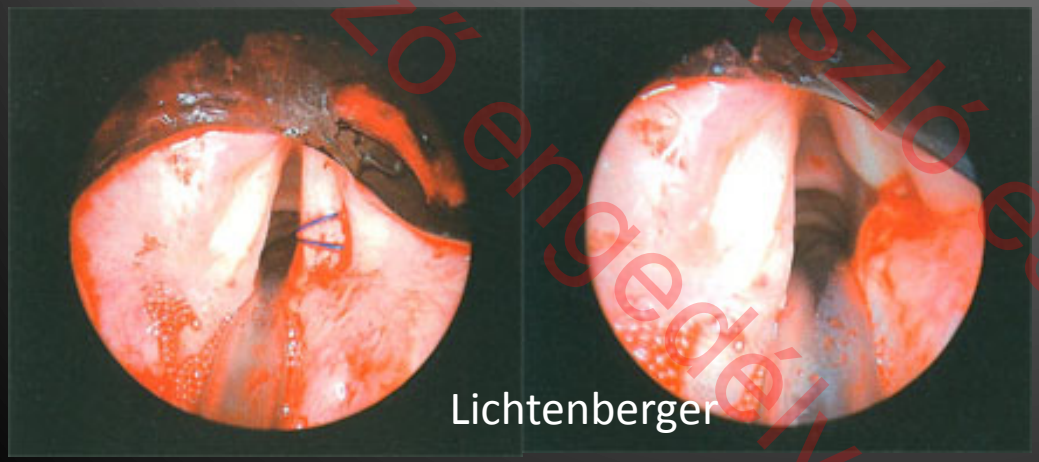

Lichtenberger

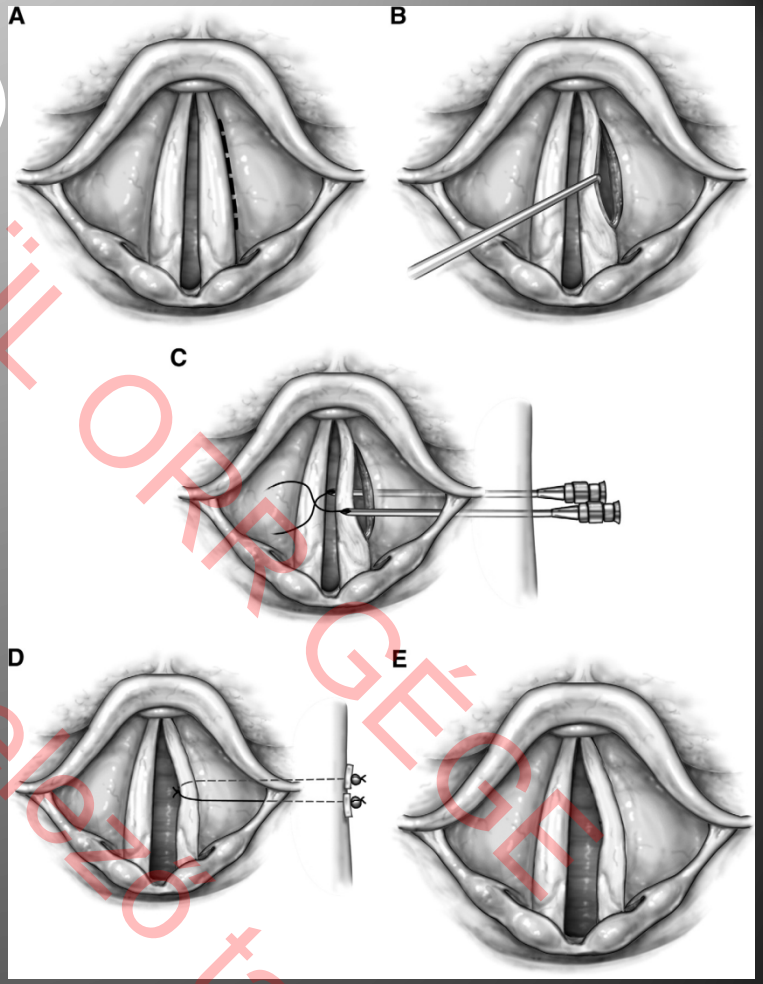

013 szakvizsga kötelező tanfolyam
AOK FÜL ORR GÉGE
szerző engedélyé

PTORL

POLSKIE TOWARZYSTWO
OTORYNOLARYNGOLOGÓW-CHIRURGÓW GŁOWY I SZYI
Oddział Rzeszowski
35-057 Rzeszów, ul. Szopena 2, tel. 379-61 (wewn. 315, 319)

VI RZESZOWSKIE SPOTKANIA ORL
Solina „Jawor" 6-9 X 1994 r.

Wspólne posiedzenie naukowo-szkoleniowe
Polskiego Towarzystwa Otorynolaryngologów-Chirugów Głowy i Szyi
Oddziału Krakowskiego, Lubelskiego, Poznańskiego,
Rzeszowskiego i Warszawskiego

SALA B

9.00

1. Modrzejewski M., Stręk P. (Kraków): Operacje poszerzające szparę głośni (25 min)
2. Semczuk B., Klonowski S., Welento A. (Lublin): Zastosowanie chordektomii wewnątrzkrtaniowej w leczeniu obustronnych porażeń fałdów głosowych (25 min)
3. Szmeja Z., Wójtowicz J. (Poznań): Arytenoidektomia laserowa w przypadku porażeń strun głosowych (15 min)
4. Rovö L., Czigner L., Brzózka M. (Szeged): Endolaryngeal laser arythenoidectomy in bilateral paralysis of recurrent nerve (15 min)
5. Kuś J. (Warszawa): Laterofiksacja struny głosowej za pomocą mikrochirurgii laserowej z czasowym odwiedzeniem struny szwem zewnętrznym (15 min)
6. Gołąbek W., Kłos A. (Lublin): Leczenie zwężeń krtani metodą Rethiego (15 min)

10.50-11.05 — Dyskusja
11.05-11.45 — Przerwa

Rovó L, Czigner J, Kiss J G: Otorhinolaryngol. NOVA, 1994

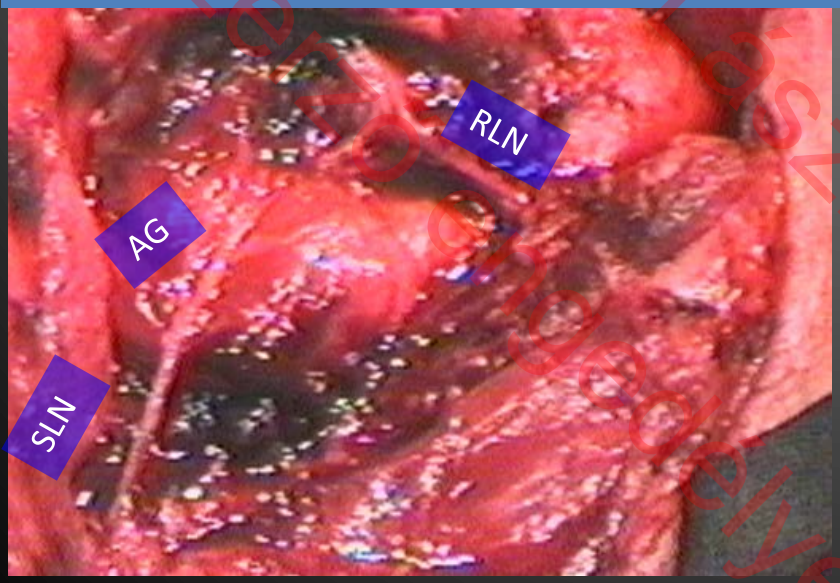



3.„KORAI” HANGSZALAG-LATEROFIXATIO KÉTOLDALI HANGSZALAG BÉNULÁS KEZELÉSÉRE

V

Rovó L, Jóri J, Czigner J: Early vocal cord laterofixation in case of bilateral paralyzed vocal cord: versus to tracheostomy. Abstr. of **3rd Congress of the European Federation of Oto-Rhino-Laryngological Societies 1996**; 632/440

Jóri J, **Rovó L**, Czigner J: Endolaryngealis laterofixatio a tracheotomia kiváltására kétoldali akut hangszalagbénulásban (Endolaryngeal laterofixation versus tracheostomy for treatment of acute bilateral vocal cord paralyses). **Magyar Sebészet 1997**. 50, 227-229.

Jóri J, **Rovó L,** Czigner J: Vocal cord laterofixation as early treatment for acute bilateral abductor paralysis after thyroid surgery: **Eur. Arch. Oto-Rhino-Laryngology 1998**. 255, 375-379.

Rovó L, Jóri J, Brzózka M, Czigner J: Airway complication after thyroid surgery: Minimally invasive management of bilateral recurrent nerve injury. **Laryngoscope 2000**. 110:140-144.

A kezeléstől elvárható a gége funkciójának lehető legjobb megőrzése

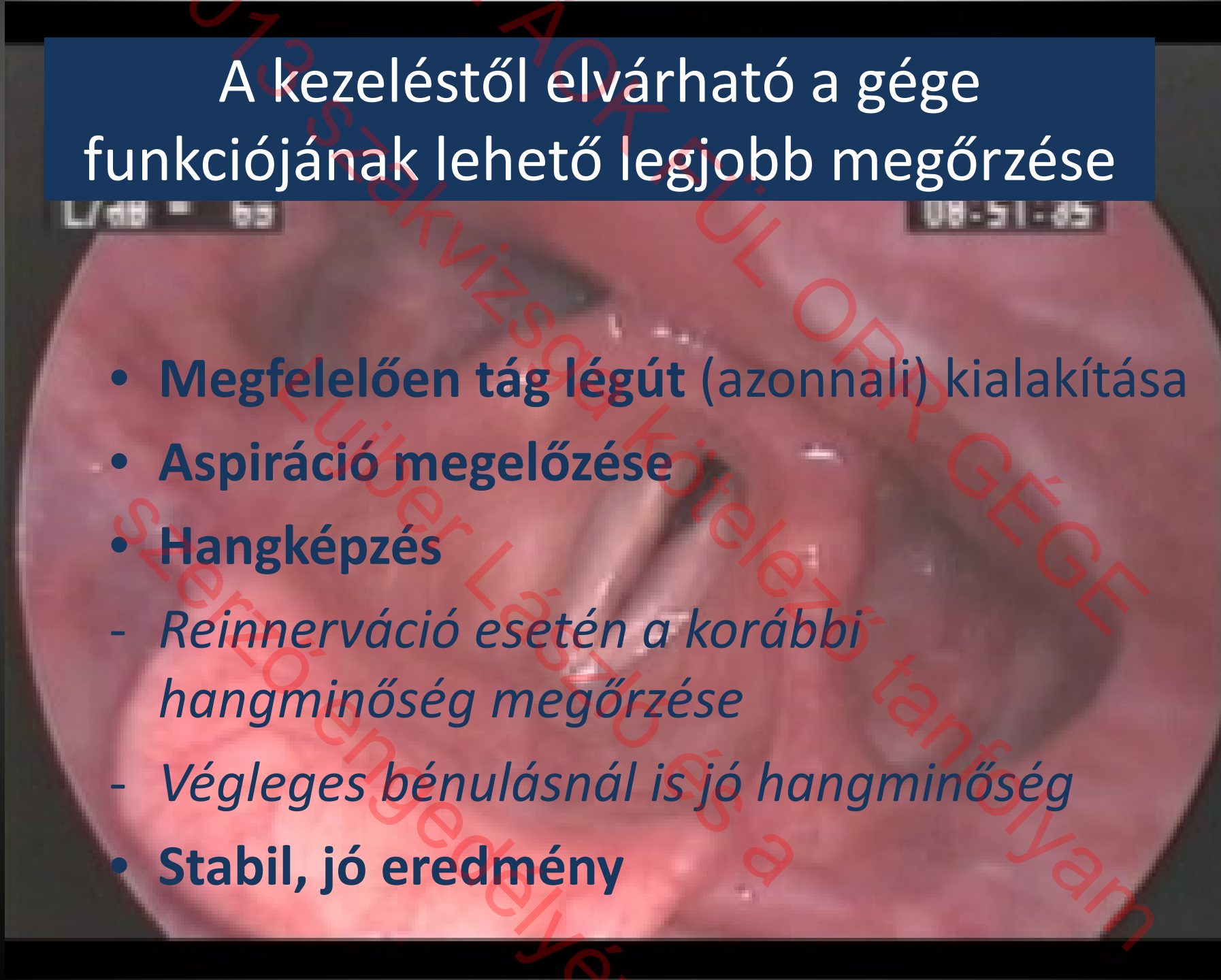

- **Megfelelően tág légút** (azonnali) kialakítása
- **Aspiráció megelőzése**
- **Hangképzés**

- *Reinnerváció esetén a korábbi hangminőség megőrzése*
- *Végleges bénulásnál is jó hangminőség*

- **Stabil, jó eredmény**

013 szakvizsgu kötelező tanfolyam
Luiber László és a
szerző engedelyé
ACK, ÜL ORR GÉGE

Anatómia, élettan, kórélettan

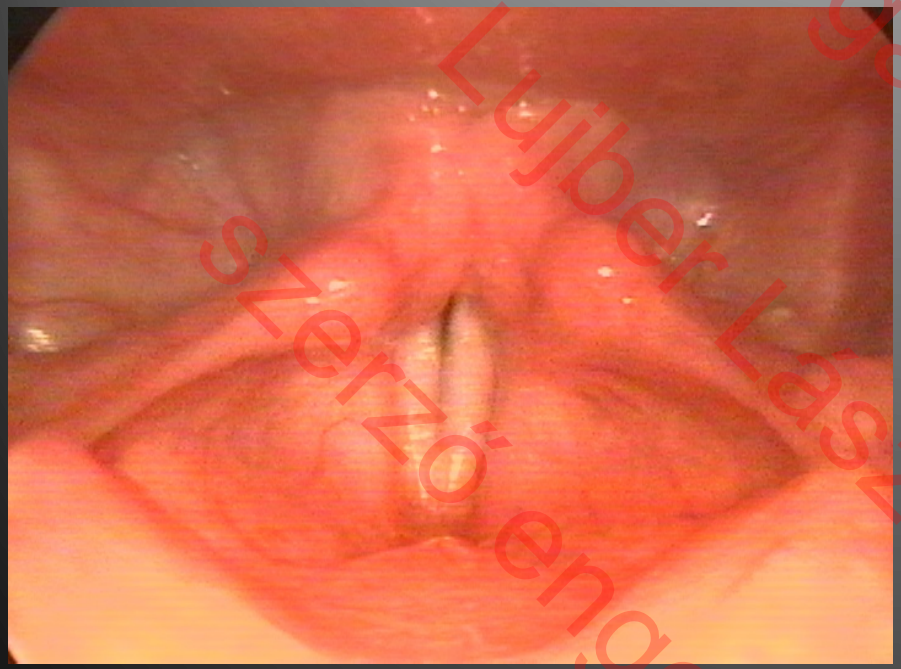

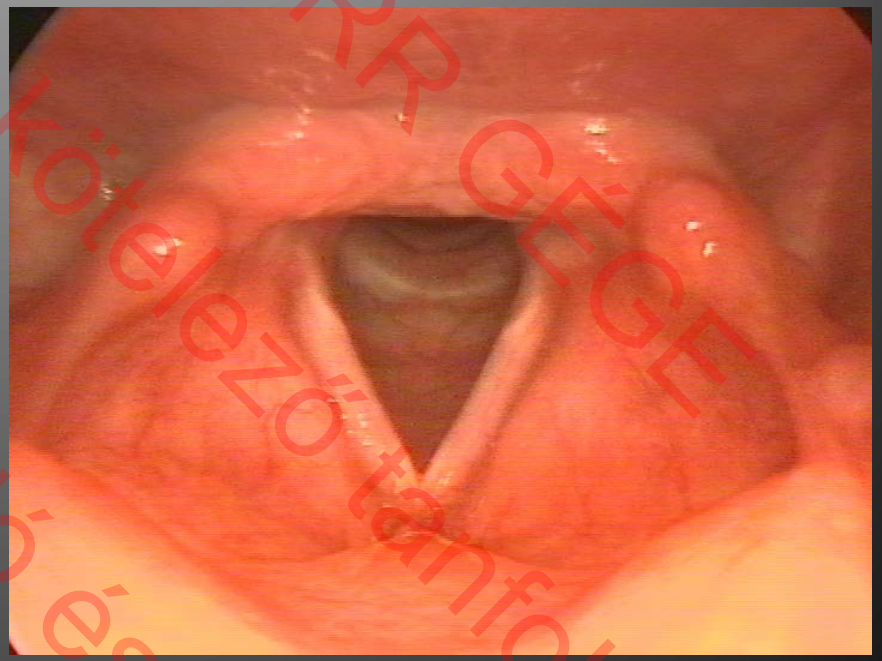

013 szakvizsga kötelező tanfolyam
Lujber László és a
szerző engedélyé
ÁOK-ON KÍVÜL ORR CÉGEK

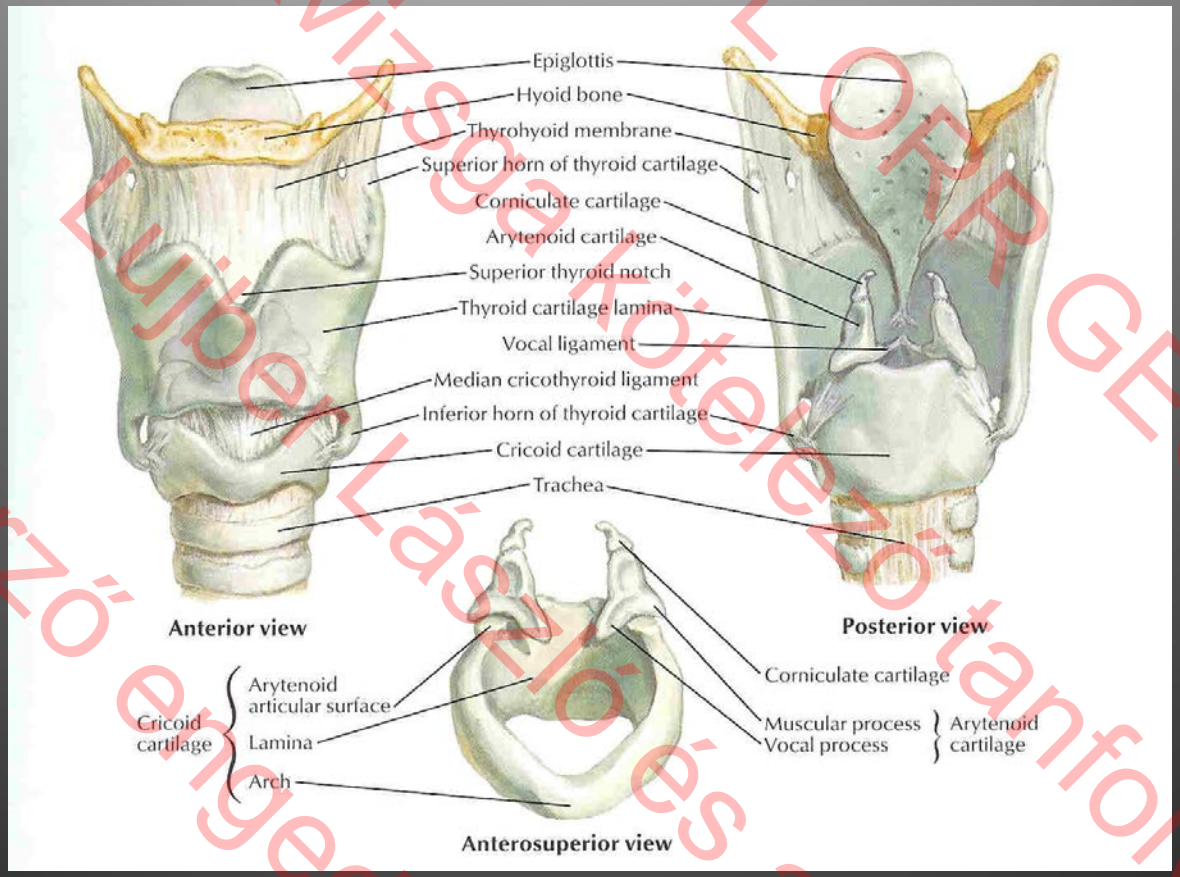

AOK FÜL ORR GÉGE
013 szakvizsga kötelező tanfolyam
Lujber László és a
szerző engedélyé

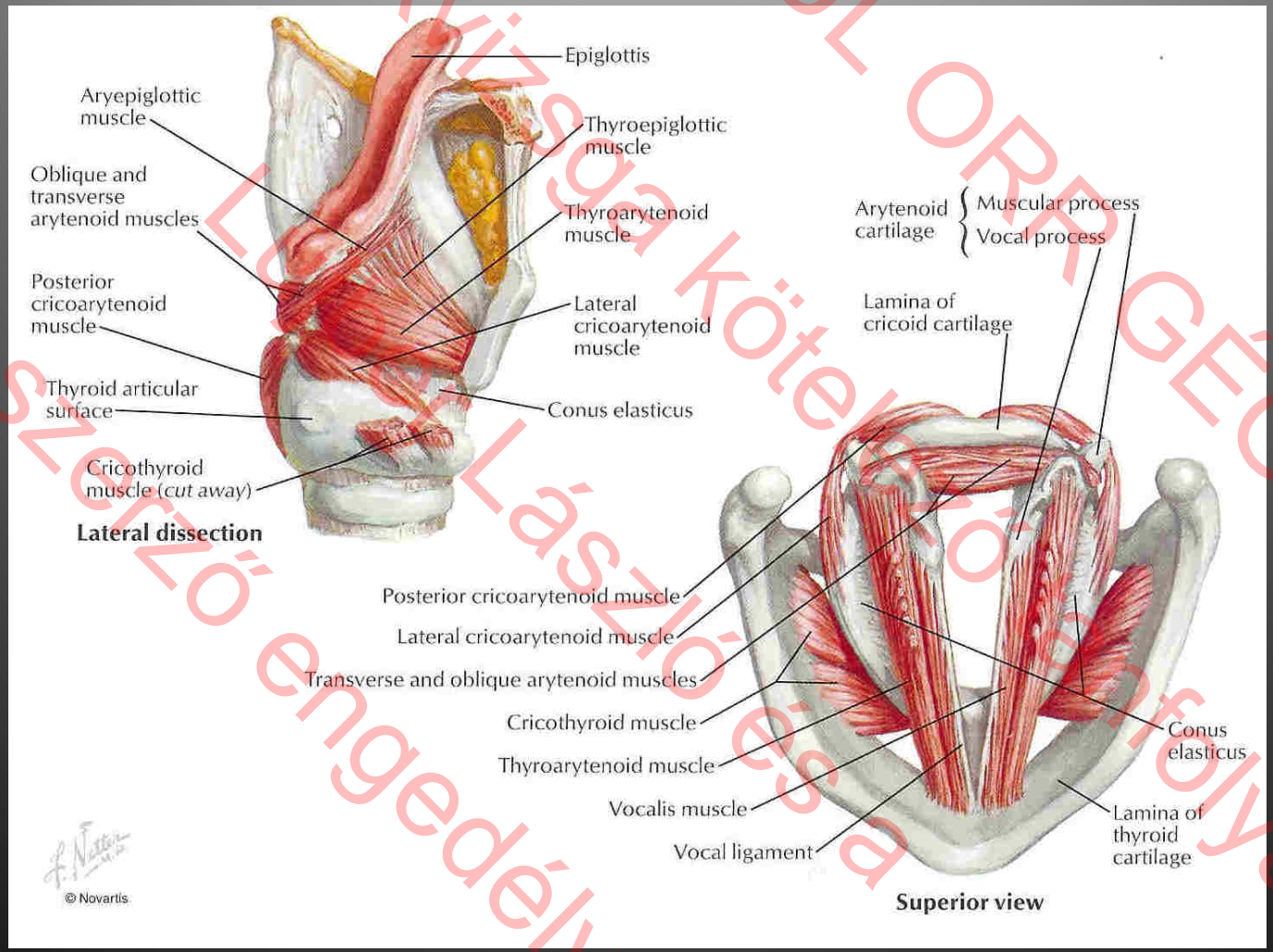

013 szakvizsga kötelező anyag
ÁOK FÜL ORR GÉGÉ
László és a
szerző engedélyével

- nucleus ambiguus
- Nervus vagus
- Foramen jugulare
- Ágak
  - garat
  - **Nervus laryngeus superior**
  - **Nervus recurrens**

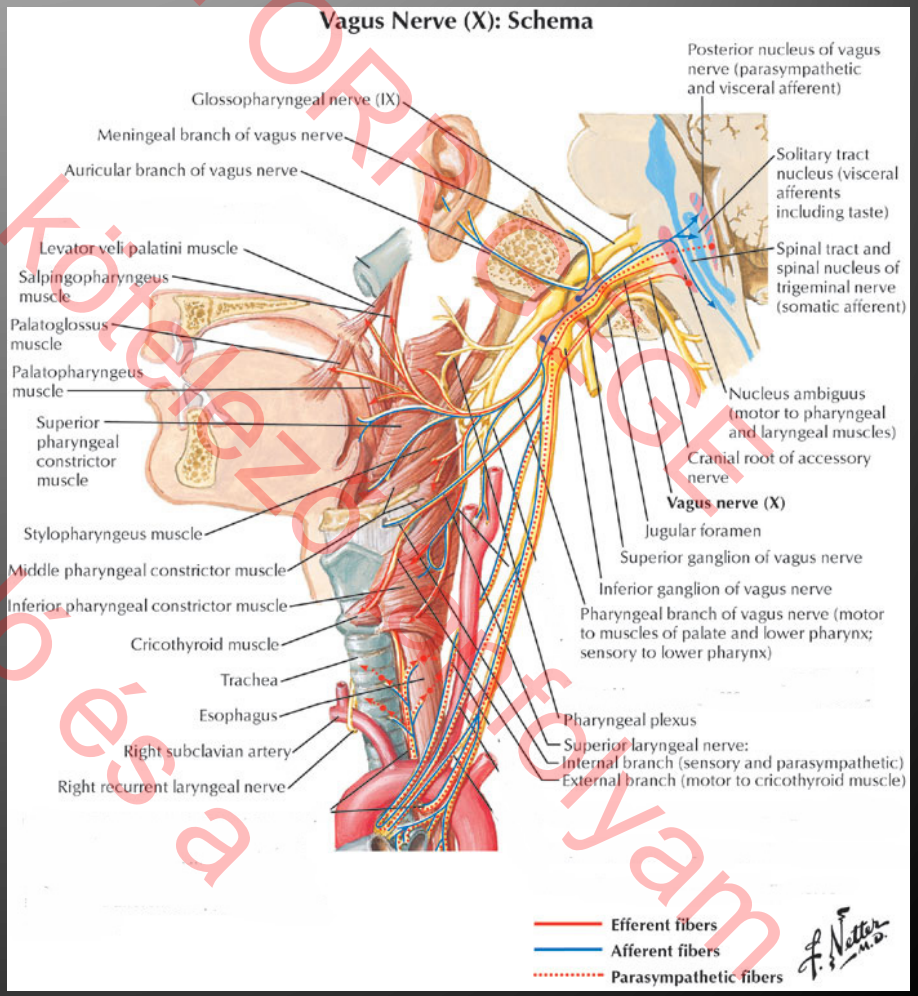

013 szakvizsga kötelező anyag
Lujber László és a szerző engedélyé
AOK FÜL ORR GEGE

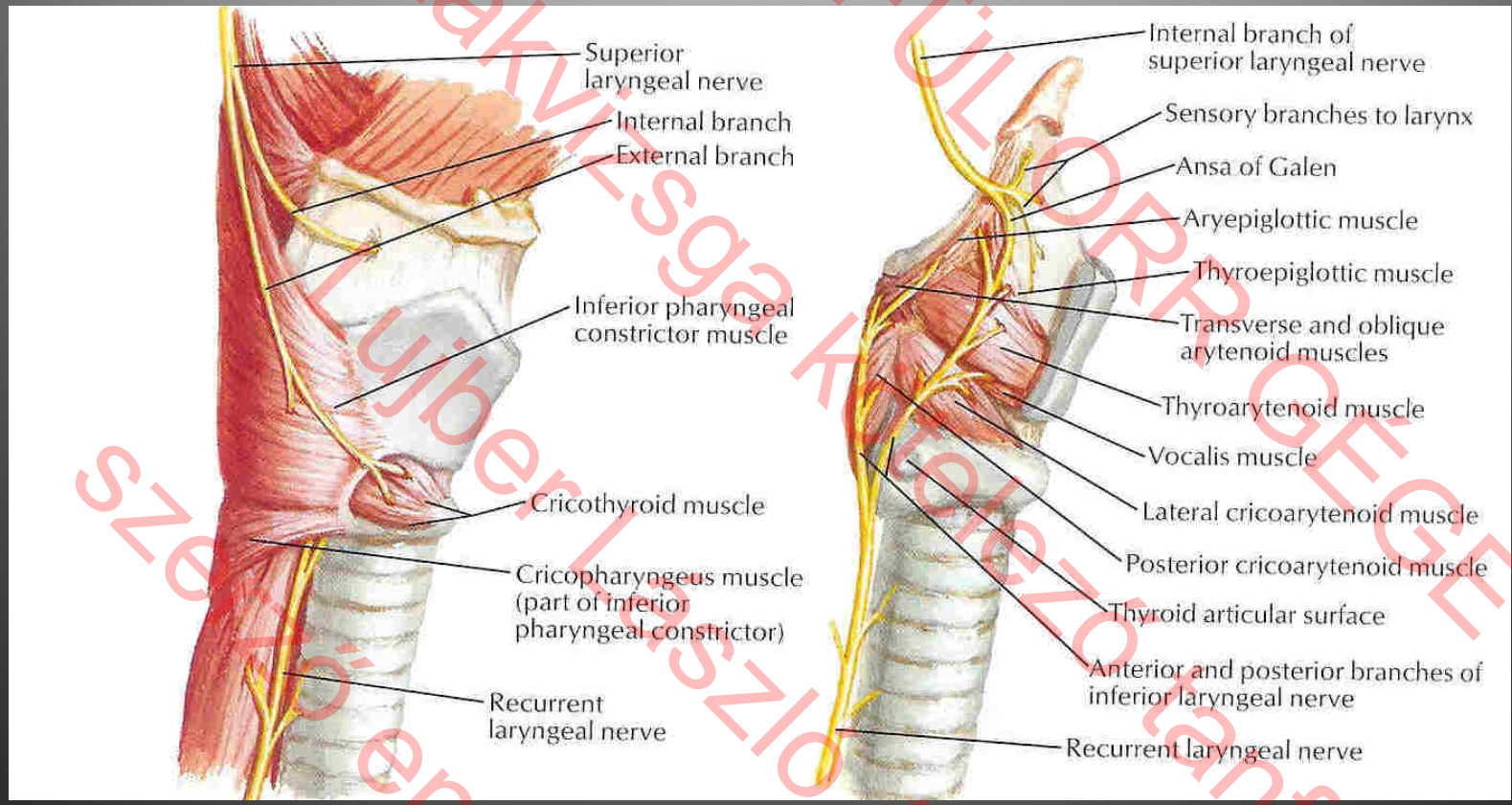

SOTE ÁOK Fül-Orr-Gége 2013 szakvizsga kötelező tanfolyam
Lujber László és a szerző engedélyével

Ira Sanders, Bei-Lian Wu, Liancai Mu, Hugh F. Biller
Arch Otolaryngol. Head Nech Surg 1993
Rovó L, Czigner J, Kiss J G: Otorhinolaryngol. NOVA, 1994

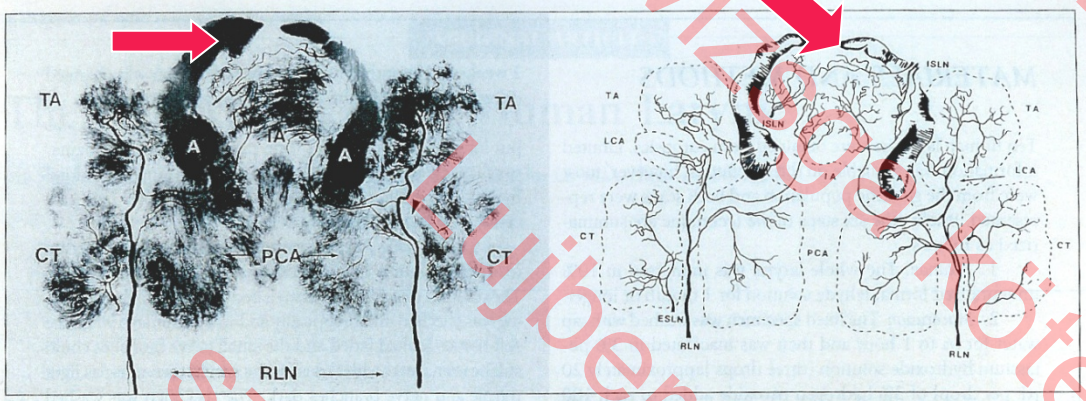

Figure 1. *Recurrent laryngeal nerves (RLNs). Left, In this specimen the entire lengths of both RLNs have been dissected intact. The specimen has been mounted flat, and additional structures, such as the arytenoid cartilages (A), have been retained in an approximation of their normal locations. Note that the distribution of the RLNs is not symmetric from side to side. For example, on the right side the nerve branch to the posterior cricoarytenoid muscle (PCA) also connects with the nerve branches to the interarytenoid muscles (IA). The arrowhead points to a neural communication between the cricothyroid muscle (CT) and the RLN. Right, Line drawing of left side of this figure. TA indicates thyroarytenoid muscle; ISLN, internal superior laryngeal nerve; ESLN, external superior laryngeal nerve; and LCA, lateral cricoarytenoid.*

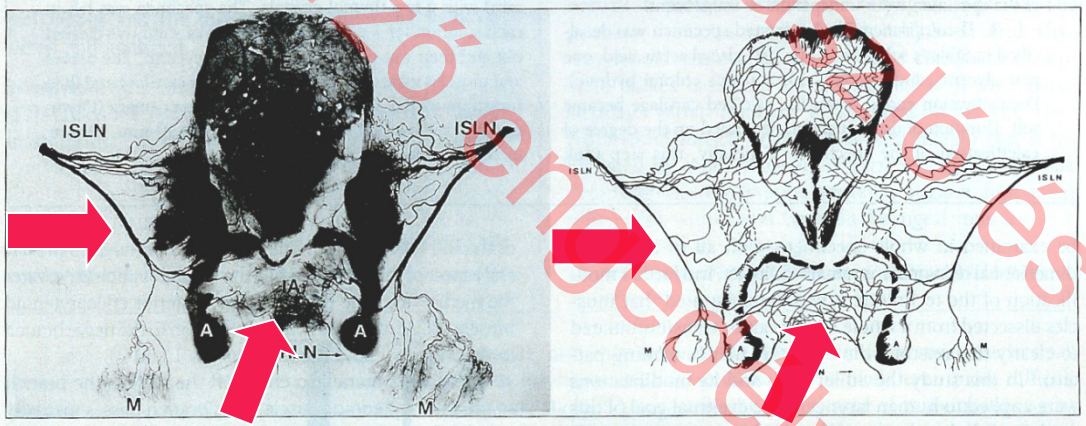

Figure 2. *Internal superior laryngeal nerves (ISLNs). Left, In this specimen both ISLNs and their related structures have been dissected and then arranged in two dimensions. Note that after passing through the thyrohyoid foramen, the ISLN gives off multiple branches that supply the entire supraglottic mucosa. One nerve branch passes behind the arytenoid cartilage (A) to supply the postcricoid mucosa and the interarytenoid muscle (IA). Right, Line drawing of left side of this figure. RLN indicates recurrent laryngeal nerve; E, epiglottis; and M, mucosa.*

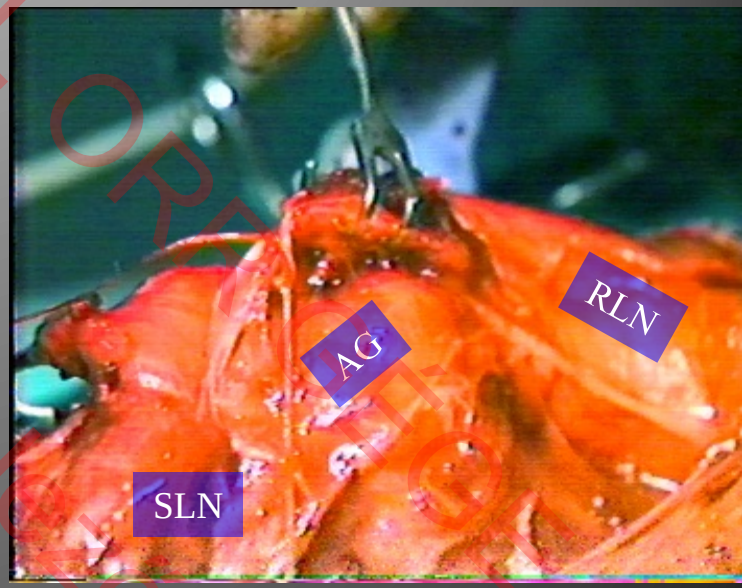

013 szakvizsgálat AOK FÜL ORR GEGEN Lujber László és a szerző engedelyen tanfolyam

Arch Otolaryngol Head Neck Surg. 1994 Dec;120(12):1321-8.

The human communicating nerve. An extension of the external superior laryngeal nerve that innervates the vocal cord.

Wu BL, Sanders I, Mu L, Biller HF. (44% ; 31% motoros rost)



2013 szakvizsga kötelező tanfolyam
Lujber László és a szerző engedélyé
ACK FÜL ORR GÉGE

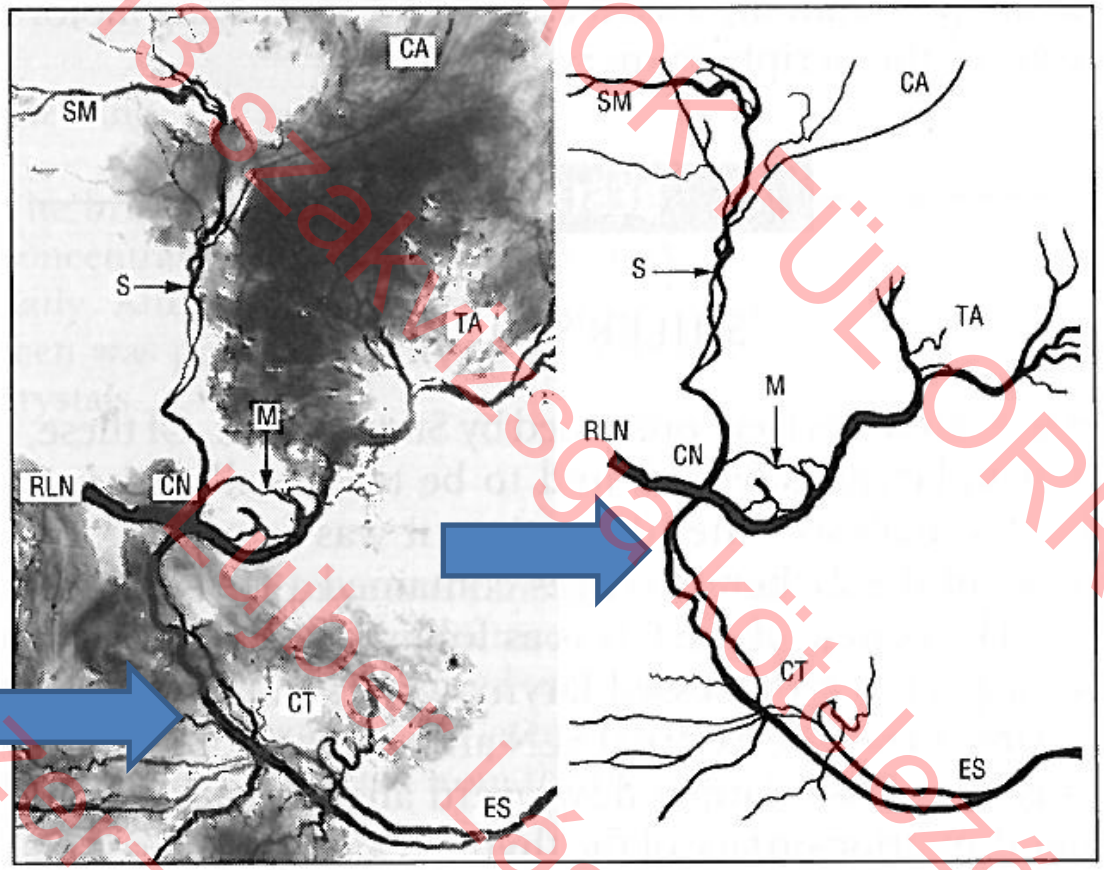

Figure 5. *Left, Dissection of a communicating nerve (CN) and its associated nerves and muscles. The external superior laryngeal nerve (ES) is seen entering the photograph from the right lower corner. An extension of the external superior laryngeal nerve passes through the cricothyroid muscle (CT) to emerge as the CN. The CN bifurcates into two branches. The presumed sensory branch (arrow with S) passes through the thyroarytenoid muscle (TA) to terminate in the subglottic mucosa (SM) and cricoarytenoid joint (CA). The presumed motor branch (arrow with M) is seen to combine with the recurrent laryngeal nerve (RLN) and is distributed to the TA muscle. Right, Drawing of Figure 5, left.*

013 szakvizsga kötelező tanfolyam
AOK FÜL ORR GÉGE
Fujber László és a
szerző engedélyé

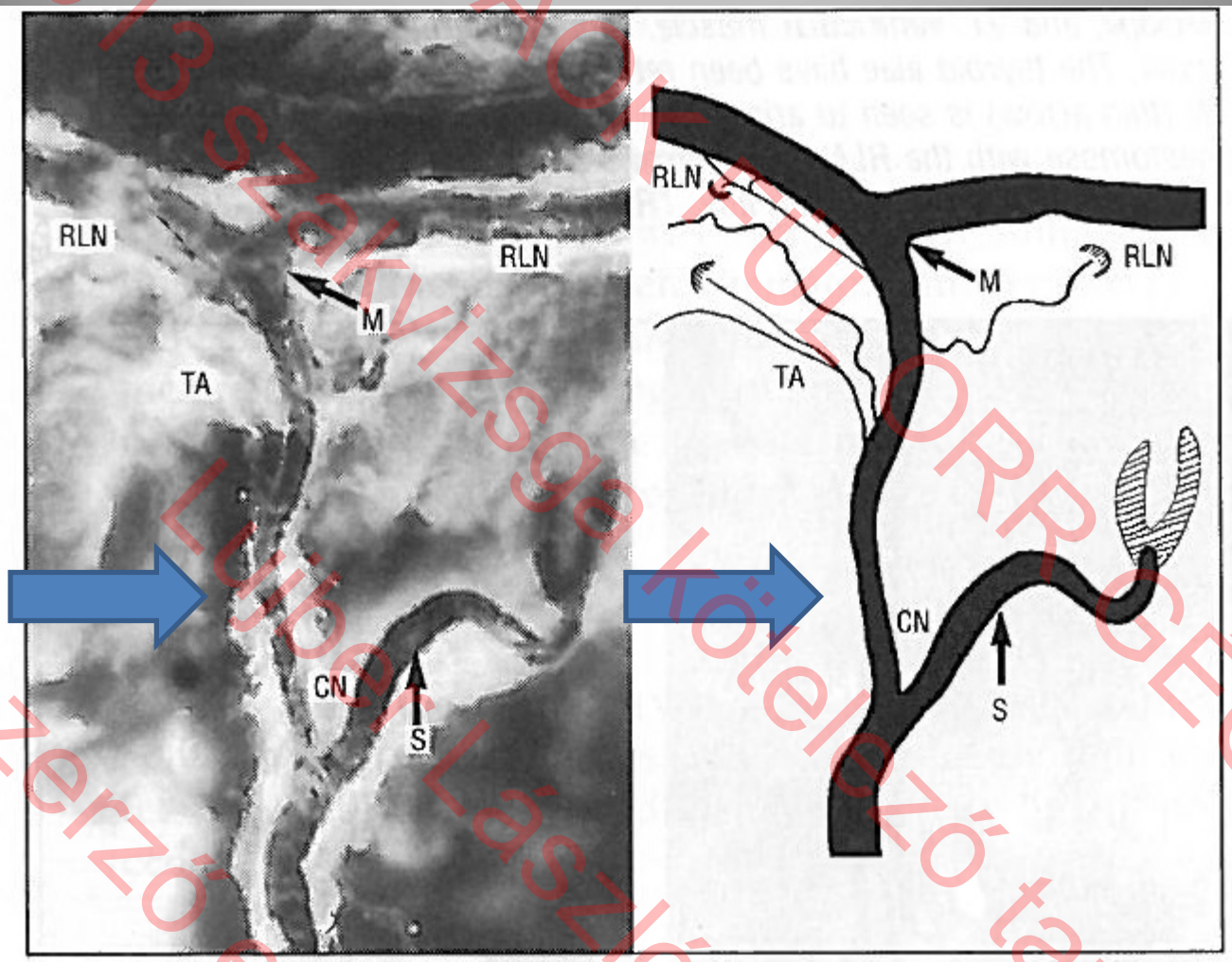

Figure 4. *Left, In this specimen a higher magnification compared with Figure 3, left, shows one branch of the communicating nerve (CN) (arrow with M) anastomosing with the recurrent laryngeal nerve (RLN). Another branch of the communicating nerve (arrow with S) passes through the thyroarytenoid muscle (TA). Again, numerous smaller branches are seen entering the TA muscle. Right, Drawing of Figure 4, left.*

AOK FÜLORRGÉGÉ
013 szakvizsga kötelező tanfolyam
Lejber László
szerző engedélyével



Figure 9. *Cross section of human communicating nerve stained for acetylcholinesterase. Three fascicles can be seen. The top fascicle is a motor fascicle. The solid arrow points to an area containing numerous motor axons. Similar motor axons can be seen under higher magnification in Figure 11. The open arrows point to clusters of unmyelinated axons that stain dark. The two bottom fascicles contain large numbers of unmyelinated axons. Although both fascicles are sensory, at this magnification the fascicles appear darker than the motor fascicle. A higher magnification of a sensory fascicle can be seen in Figure 10 (Karnovsky and Roots', ×125).*

013 szakvizsga kötelező tanfolyam
Lujber László és
szerző engedélyével
AOK FÜL ORR GÉGÉ

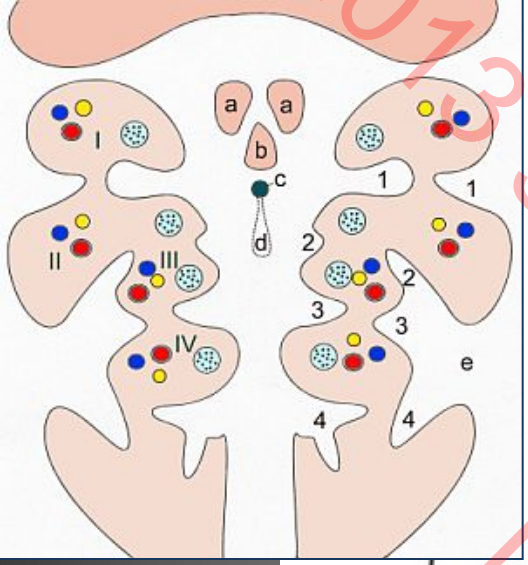

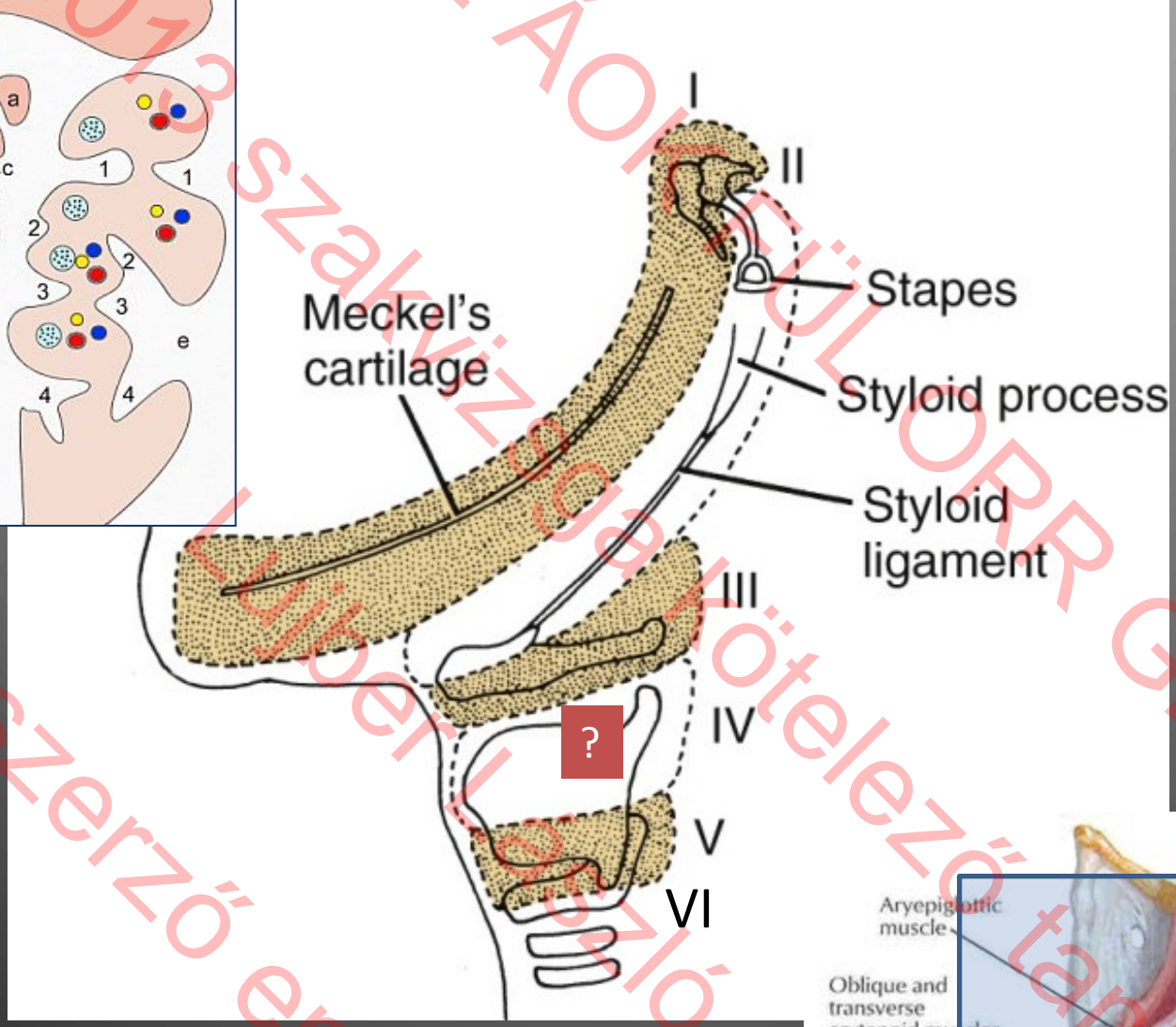

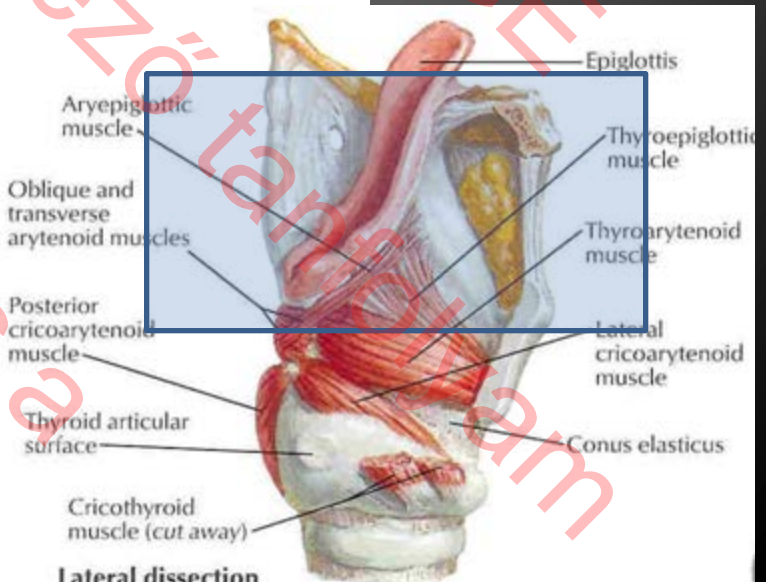

013 szakvizsgai kötelező tanfolyam
szerző engedélyé
AORR GÉGE
Lujber László és a

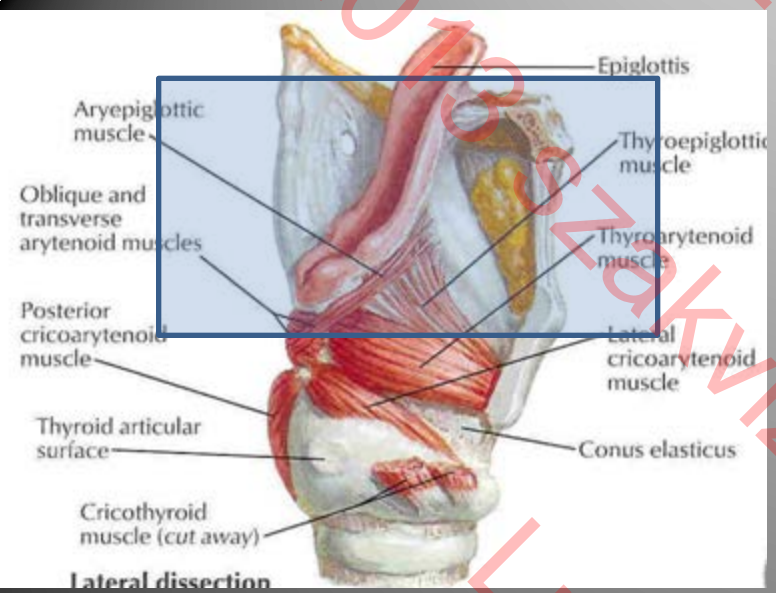



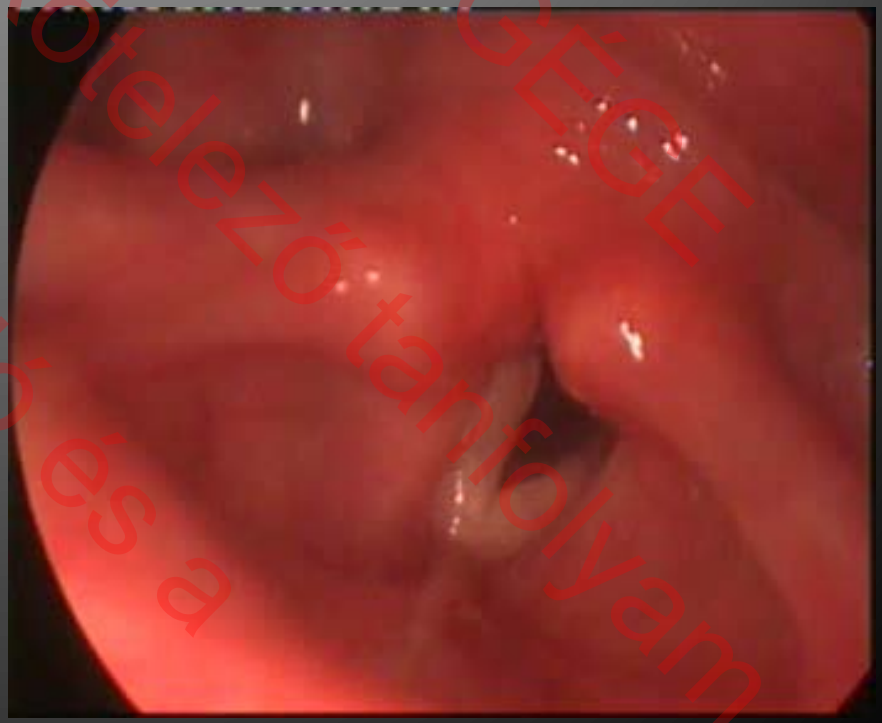

ÁOK FÜL ORR GÉGE
013 szakvizsga kötelező tanfolyam
Lujber László és a
szerző engedélyé
Lujber László

THE ANATOMICAL RECORD 252:646–656 (1998)

Anatomy of the Human Internal Superior Laryngeal Nerve, IRA SANDERS* AND LIANCAI MU

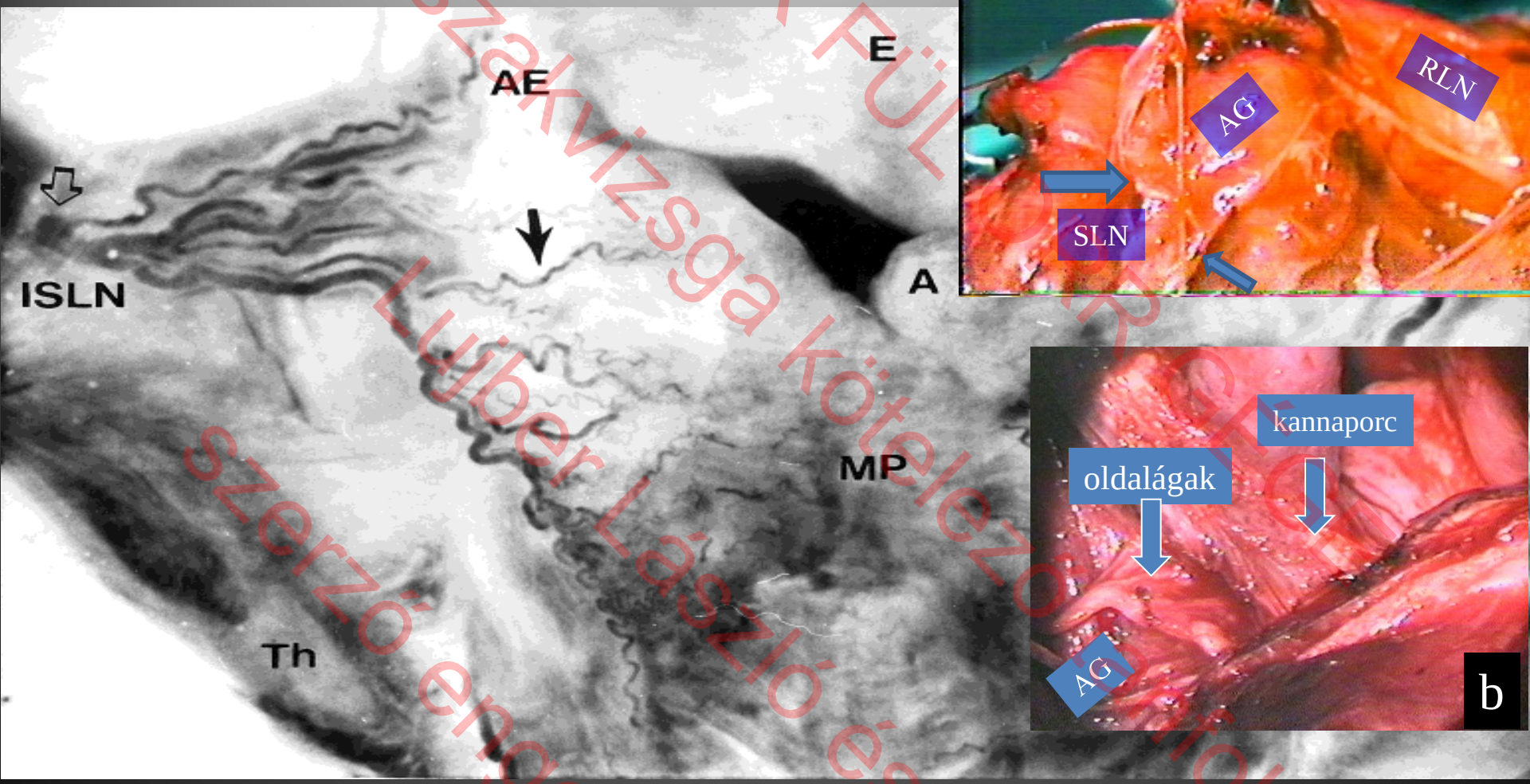

Fig. 1. Posterior view of a human larynx processed with Sihler's stain without removing any anatomical structures. Note that the internal superior laryngeal nerve (ISLN) enters the larynx through the thyrohyoid membrane (open arrow) and subdivides into three major divisions, superior, middle, and inferior, which supply different regions of the larynx. A solid arrow indicates the first secondary nerve branch of the inferior division of the ISLN. E, epiglottis; AE, aryepiglottic fold; A, arytenoid cartilage; MP, mucosa

Lujber László és a szerző engedélyén

Fig. 2. Higher power view of left human ISLN processed with Sihler's stain. Note that each division of the ISLN subdivides into several secondary branches that form three groups: superior (S), middle (M), and inferior (I). A, arytenoid cartilage; AE, aryepiglottic fold. Arrow indicates the first branch of the inferior division of the ISLN.

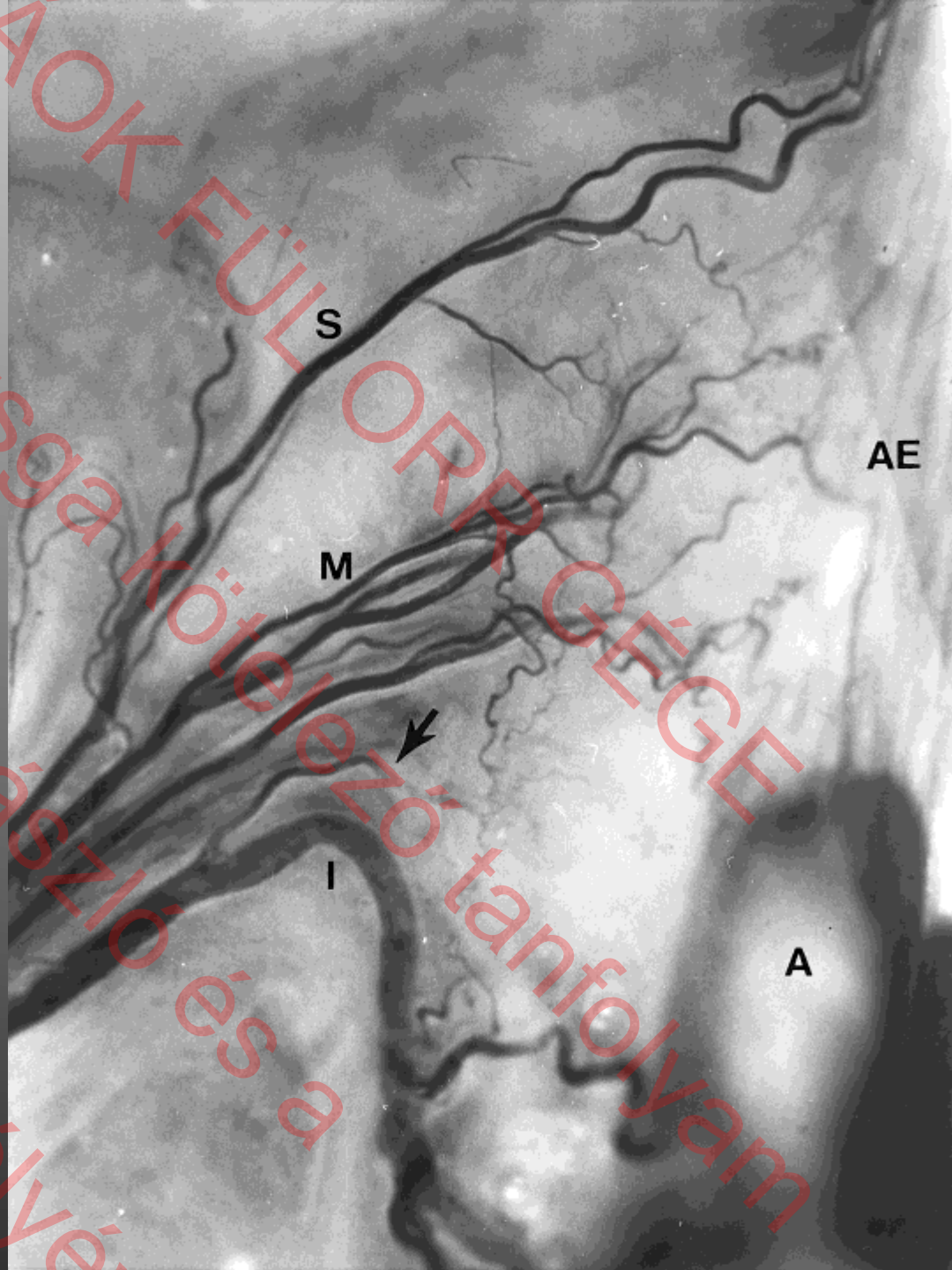

AOK FÜL ORR GÉGE
Lujber László és a
szerző engedélyé

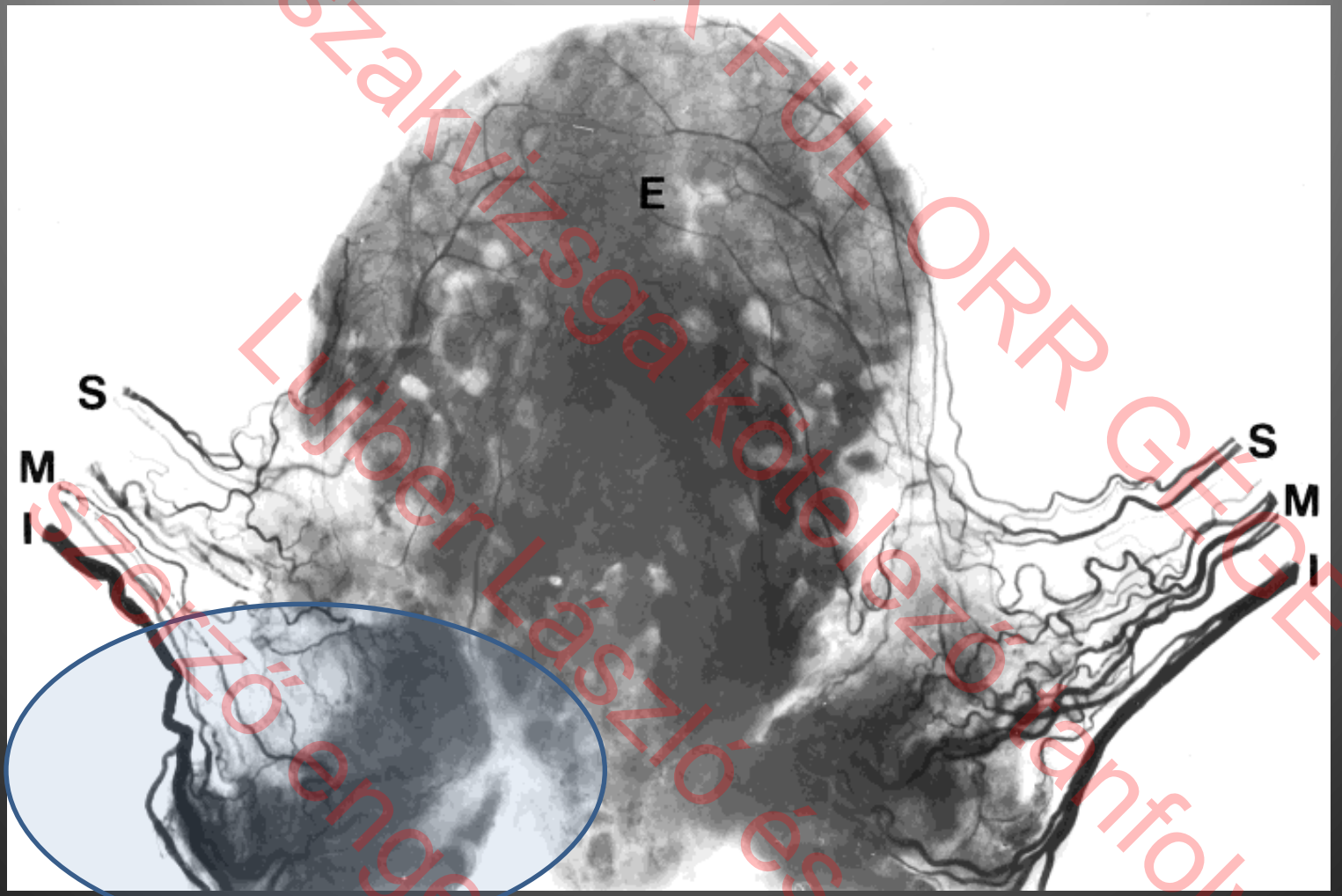

013 szakvizsga kötelező tanfolyam
Lujber László és a
szerző engedélyé
ÁOK FÜL ORR GÉGE

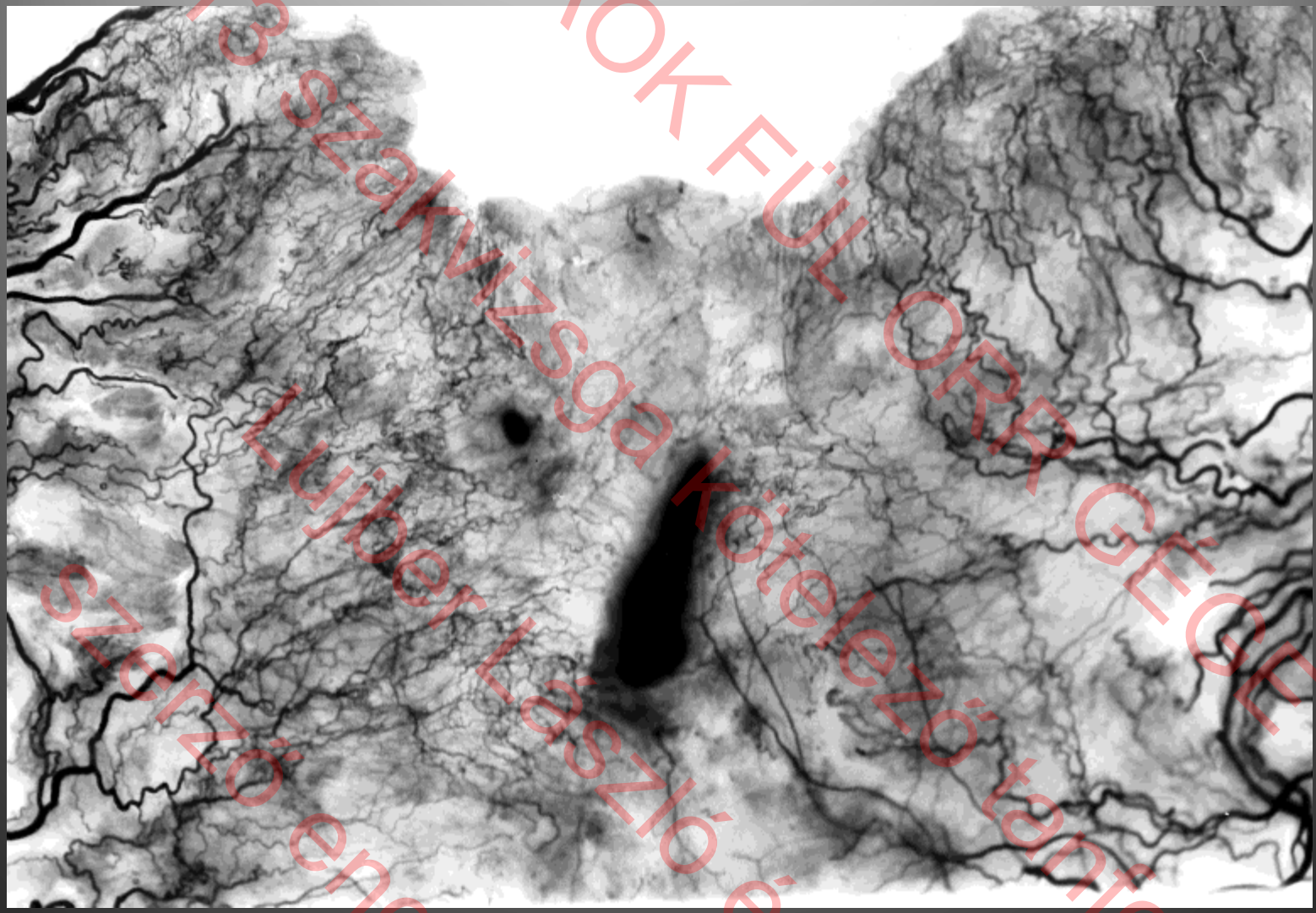

Fig. 7. Higher power view of the sensory nerve supply of the human arytenoid region. Note that this area is innervated by a dense plexus derived from the inferior division of the ISLN.

AOK FÜL ORR GÉGÉ
013 szakvizsga kötelező tanfolyam
Fuiber László és a
szerző engedélyé

Fig. 8. Higher power view of the nerve branches of the inferior division (I) of the ISLN that supply the interarytenoid (IA) muscle, the posterior wall of the glottis (PG), and the posterior subglottic mucosa (SM) after the cricoid and arytenoid cartilages have been removed. Several neural anastomoses (arrows) between the ISLN and the recurrent laryngeal nerve (RLN) within the IA muscle are identified. A, part of the arytenoid cartilage.

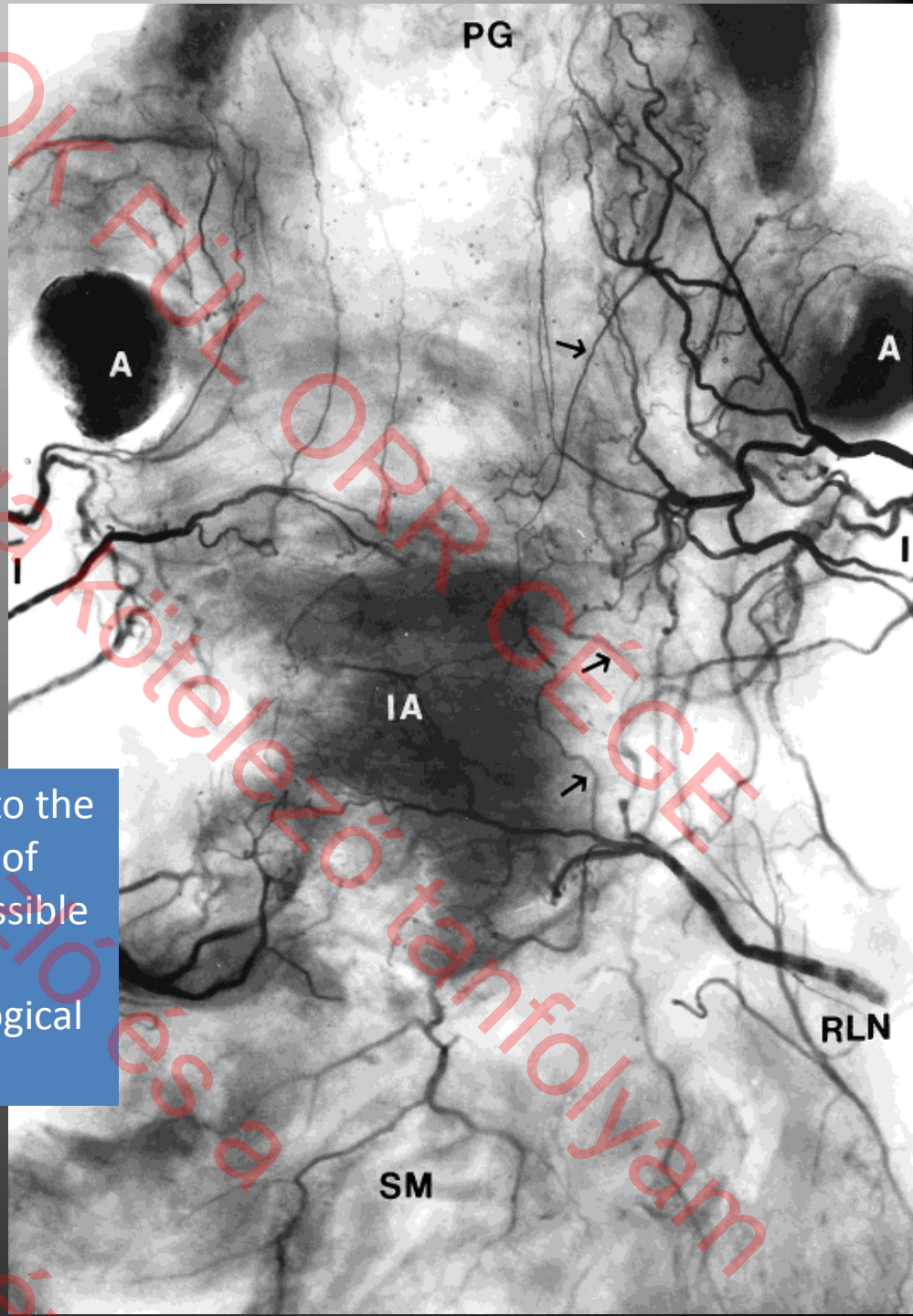

The ISLN in humans may furnish motor fibers to the IA muscle. If this is true, then the significance of **the double innervation of the IA muscle** is possible evidence for explaining the positions of the paralyzed vocal cords and some neurophysiological and pathological conditions of the larynx.

FOK Fül ORR GÉGE 013 szakvizsga kötelező tanfolyam Tuber László és a szerző engedélyével

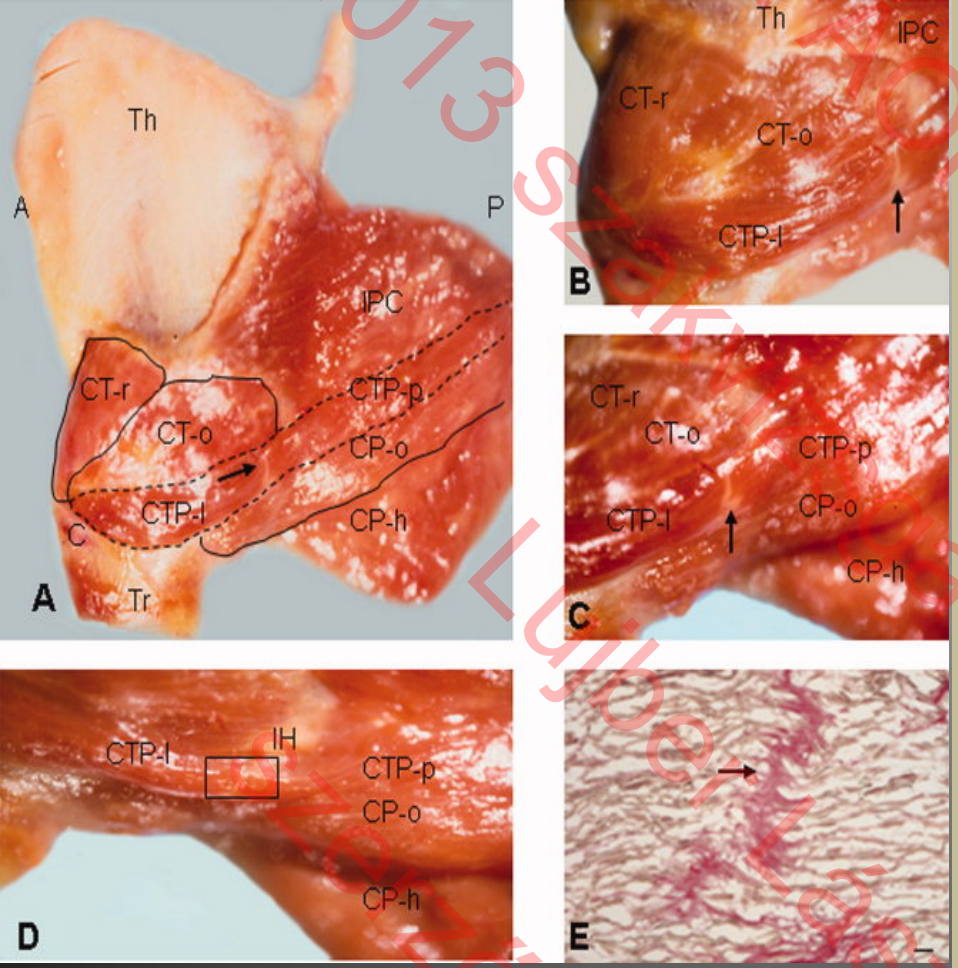

This mechanical action leads to an increase in the relative distance between the thyroid and arytenoid cartilages, thereby lengthening, tensing, and adducting the vocal folds, which are critical for vocal pitch elevation (Arnold,1961). In contrast, the CT-o arises from the anterosuperior cricoid arch and inserts at the juncture between the thyroid lamina and inferior horn and onto the anterior surface of the inferior horn. Its contraction could slide the thyroid cartilage forward over the cricoid cartilage. The forward sliding motion of the thyroid cartilage is thought to be associated with the respiratory movement of the larynx (Horiuchi and Sasaki,1978). The CTP was composed of two NMCs (i.e., CTP-l and CTP-p), which are arranged in series. As the CTP arises from the anteroinferior cricoid arch, attaches to the outer surface of the thyroid inferior horn, and inserts into the median raphe, contraction of the muscle could stabilize both cartilages and the CT joint that may be necessary for speech articulation.

Anat Rec (Hoboken). 2008 Aug;291(8):927-38.
Newly revealed cricothyropharyngeus muscle in the human laryngopharynx.
Mu L, Sanders I.

2013 szakmai tok FÜL ORR GEGE
Lujber László és a
Lajzó endedélyé

Az idegsérülés utáni szinkinézis?

abdukciós rostok

Addukciós rostok



sérülés



End-to end anasztomózis:

rostkeveredés



Szinkinézis)

AOK FÜL ORR-GÉGE
013 szakvizsga kötelező tartalom
Lujber László és a szerző engedélyé

Synkinesis?

Crumley RL. **Laryngeal synkinesis revisited.**
Ann Otol Rhinol Laryngol. 2000 Apr;109(4):365-71.
(unilateral BVCP)

- Vocal fold motion impairment

  (formerly called "vocal cord paralysis")

2013 szakvizsga kötelező tanfolyam
AOK FÜL ORR GÉGE
Lujber László és a
szerző engedélyé

Synkinesis?

- Type I laryngeal synkinesis:
  with satisfactory voice and airway
  (vocal fold poorly mobile, or immobile)

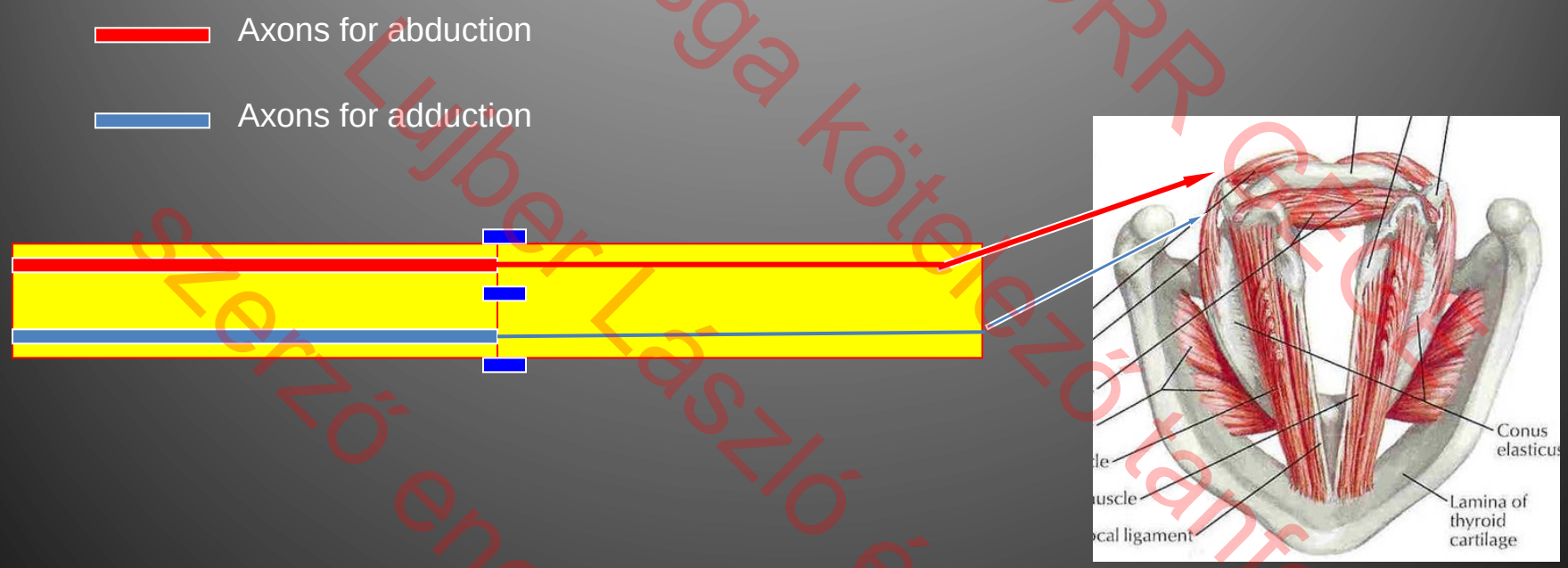

2013 szakvizsga kötelező tanfolyam
AOK FÜL ORR GEGE
Lujber László és a szerző engedélyé

Synkinesis?

- Type II synkinesis:
  with spasmodic vocal folds
  (unsatisfactory voice and/or airway)

Axons for abduction

Axons for adduction

misdirection of different axons



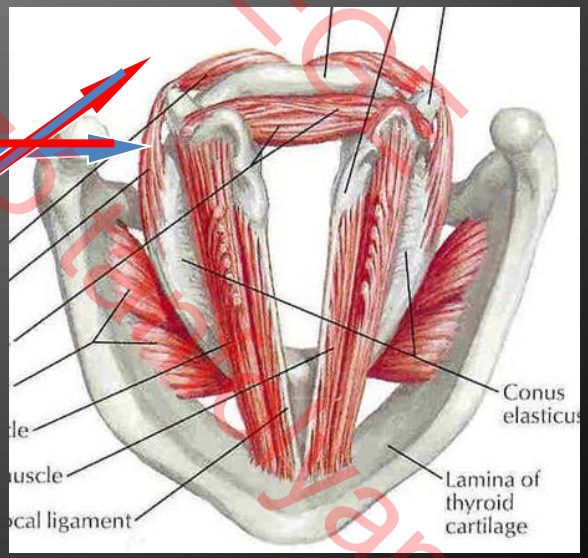

013 szakvizsga kötelezőtt tartalom
AOK FÜL ORR GÉGE
Lujber László és a
szerző engedélyé

Synkinesis?

- Type III synkinesis:
  with hyperadducted vocal folds and airway compromise

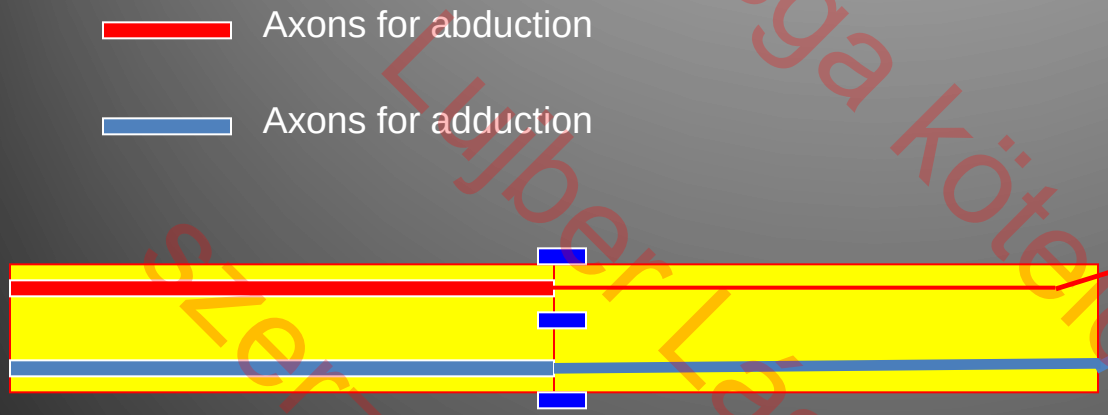

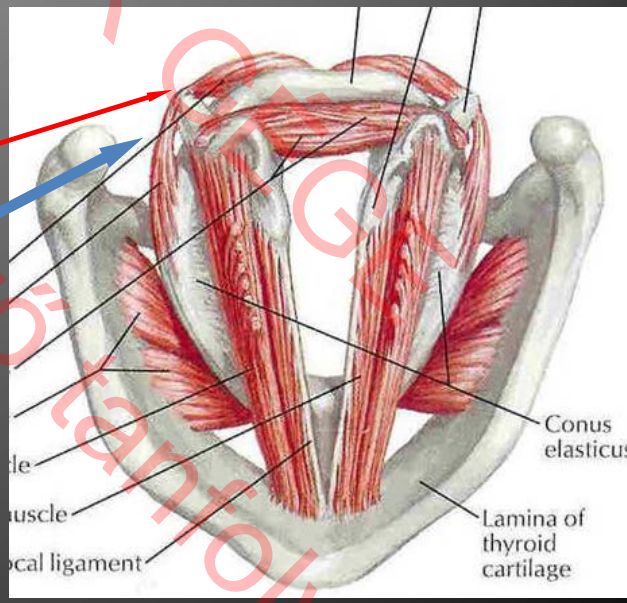

013 szakvizsga kötelező tanfolyam
AOK FÜL ORR OPGY
Lujber László és a
szerző engedélyé

Synkinesis?

- Type IV synkinesis:
  with hyperabducted vocal folds,
  (poor voice, and possible aspiration)

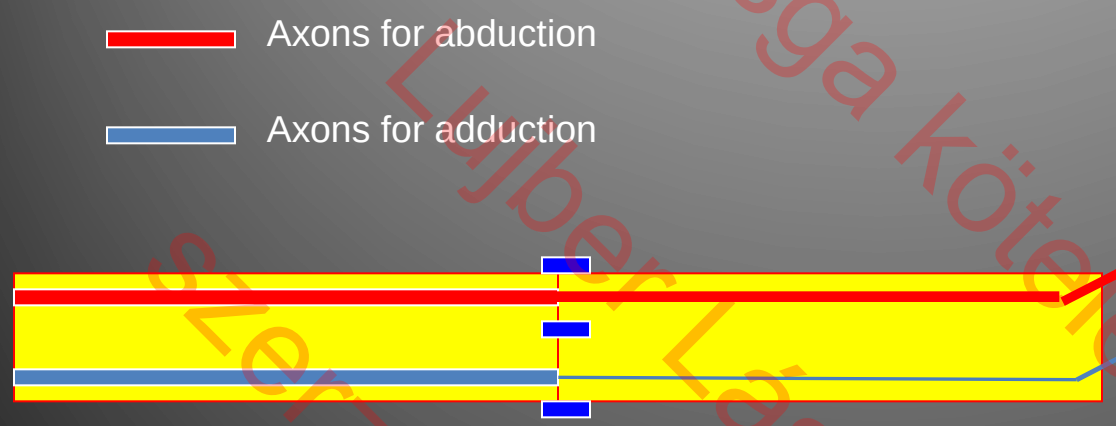

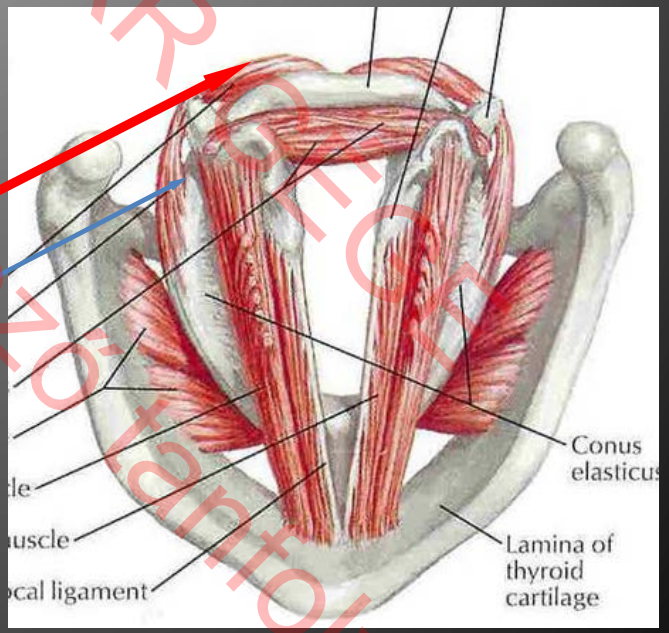

013 szakvizsga kötelező tanfolyam
AOK FÜL ORR GEGE
Lujber László és a
szerző engedélyé

Preferential reinnervation of adductor muscles?

Woodson GE. **Spontaneous laryngeal reinnervation after recurrent laryngeal or vagus nerve injury.** Ann Otol Rhinol Laryngol. 2007 Jan;116(1):57-65.

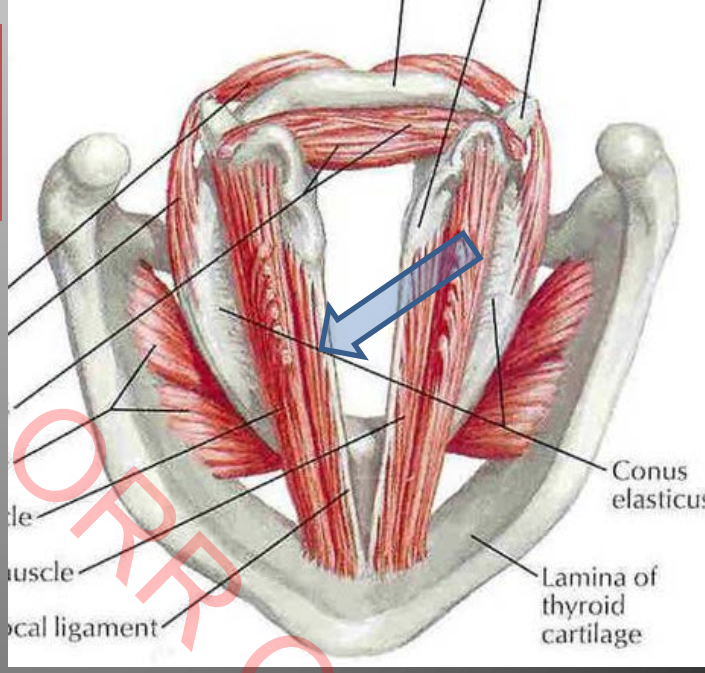

- **Four months after RLN resection**, distal nerve biopsy revealed **unmyelinated axons** scattered through fibrous tissue. **By 6 months, myelinated axons** were organized, and electromyographic and histologic examination showed preferential **reinnervation** of the thyroarytenoid muscle
- The results confirm the strong propensity for laryngeal reinnervation after RLN injury, but not after vagus nerve injury. Preferential reinnervation of adductor muscles may account for a medial position of the paralyzed vocal fold.



FIGURE 4

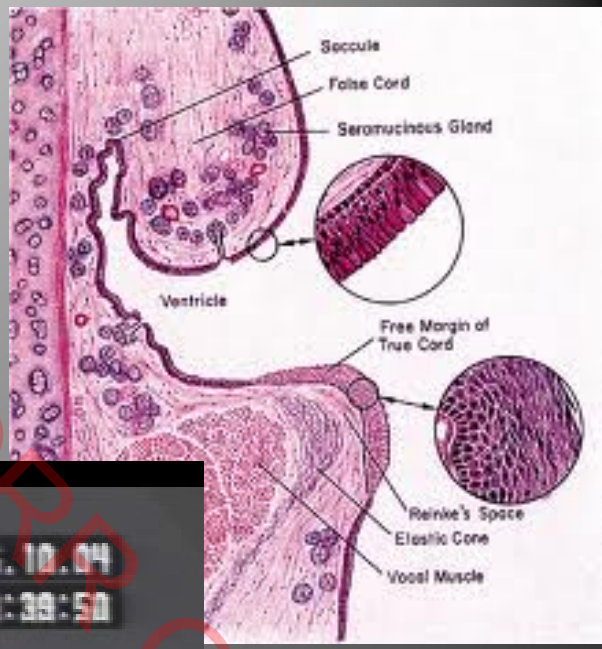



013 szakvizsga kötelező tanfolyam
FÜL ORR GÉGE
Lajber László és a
szerző engedélyé

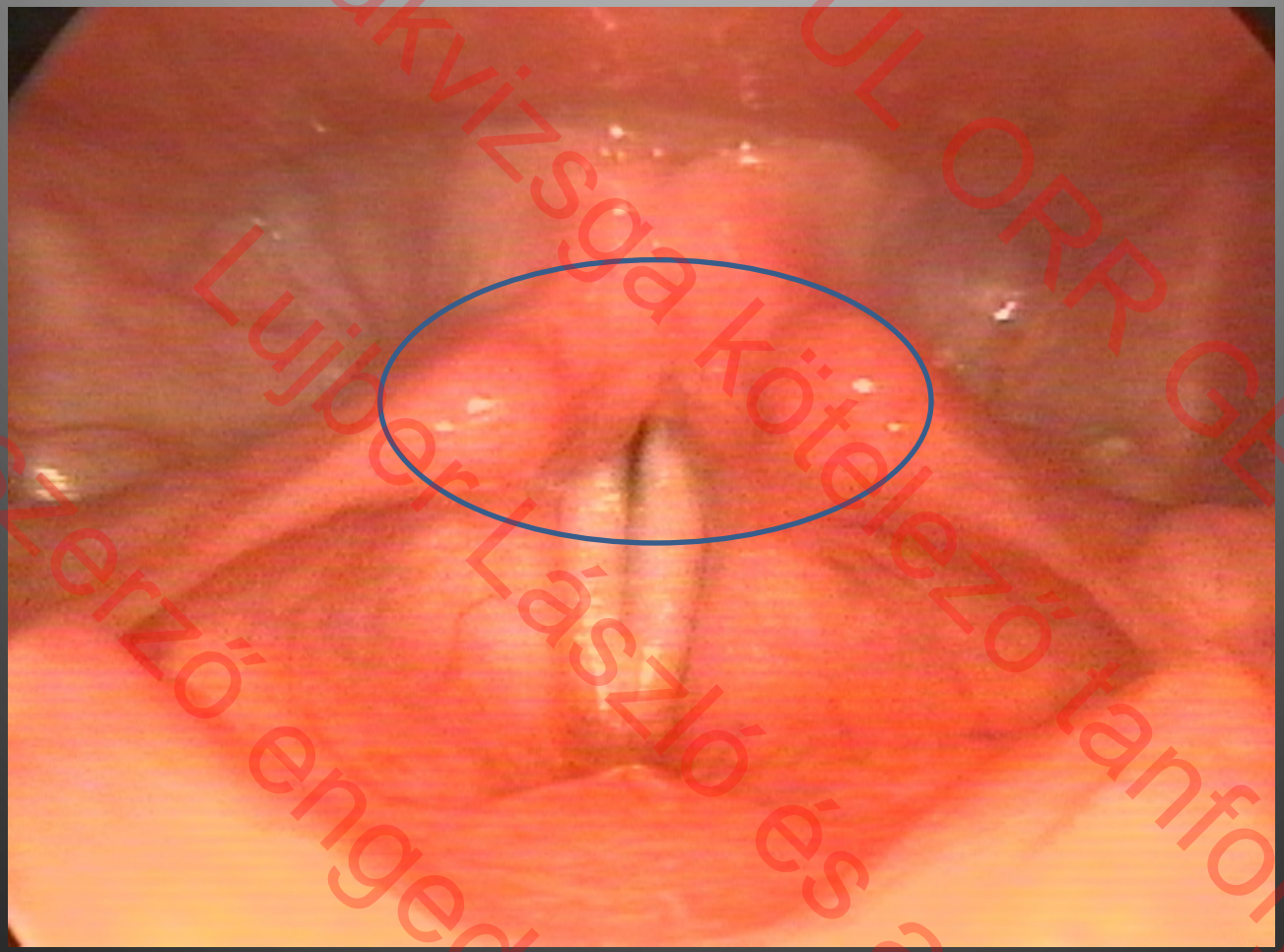

SEMMELWEIS EGYETEM FÜL ORR GÉGÉSZETI ÉS FEJ-NYAKSEBÉSZETI KLINIKA
2013 szakvizsga kötelező tanfolyam
Lujber László és a
szerző engedélyével

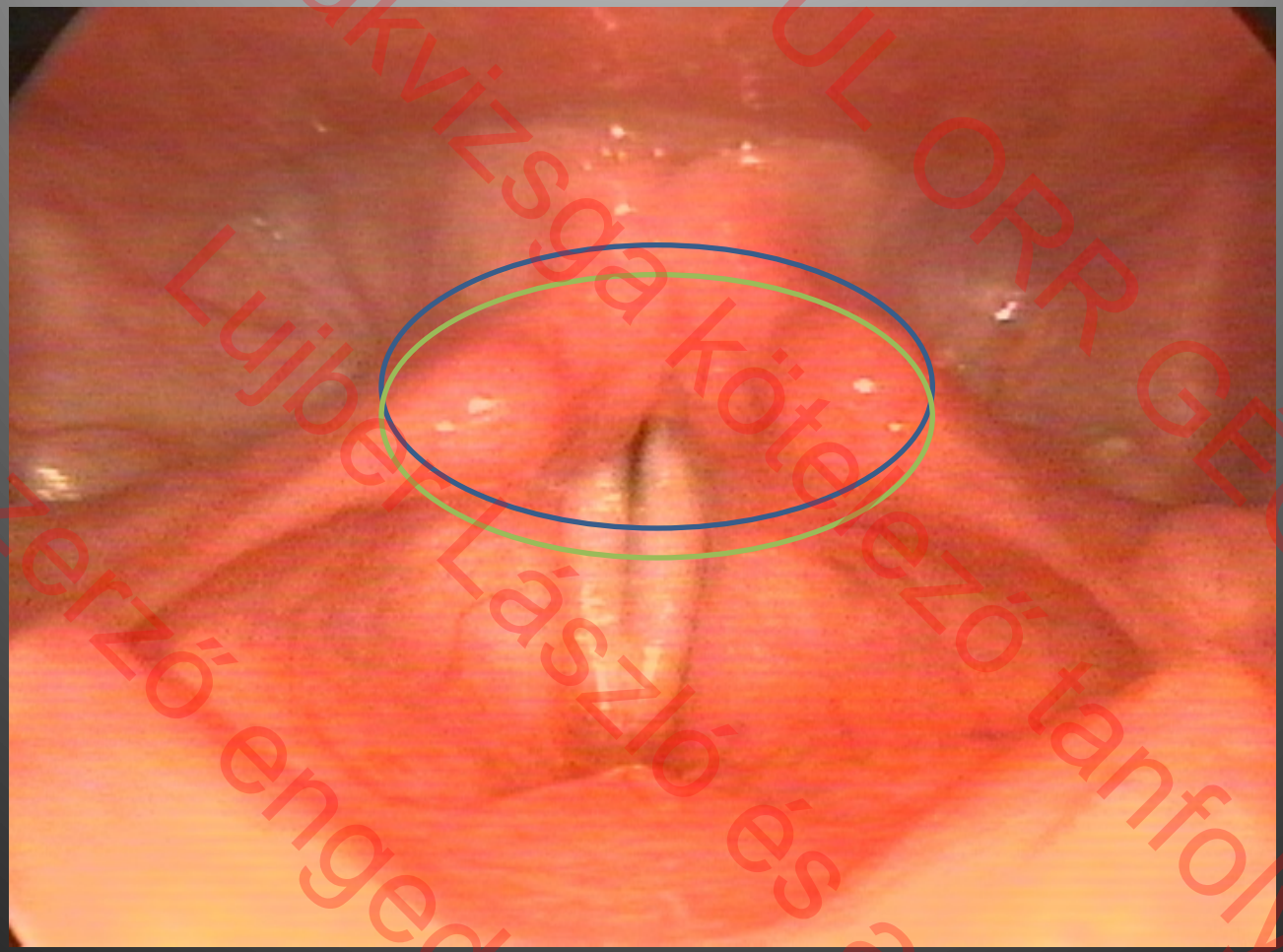

SOTE ÁOK FÜL ORR GÉGÉ
2013 szakvizsga kötelező tanfolyam
Lujber László és a
szerző engedélyével

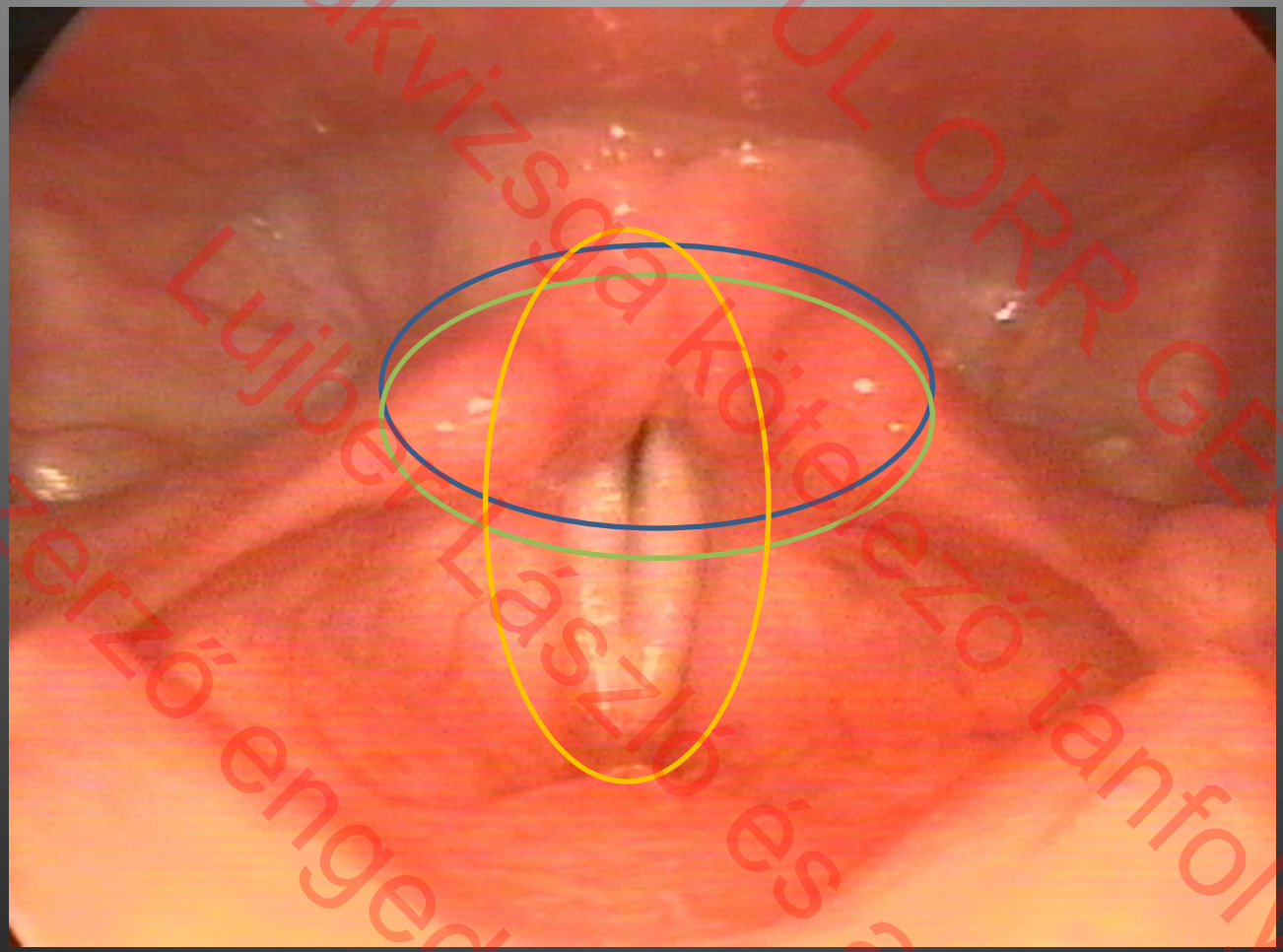

2013 szakvizsga kötelező tanfolyam
SOTE ÁOK FÜL ORR GÉGÉ
Lujber László és a
szerző engedélyével

A finom gégestruktúrák megőrzése a fenti adatok alapján az esetek döntő többségében dinamikus addukciót tesz lehetővé!!

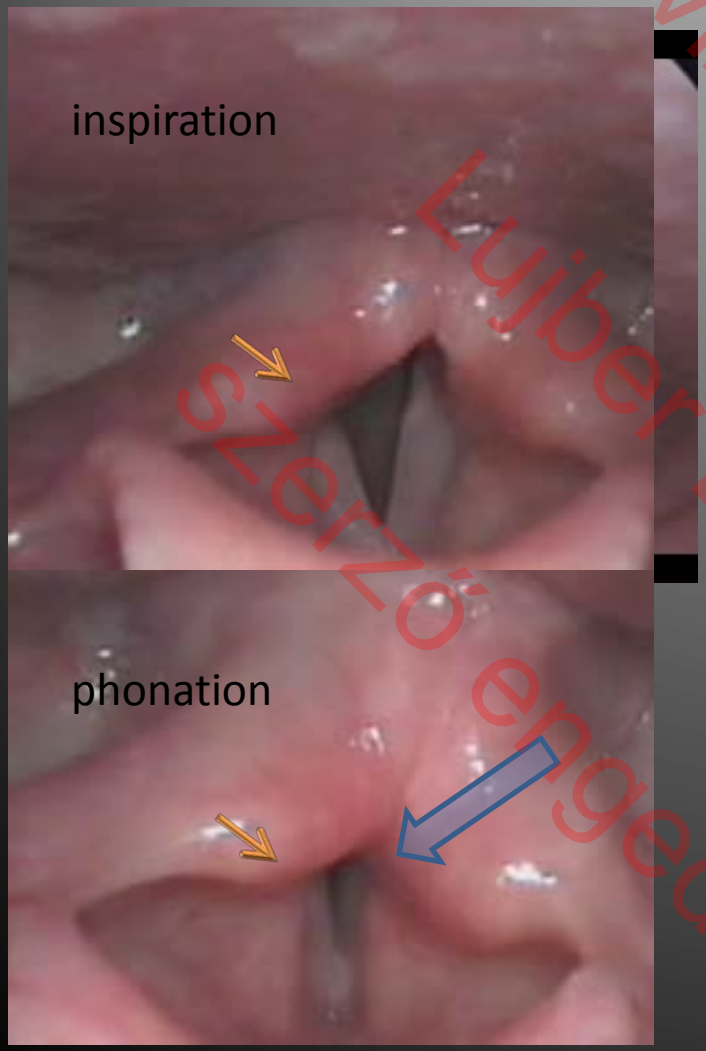



Jitt 0.95% Shimm 0.31 dB
HNR 21.8 dB MPT 5.5

Lujber László és a szerző engedélyéve
Lujber László tanfolyam
0.13 szakvizsga kötelező tanfolyam

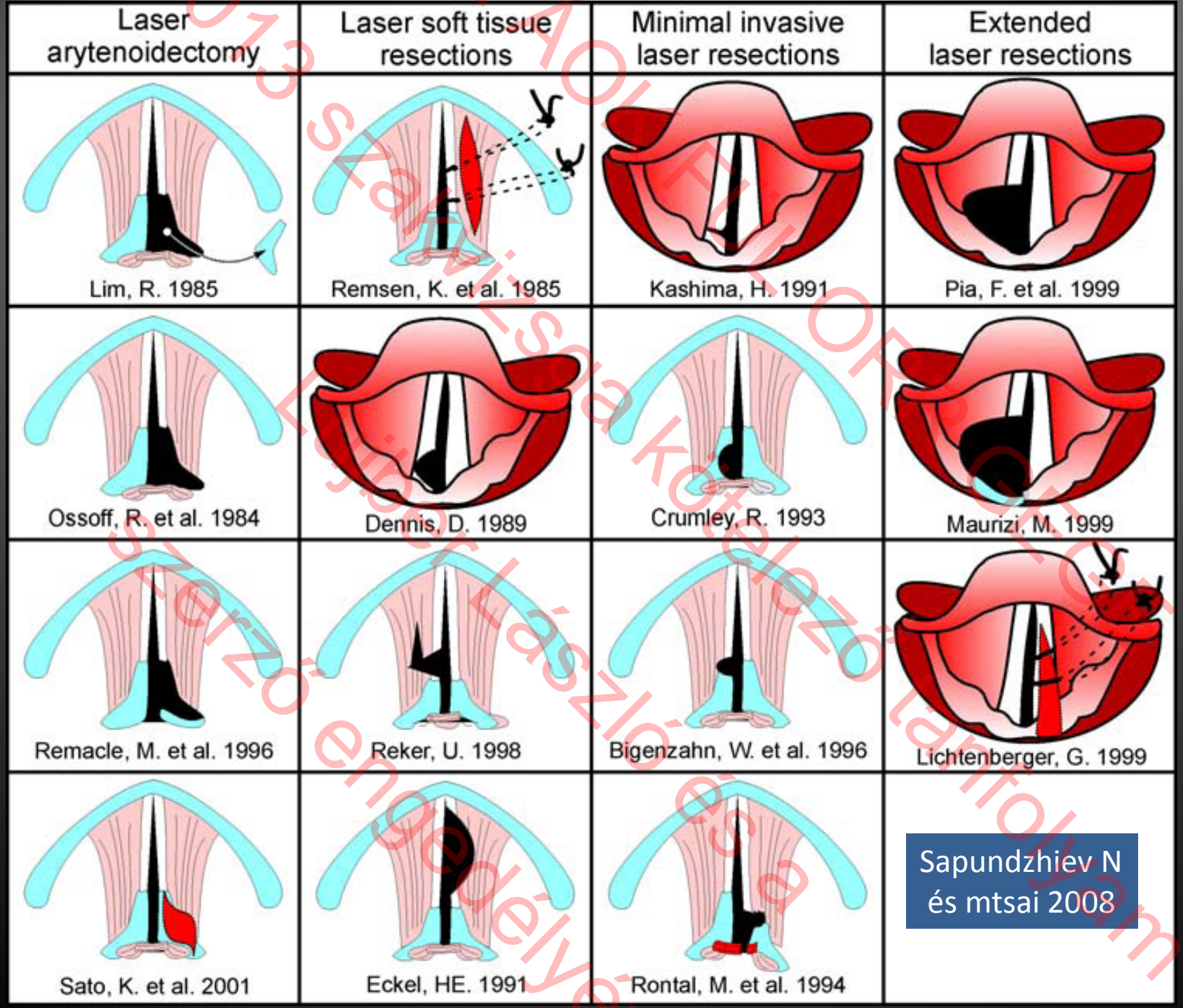

Sapundzhiev N és mtsai 2008

013 szakvizsga kötelező tanfolyam
AOK FUL OR ORGÉ
Lajbér László és a szerző engedélyé

Rovó L, Madani S, Tóth F, Kiss JG: A cricoarytenoidalis izület mozgásának vizsgálata digitalis képelemzéssel. Fül-Orr-Gégegyógyászat 2002 (100 önkéntes gégéjén!)

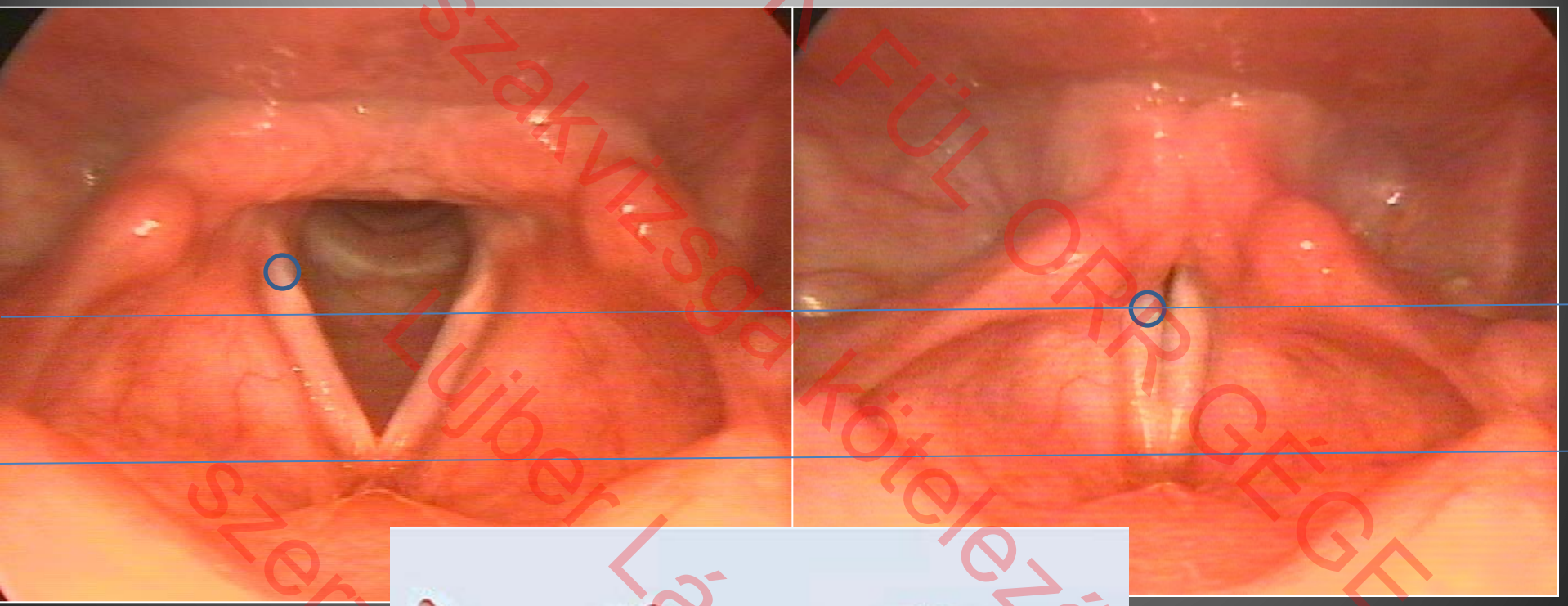

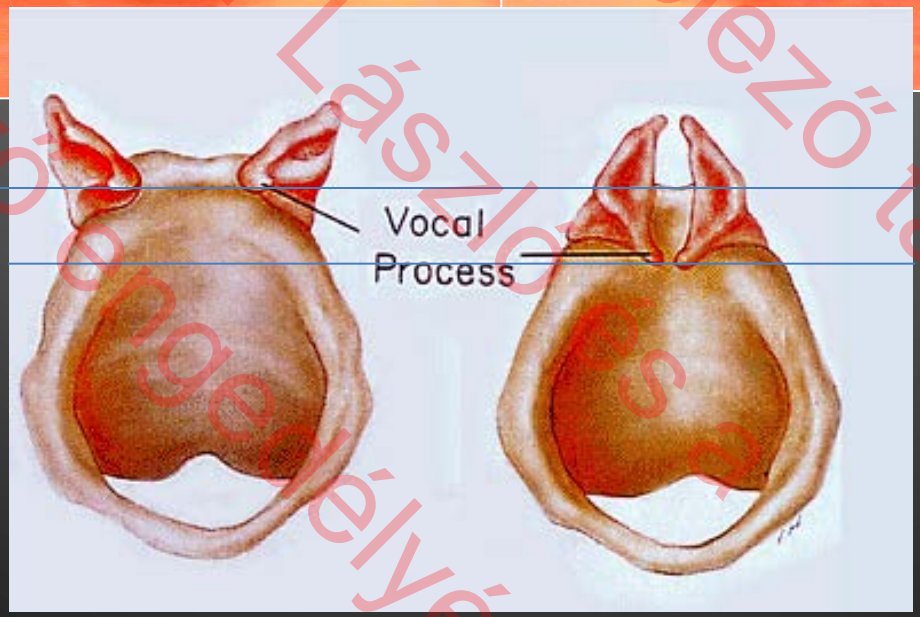

SOTE Fül-Orr-Gégegyógyászati Klinika szakvizsga kötelező tanfolyam
Lujber László dr.
szerző engedélyével

AB=10 egység

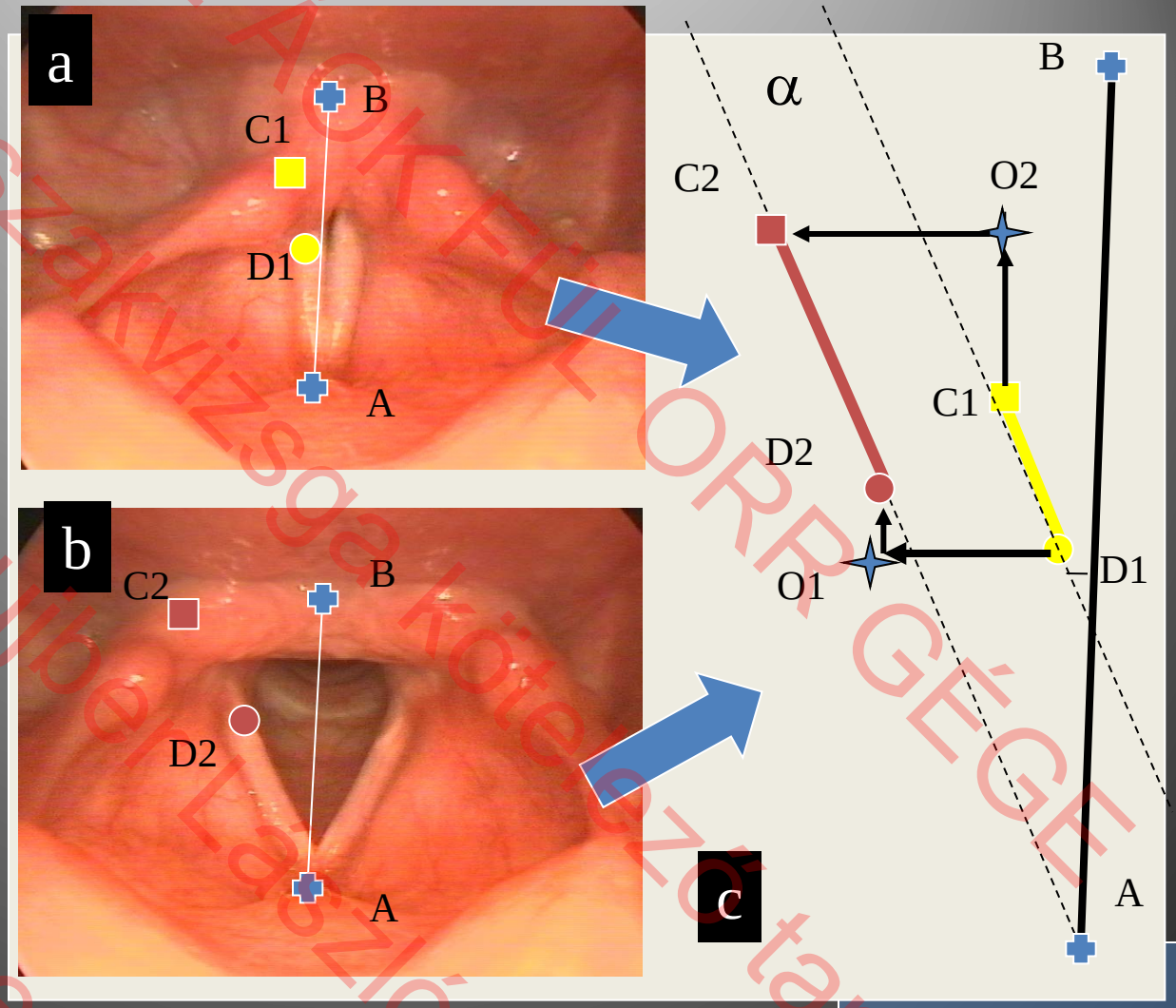

	C2D2	C1D1	O2C2	C1O2	D1O1	O1D2	alfa	C2D2-C1D1
avg.women	4,46	3,55	2,29	1,81	2,15	0,92	-4,87	0,91
SD women	0,67	0,80	0,96	1,02	0,67	0,66	12,17	0,73
avg. Men	4,00	3,13	2,47	1,60	2,22	0,93	2,38	0,87
SD men	0,96	0,75	1,19	1,27	0,71	1,13	17,82	0,94
AVERAGE	4,20	3,31	2,39	1,69	2,19	0,93	-0,75	0,89*
SD	0,87	0,80	1,09	1,17	0,69	0,95	15,96	0,85

013 szakvizsga kötelező tantolyam
AOK FUL ORR GÉGE
Lujber László és a
szerző engedélyé

New approach to diagnose arytenoid dislocation and subluxation using three-dimensional computed tomography

Hiroyuki Hiramatsu • Ryoji Tokashiki •Mari Kitamura • Rei Motohashi •Kiyoaki Tsukahara • Mamoru Suzuki

Eur Arch Otorhinolaryngol (2010) 267:1893–1903

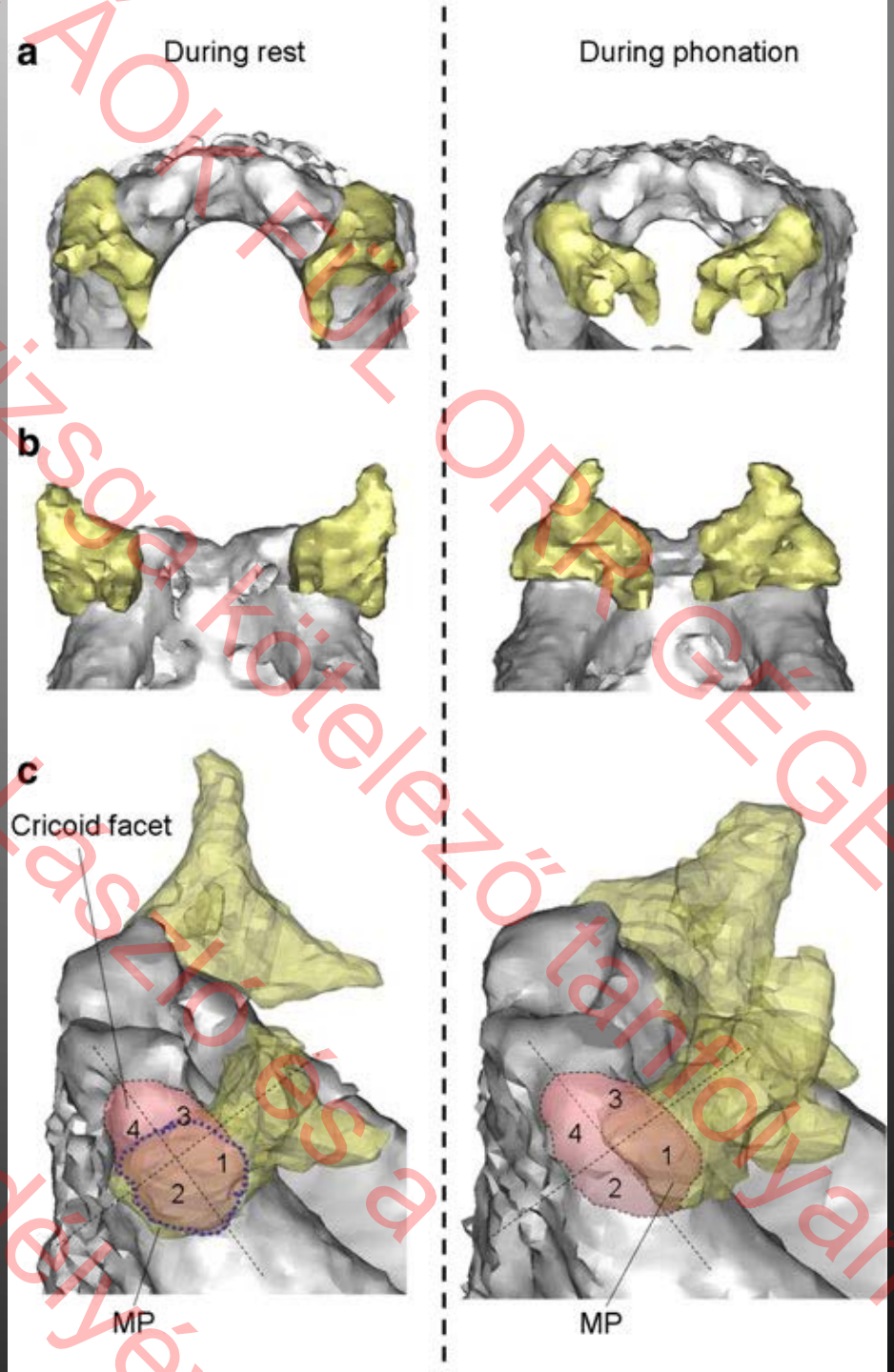

AOK FÜL ORR GÉGE
013 szakvizsga kötelező tanfolyam
Lujber László és a
szerző engedélyé

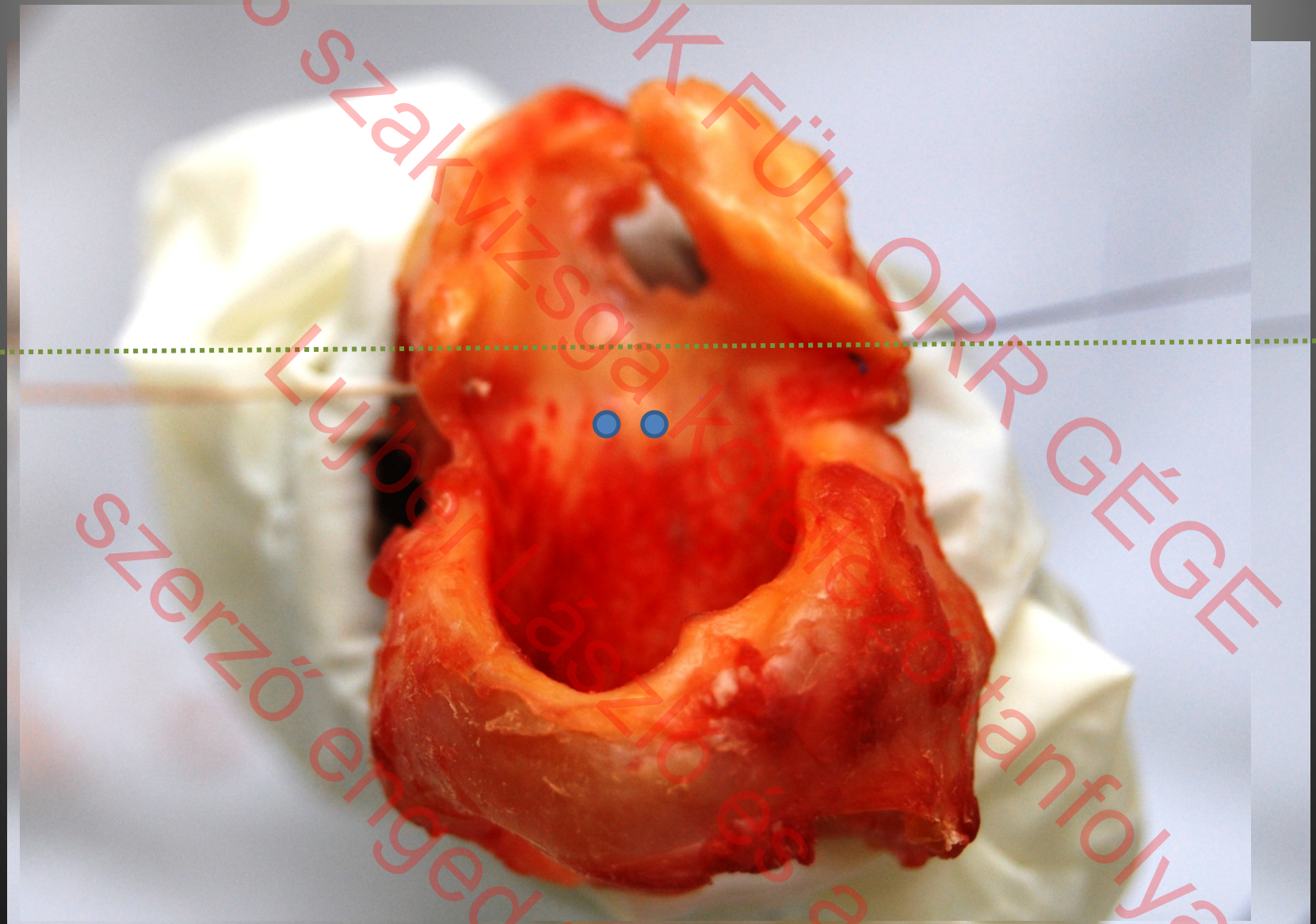
ÁOK FÜL ORR GÉGÉ
013 szakvizsga kötelező tanfolyam
Lujber László és a
szerző engedélyé

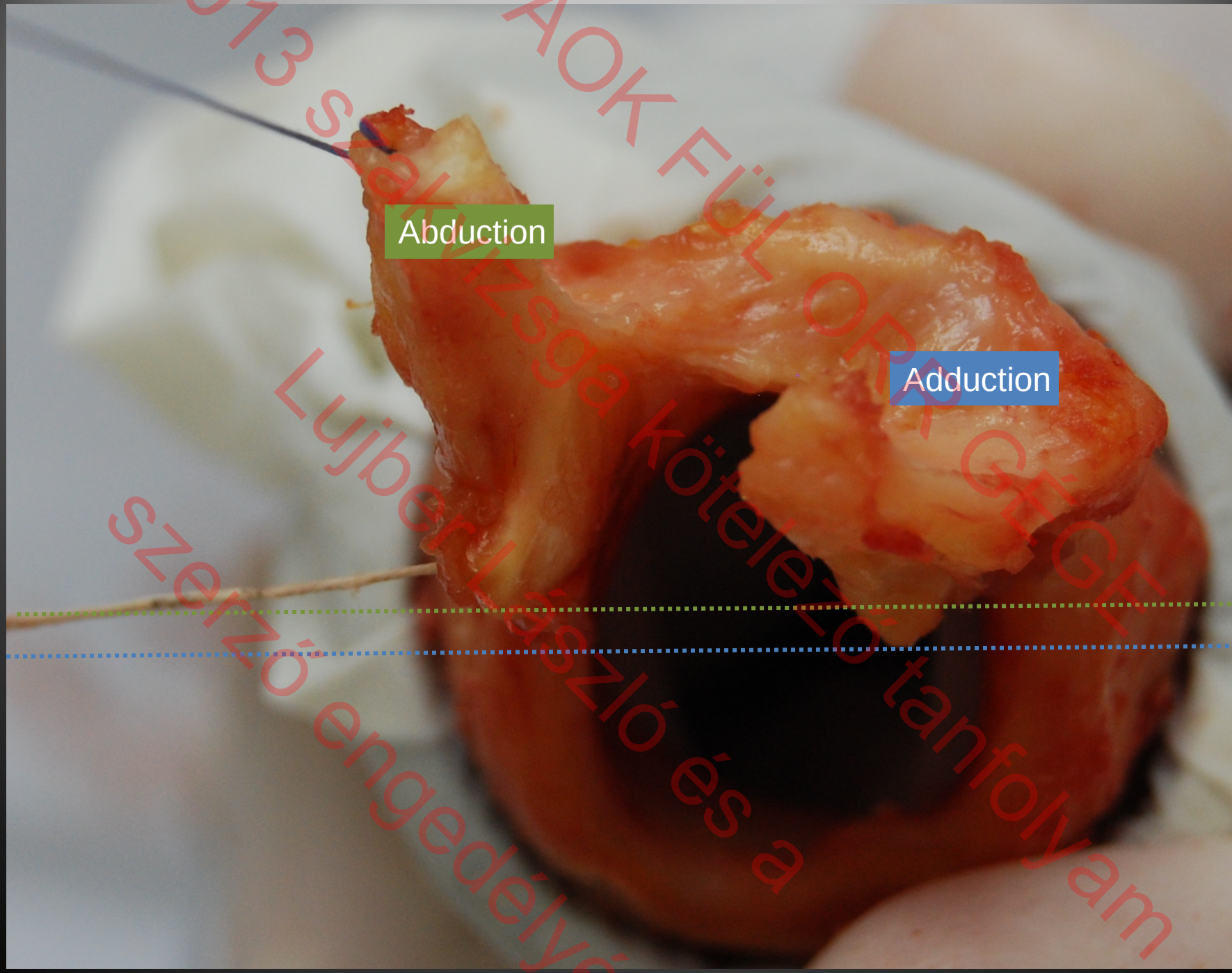

2013 szakvizsga kötelező tanfolyam
AOK FÜL ORR GÉGE
Lujber László és a
szerző engedélyével

Endoscopic Arytenoid Lateropexy

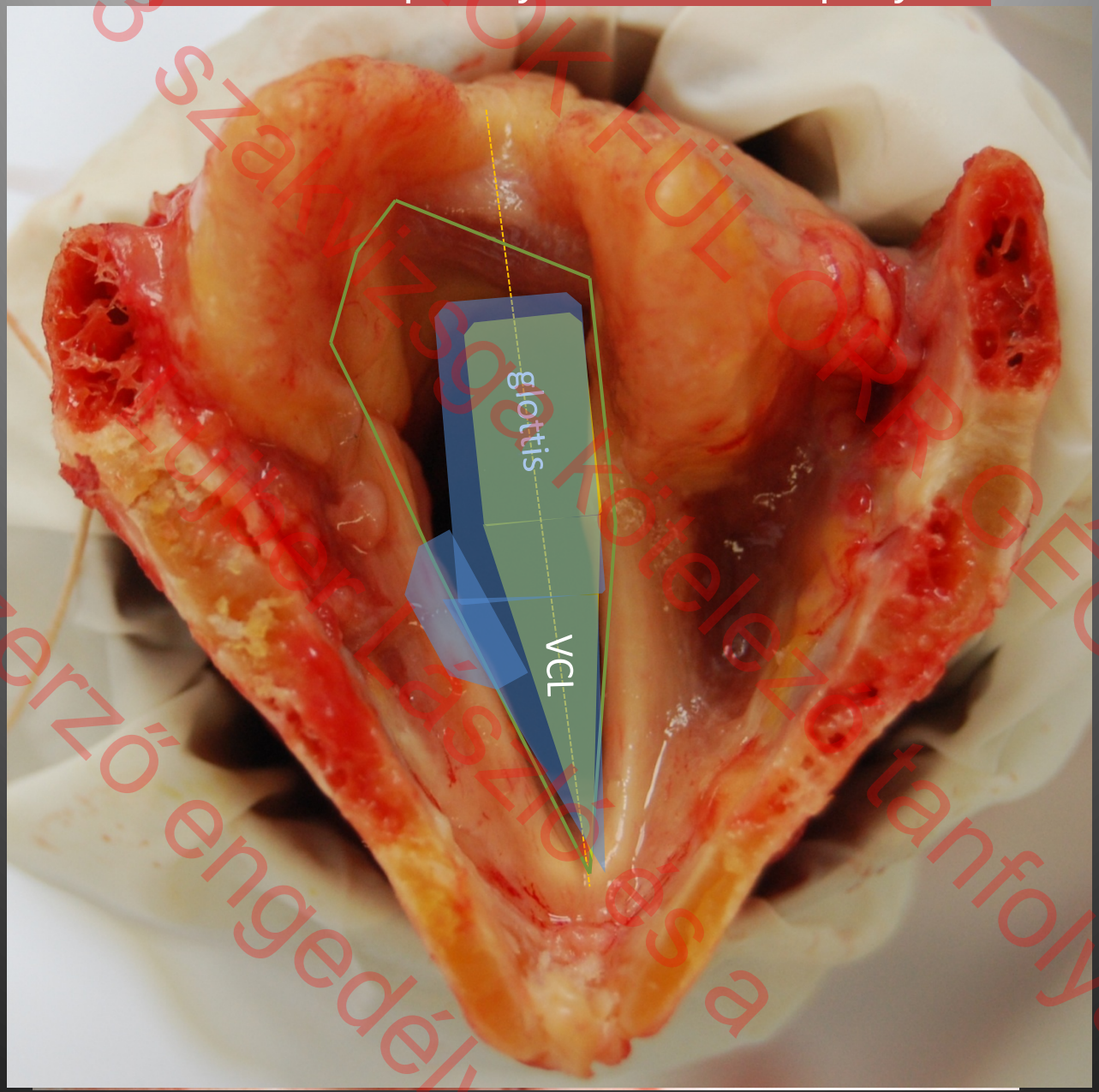

013 szakvizsga kötelező tanfolyam
szerző engedélyé
AOK FÜL ORR GÉGE

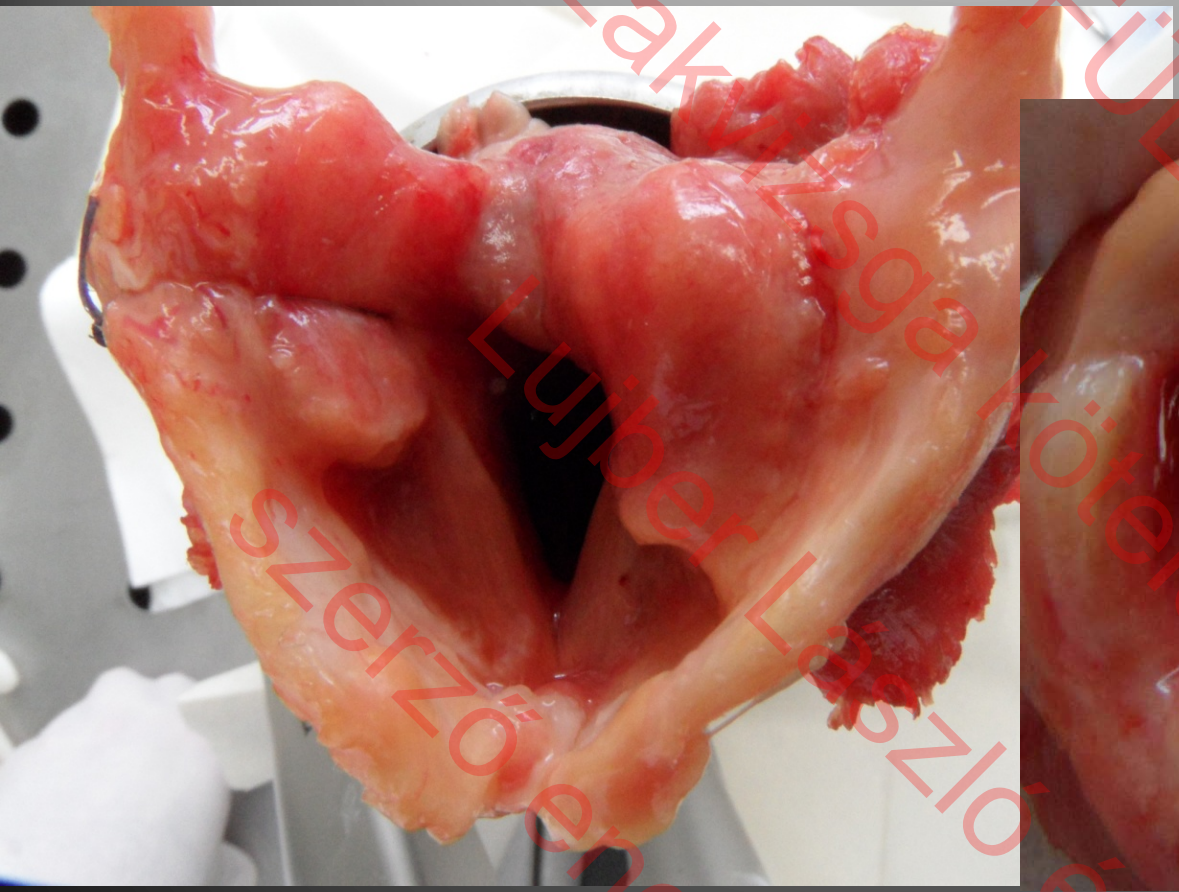

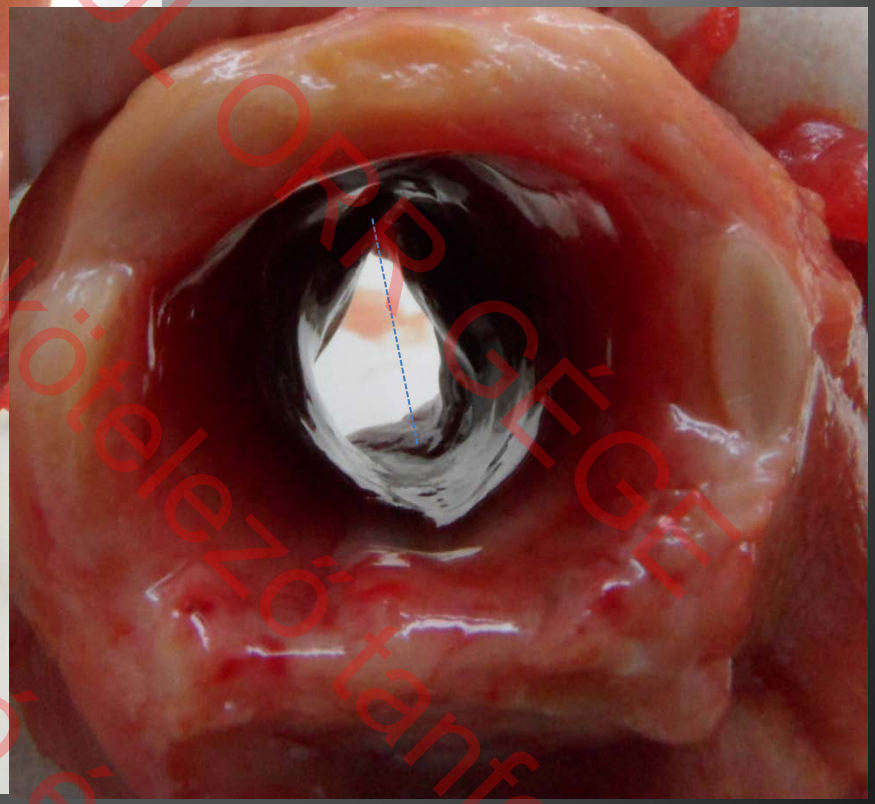

AOK FÜL ORR GÉGE
013 szakvizsga kötelező tanfolyam
Lujber László és a
szerző engedélyé

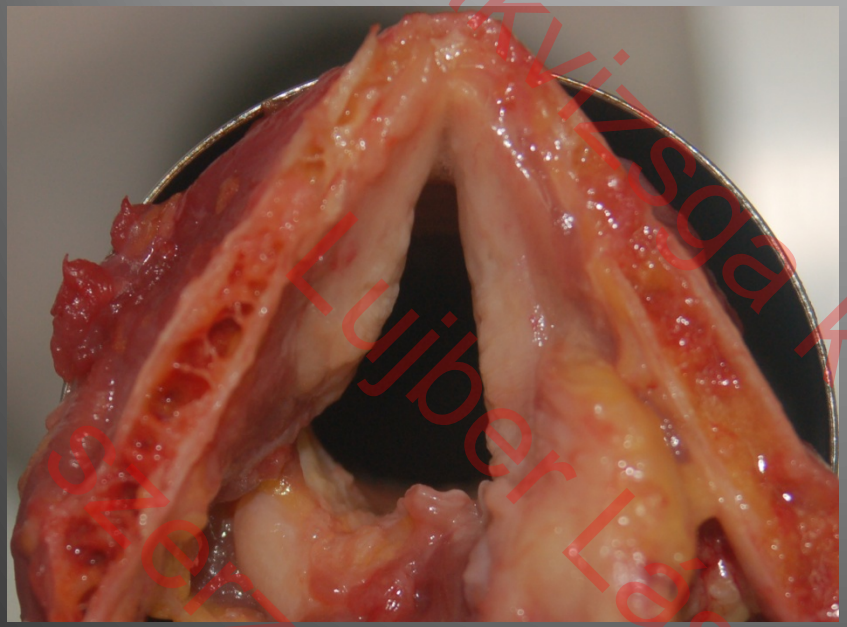

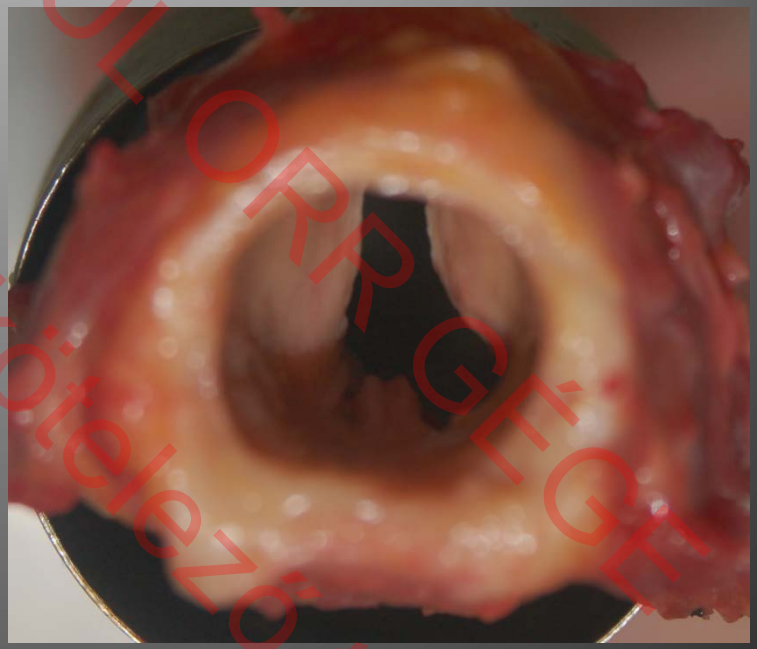

AOK FÜL ORR GÉGE
013 szakvizsga kötelező tanfolyam
Lujber László és a
szerző engedélyé

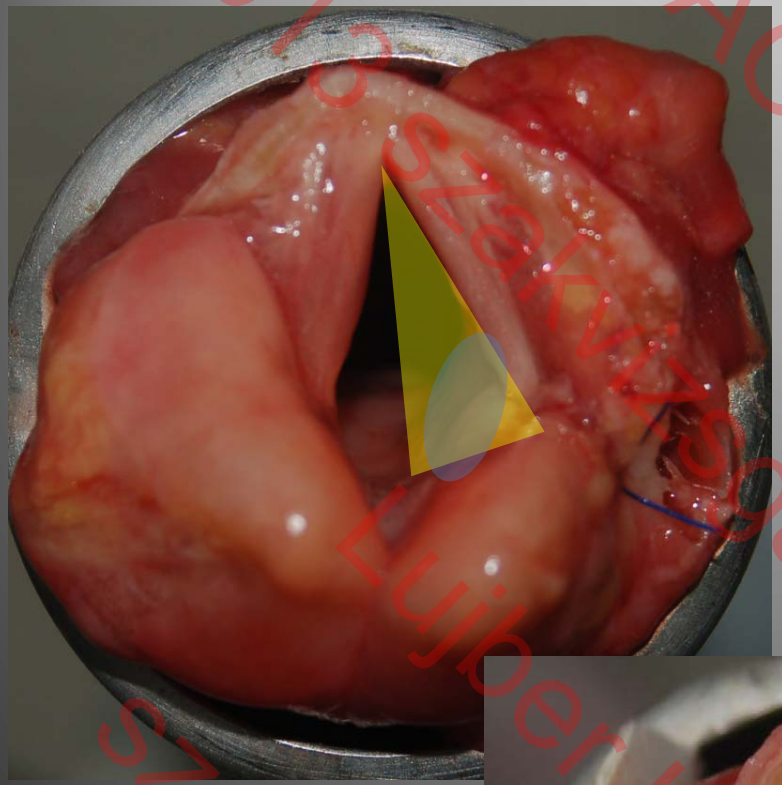

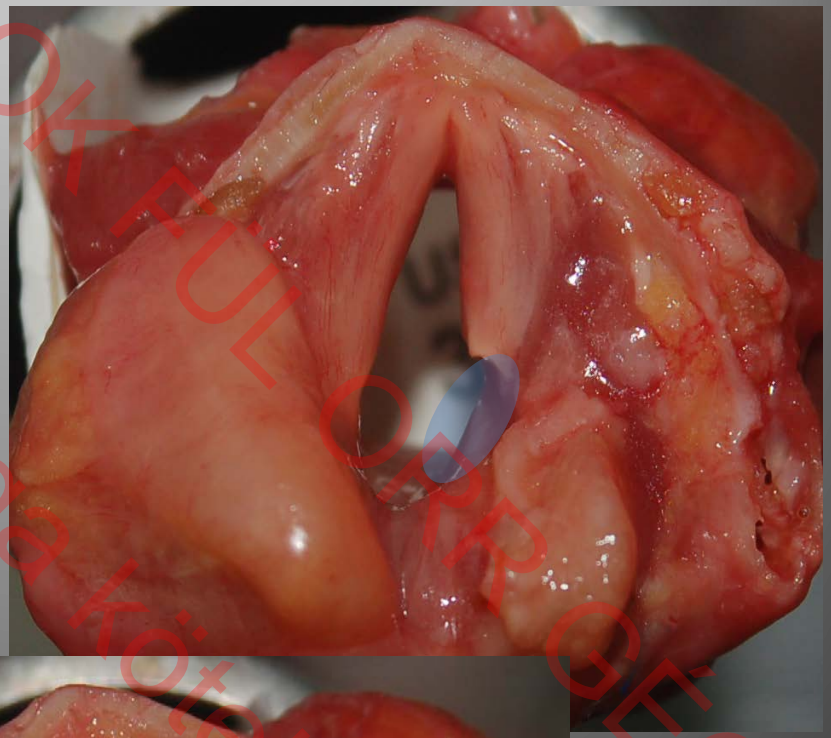



ÁOK FÜL OPR GÉGE
Lujber László és a
szerző engedélyé

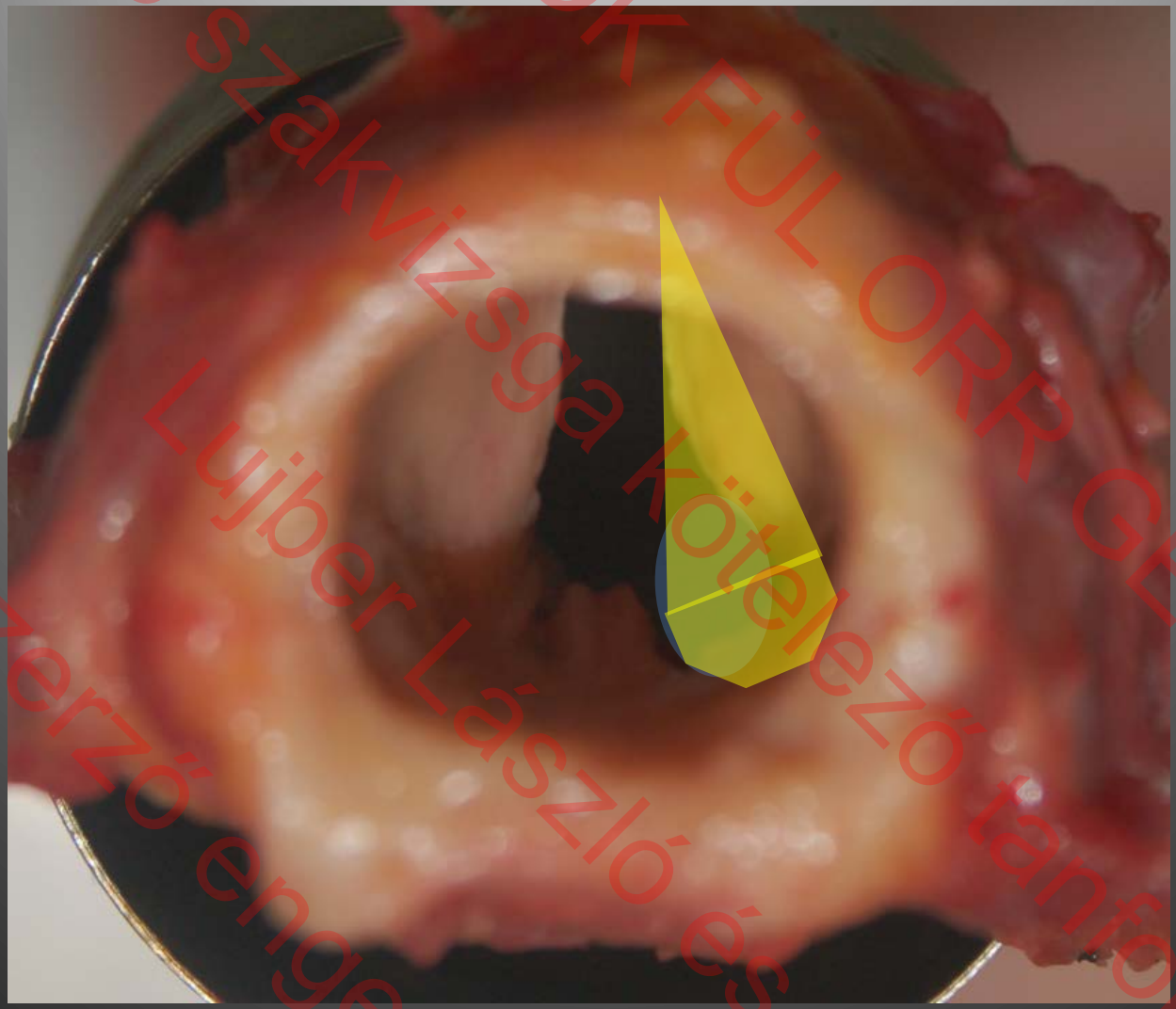

013 szakvizsga kötelező tanfolyam
FÜL ORR GÉGÉ
Lujber László és a
szerző engedélyé

Morphometriai vizsgálat 60 gégén:

VCL < EAL :

1; (**+50%!**; p<0,000002)





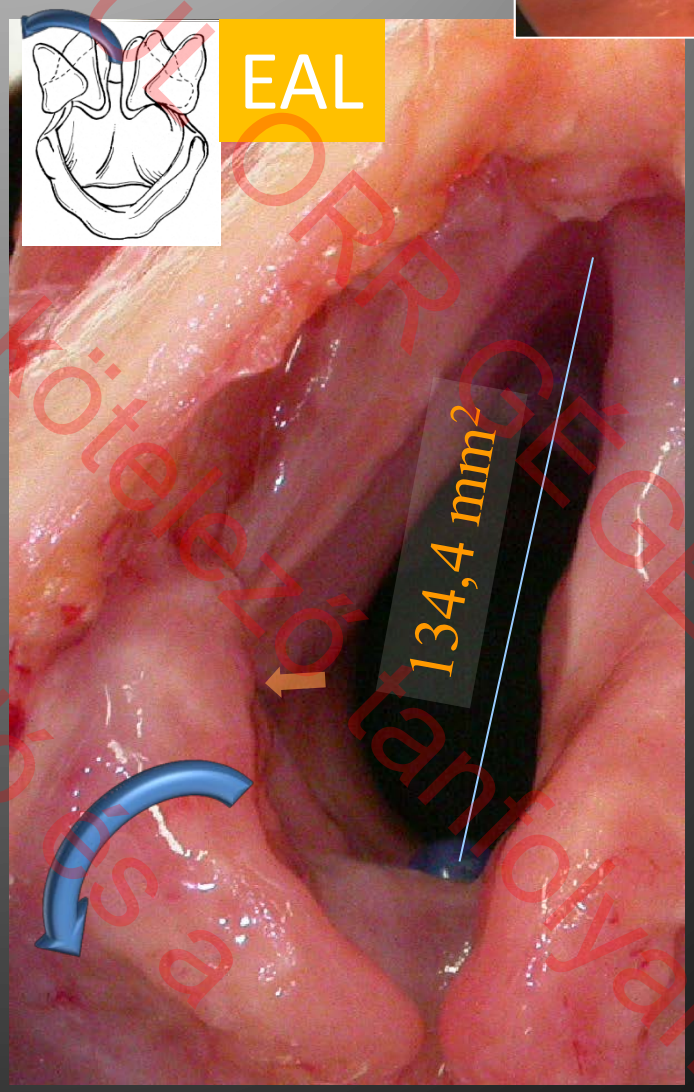

013 szakvizsga kötelező tanfolyam
AOK FÜLORR GÉGE
Lujber László és a szerző engedélyé

Cadaver position

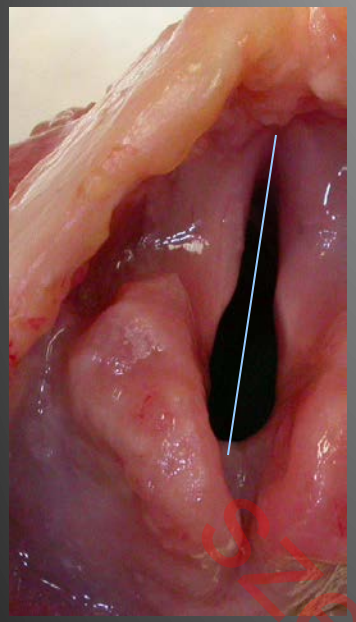



36,4 mm²

Vocal cord laterofixation

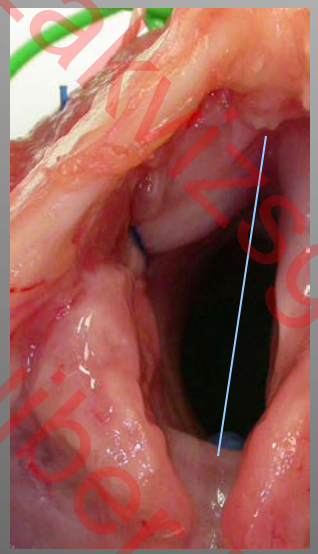



103,6 mm²

arytenoid lateropexy

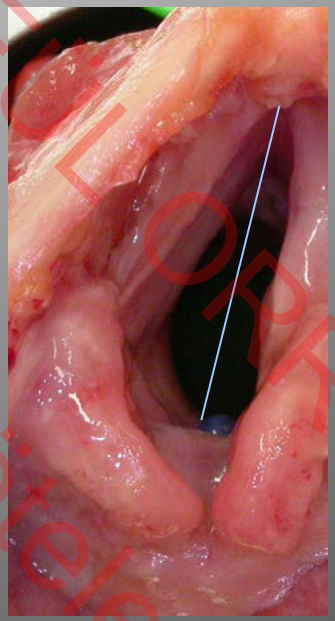



134,4 mm²

Schobel

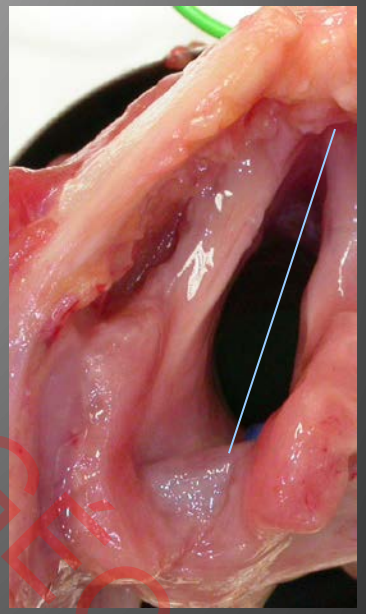



112,3 mm²

2013 szakvizsga kötelező tanfolyam
Lujber László és a szerző engedélyével

Eredmények

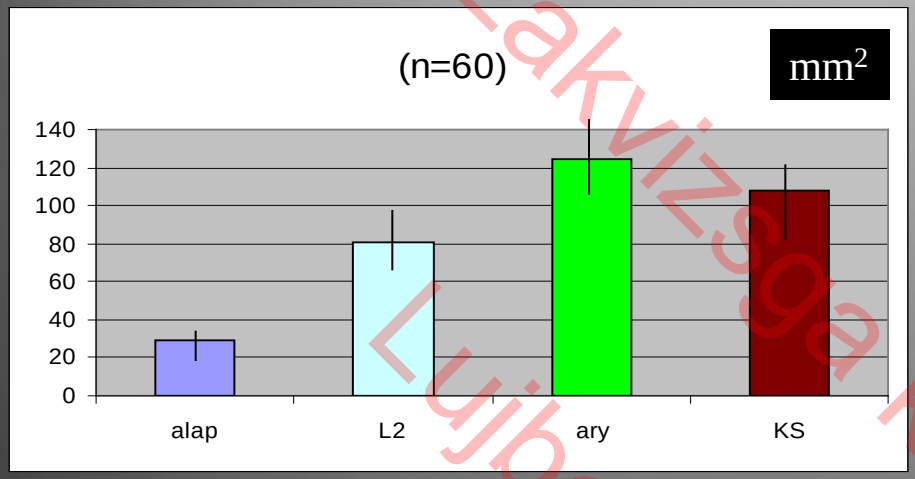

Cadaver pozíció
Konvecionális hangszalag laterofixatio
Arytenoid lateropexia
Schobel technika

- Arytenoid lateropexia > Konvencionális hangszalag laterofixatio (+55,6%, p=1,43705E-05)
- Arytenoid lateropexia > Schobel technika (+16,6%, p=0,118763)

2013 szakvizsga kötelező tanfolyam
AOK FÜLÖPP GÉGE
Lujber László ezra
szerző engedélyé

Transverse chordotomy

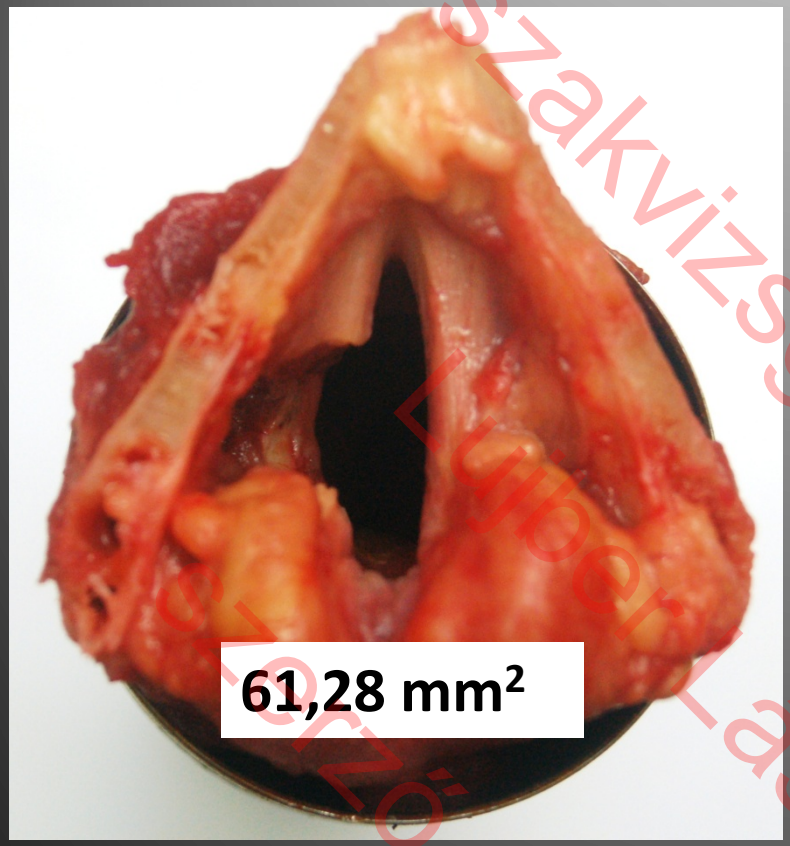

Arytenoid lateropexy

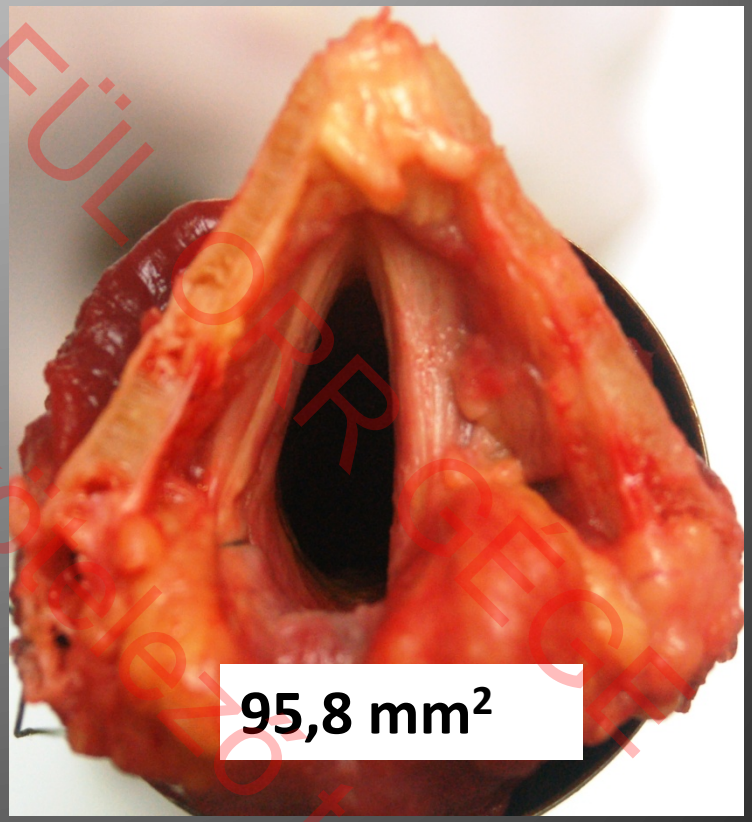

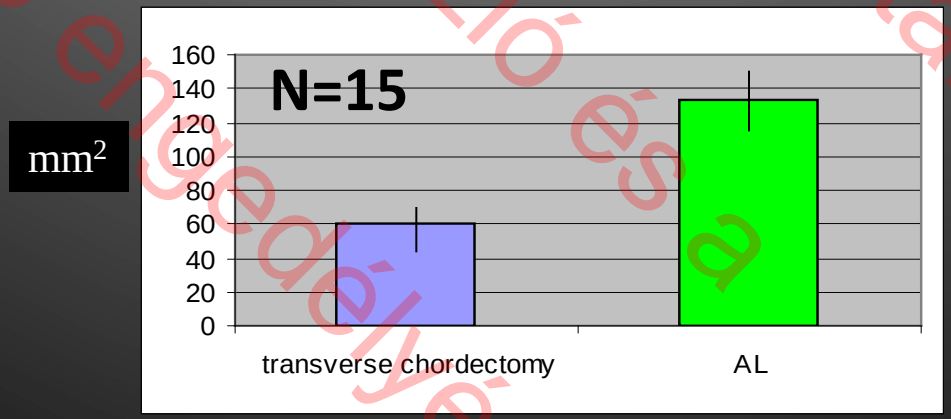

013 szakvizsga kötelező tanfolyam
AOK FÜLOPR OECE
Lujber László és a
szerző engedélyé

Arytenoidectomy

Arytenoid lateropexy

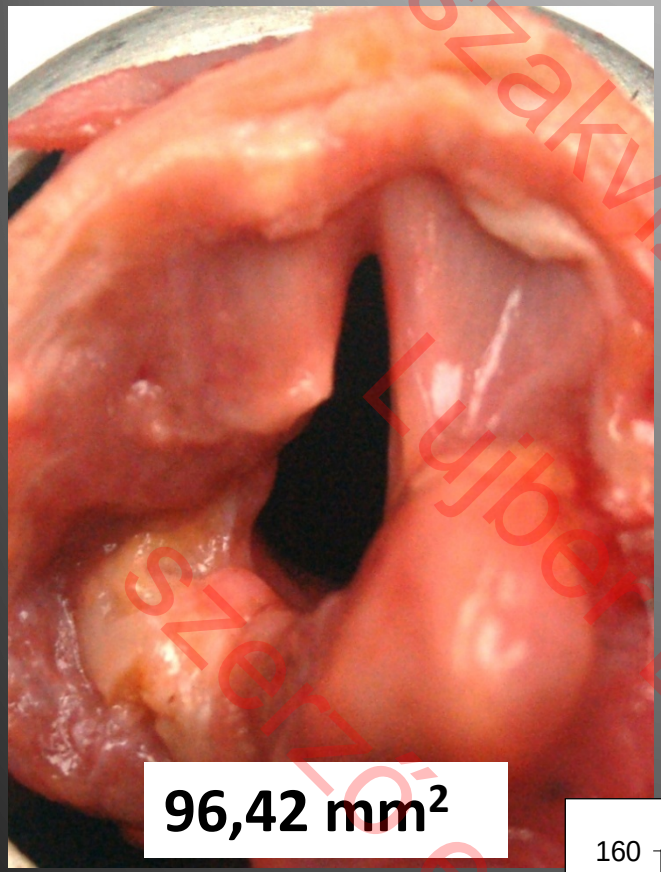

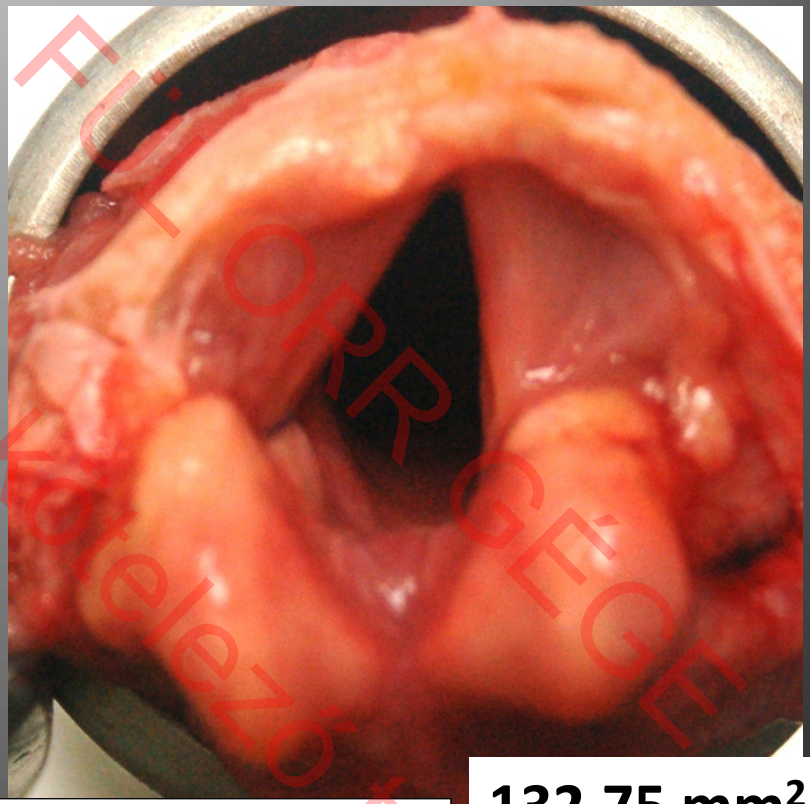

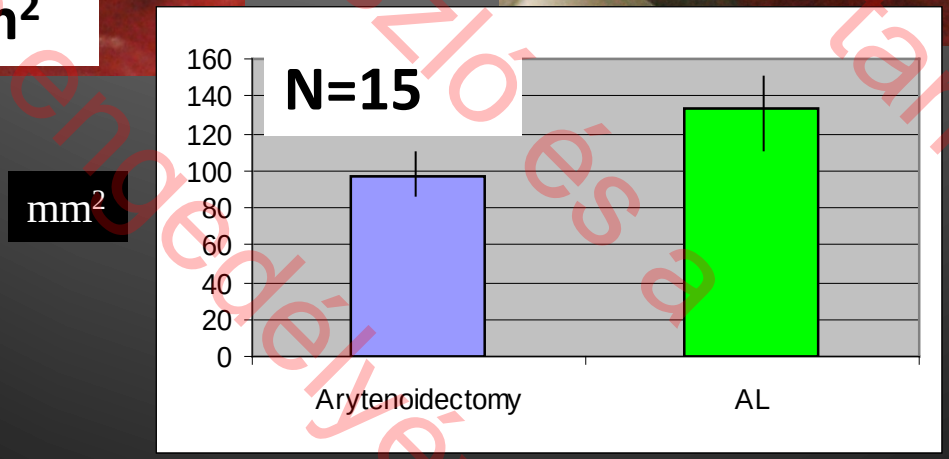

013 szakvizsga kötelező tanfolyam
AOK FÜL ORR GÉGE
Lujber László és a
szerző engedélyé



013 szakvizsga kötelező tanfolyam
AOK FÜL ORR GÉGE
Lujber László és a
szerző engedelyé

Endolaryngeal Thread Guide Instrument (ETGI)



Blad

Steel pipe stem

Rod

Clamping srew

Finger clip

Handle

Lujber László és a szerző engedélyével



013 szakvizsga kötelező tanfolyam
AOK FÜL ORR GÉGE
Lujber László és a
szerző engedélyé

apot:A


AOK FÜL ORR GÉGÉ
013 szakvizsga kötelező tanfolyam
Lujber László és a
szerzői engedélyé





013 szakvizsga kötelező tanfolyam
AOK FÜL ORR GÉGE
Lajber László és a
szerző engedélyé



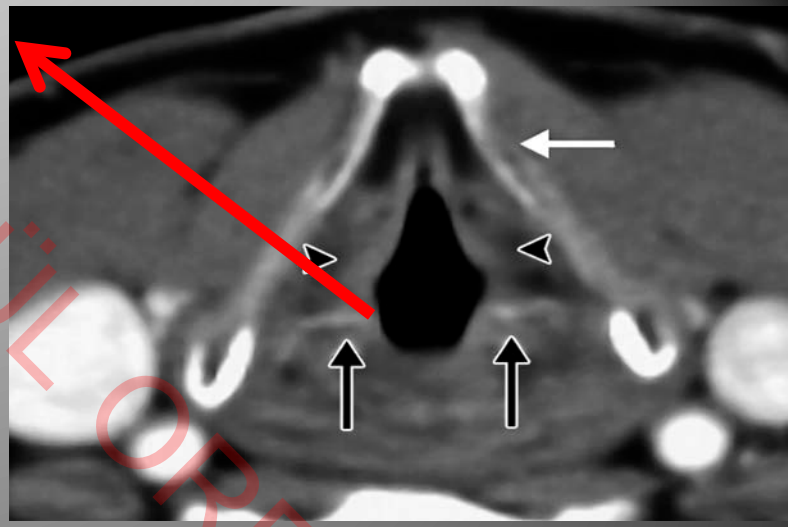

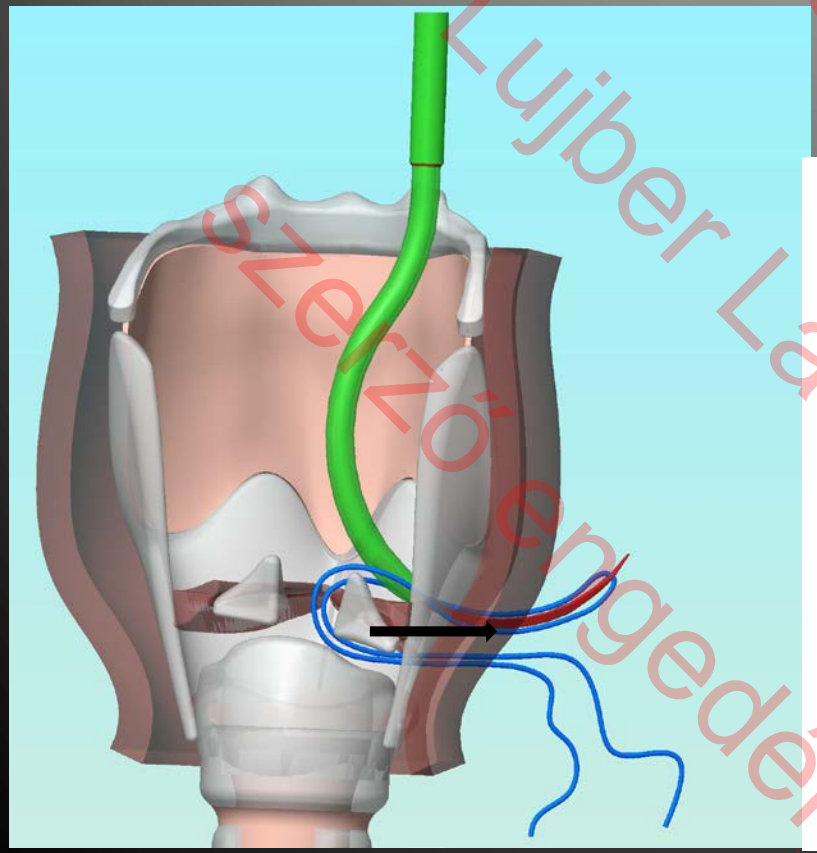

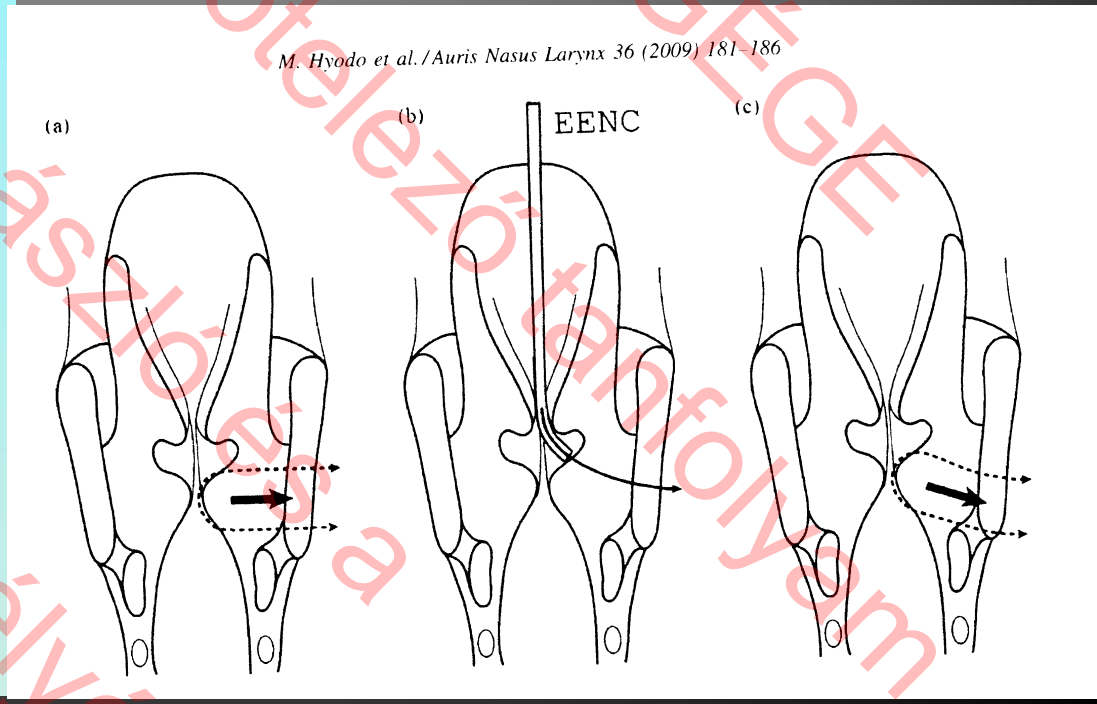

013 szakvizsga kötelező tanfolyam
AOK FÜL ORR GÉGE
Lujber László és a
szerző engedélyé

3DSlicer CT airway reconstruction



43 year-old w. 1 year after EAL

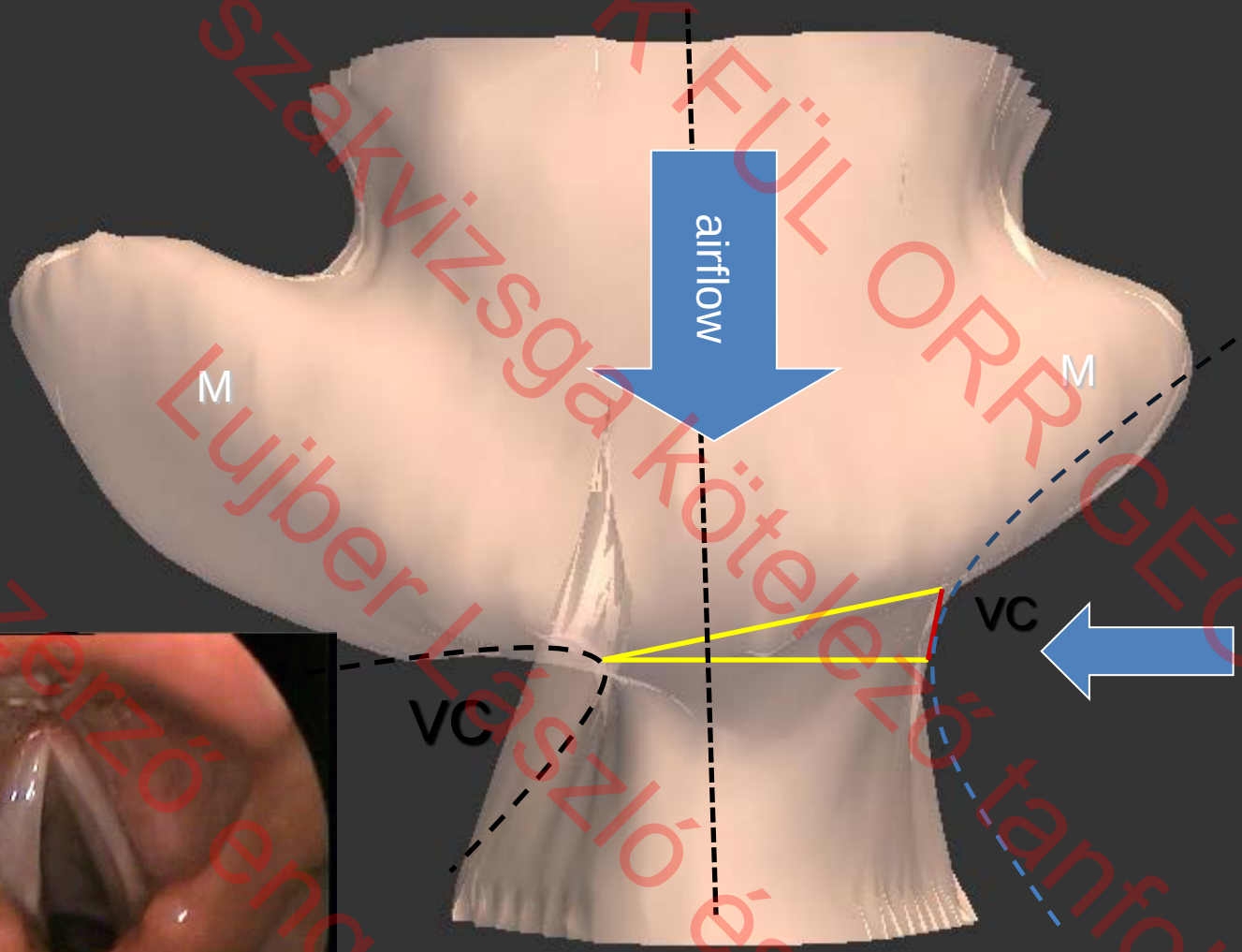

AOK FÜL ORRGÉGÉ
013 szakvizsga kötelező tanfolyam
Lujber László és a
szerző engedélyé

3D CT

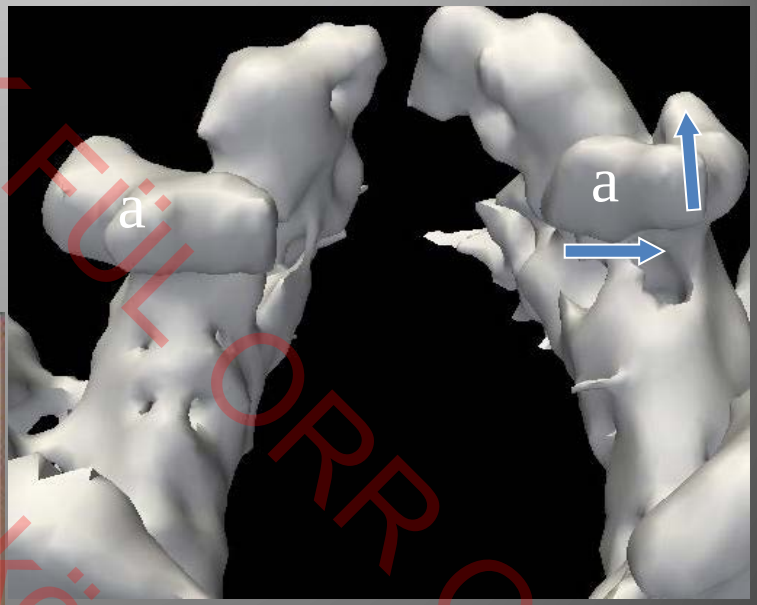

12th month

65 year-old w



adduction

abduction



Wang,1998

013 szakvizsga kötelező tanfolyam
FÜL ORR CÉGÉ
Lujber László és a
szerző engedélyé









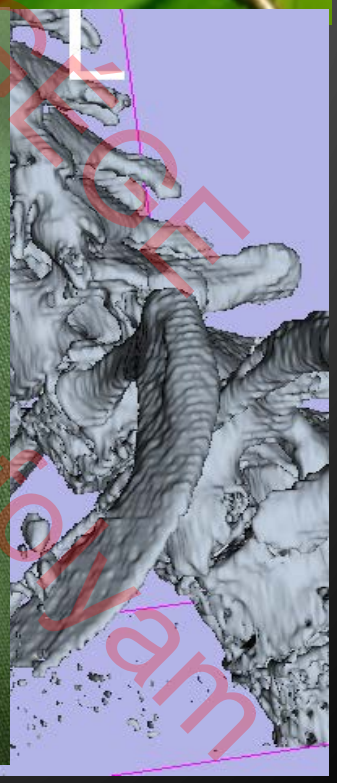

2013 szakvizsga kötelező tananyam
Lujber László és a szerző engedélyével
AOK FÜL ORR GÉGE

Preoperative assesement- Simple !

- Overall health condition –Anesthesiology
- LEMG? – *EAL is a minimally invasive, reversible procedure*
- Which side? – *Information from the surgeon?*
- Preoperative endoscopy!- *residual motion evaluation*



013 szakvizsga kötelező tanfolyam
AOK FÜL ORR GÉGE
Lujber László és a
szerző engedélyé

Intraoperatív endoscopia!!

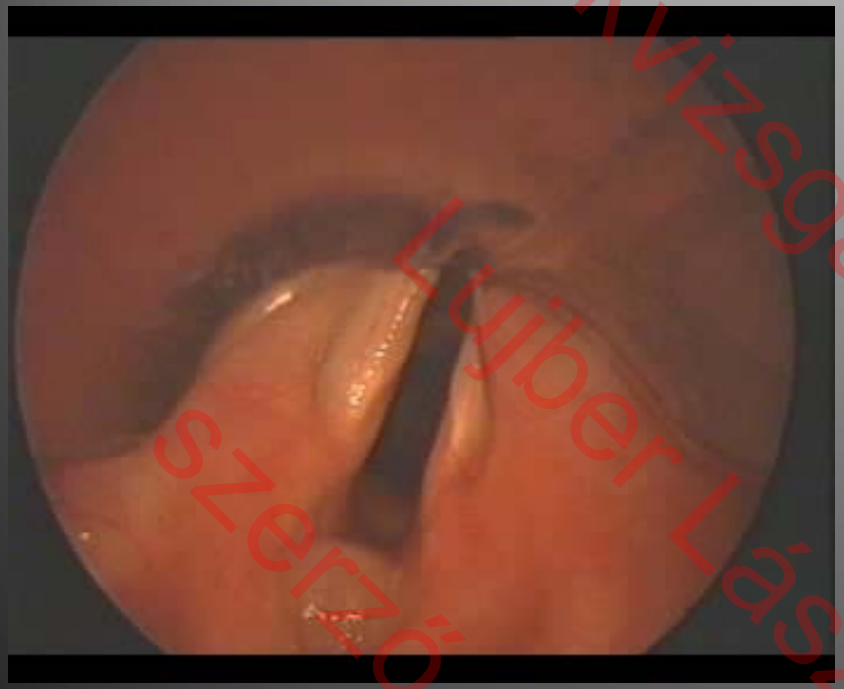



AOK FÜL ORR GÉGE
013 szakvizsga kötelező tanfolyam
Lujber László és a
szerző engedélyé



ÁOK FÜL ORR GÉGÉ
013 szakvizsga kötelező tanfolyam
Lujber László és a
szerző engedélyé

Peri- and postoperative therapy

- 250-500 mg Solumedrol daily: preop. 2 h - 3-5 days
- Parenteral antibiotics for 3-5 days



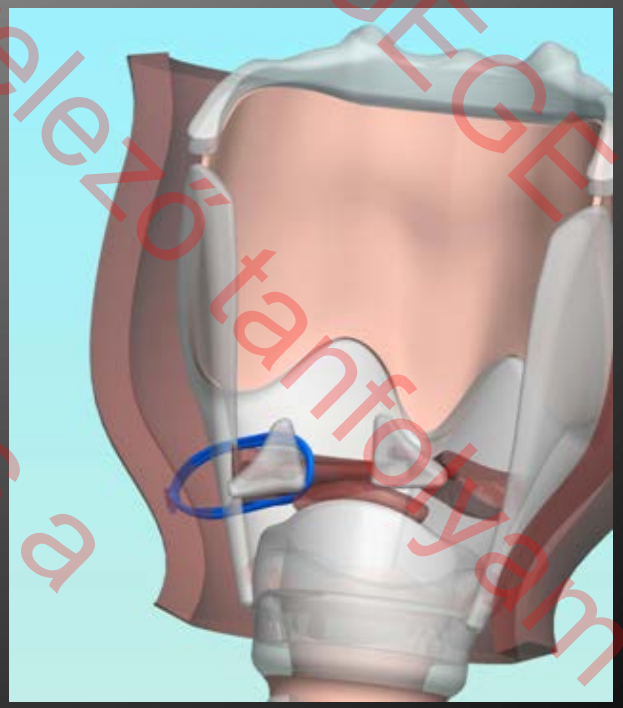

013 szakvizsga kötelező tanfolyam
AOK FÜL ORR GÉGE
Lujber László és a
szerző engedélyé

ENDOSCOPIC ARYTENOID LATEROPEXY BY ETGI;

slightly modified Weerda laryngoscope (elevate the larynx!);

tubless ventilation!!

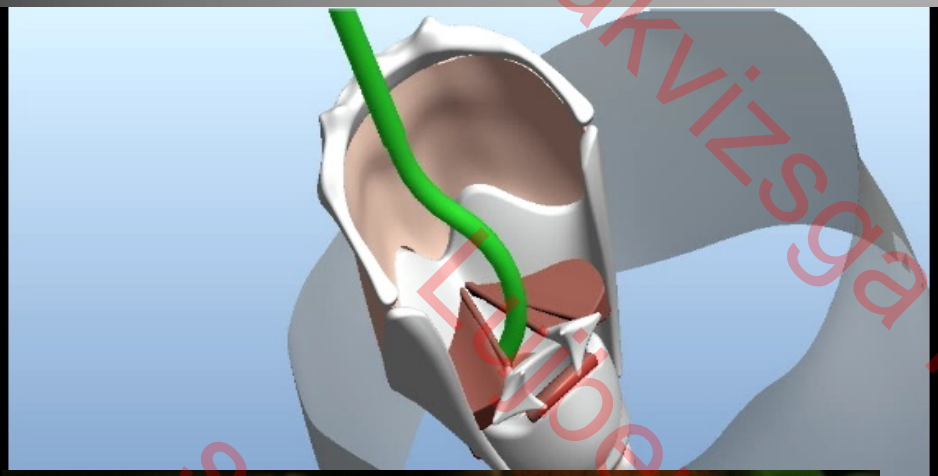



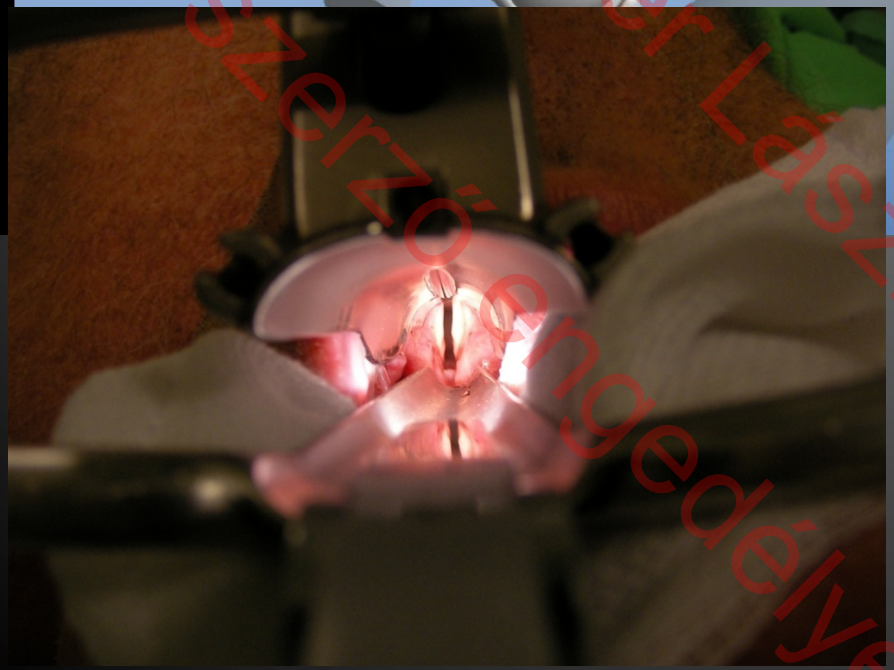



013 szakvizsga kötelező tanfolyam
AOK FÜL ORR GÉGE
Leiber László
szerző engedélyé

Intubation?

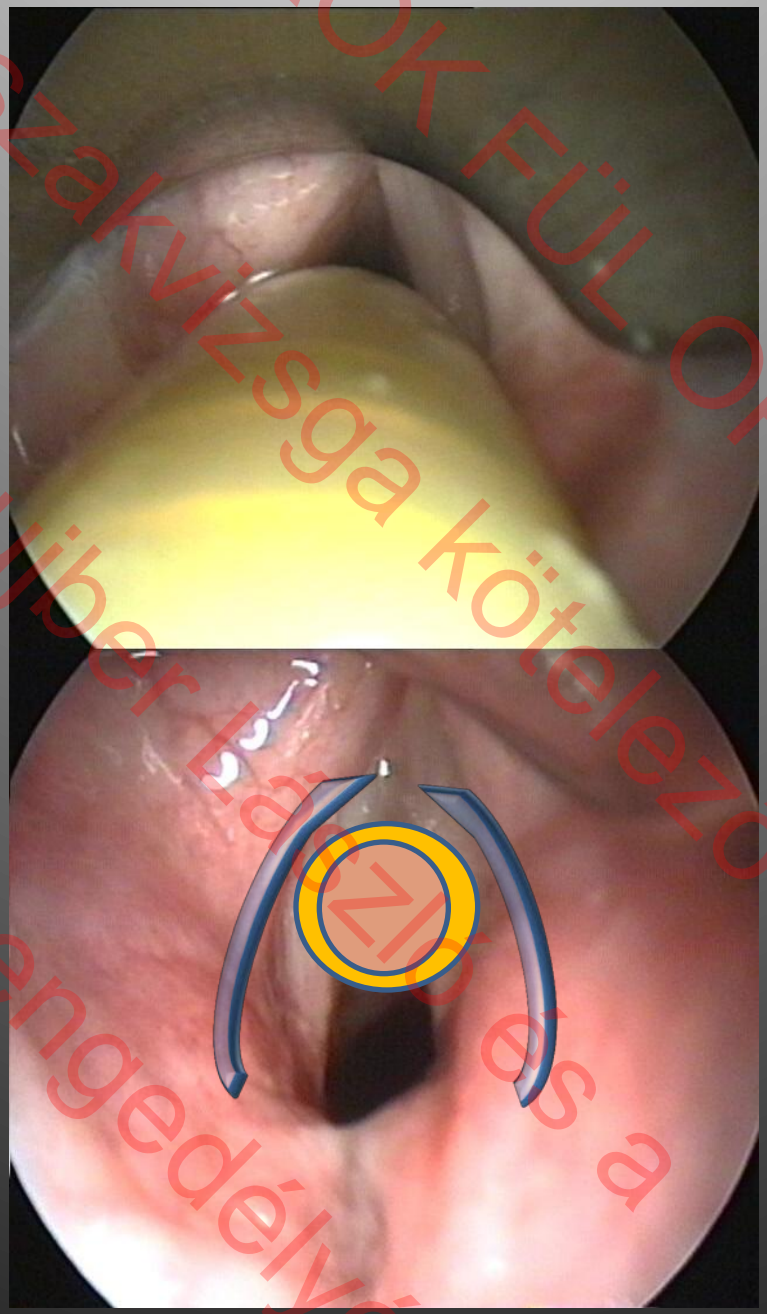

2013 szakvizsga kötelező tanfolyam
Lujber László és a
szerző engedélyével

Whithout JET?

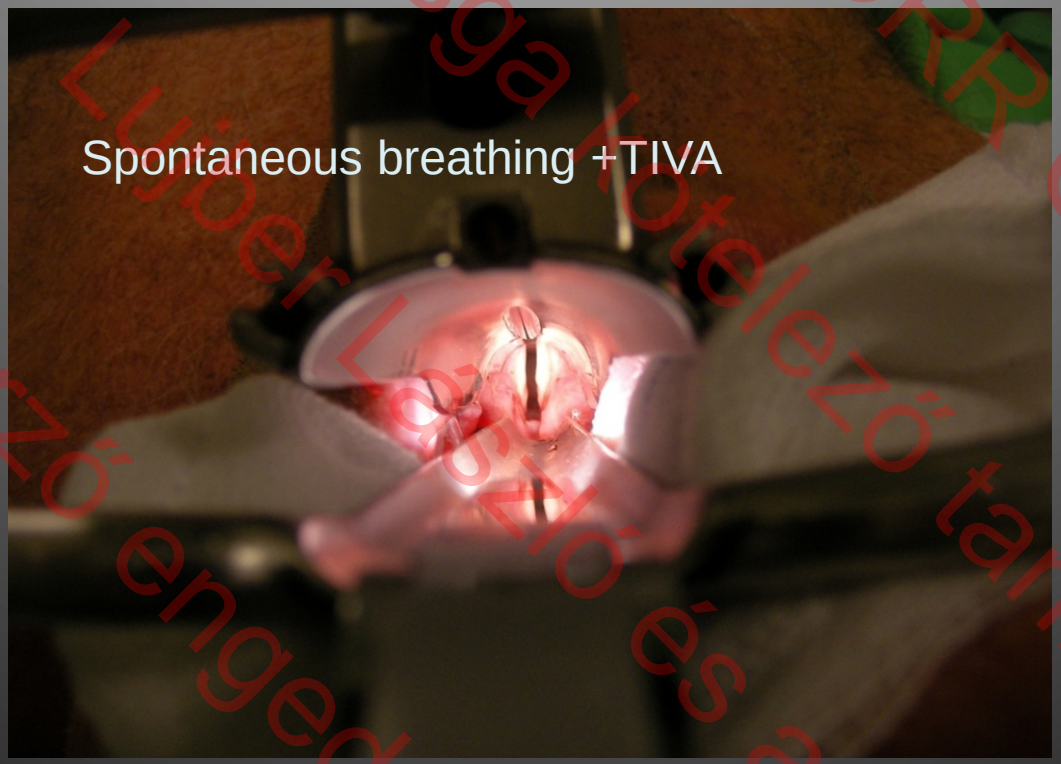

2013 szakvizsga kötelező tanfolyam
Lujber László és a
szerző engedélyével
FÜL ORR GÉGÉ


What was if laryngoscopy difficult? - Compact safe method!
4 year-old boy

013 szakvizsga kötelező tanfolyam
AOK FÜL ORR GÉGE
Lujber László és a
szerző engedélyé

Elevate the larynx!





013 szakvizsga kötelező tanfolyam
Lujber László és a
szerző engedélyé
ROK FÜL ORR GÉGE

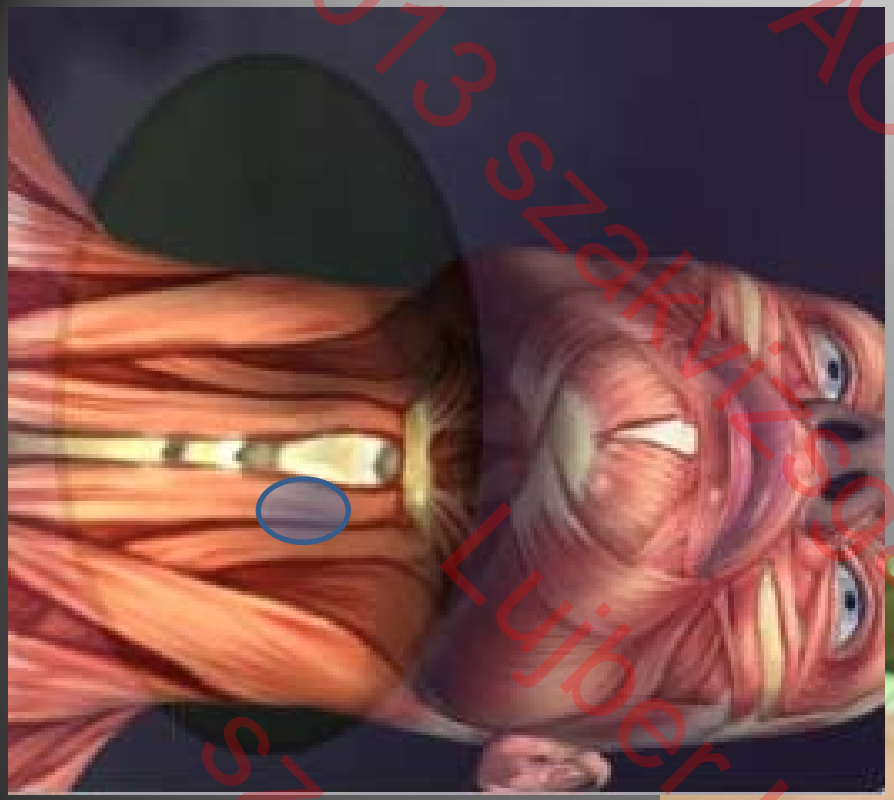



ÁOK FÜL ORR GÉGÉ
013 szakvizsga kötelező tanfolyam
Lujber László és a
szerző engedélyé

The arytenoid cartilage is *tilted backwards and upwards* with the device. The blade is then pushed through under *the arytenoid cartilage……*

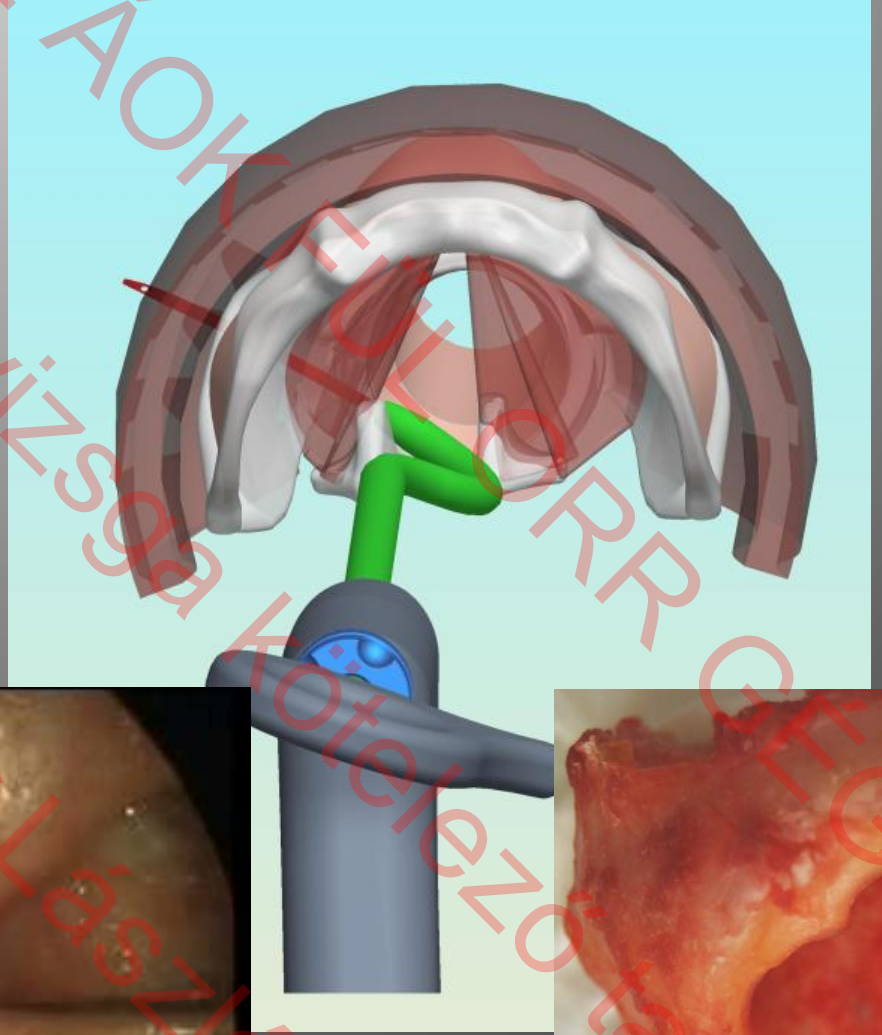



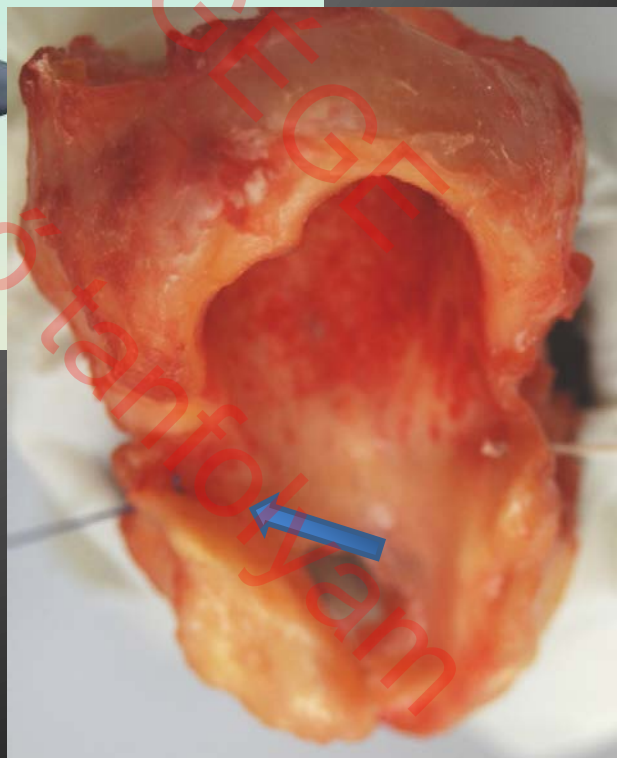

013 szakvizsga kötelező tanfolyam
Luiber László és a szerző engedélyével

…and is *laced through the hole* at the tip of the blade with a Prolene® 1-0 thread

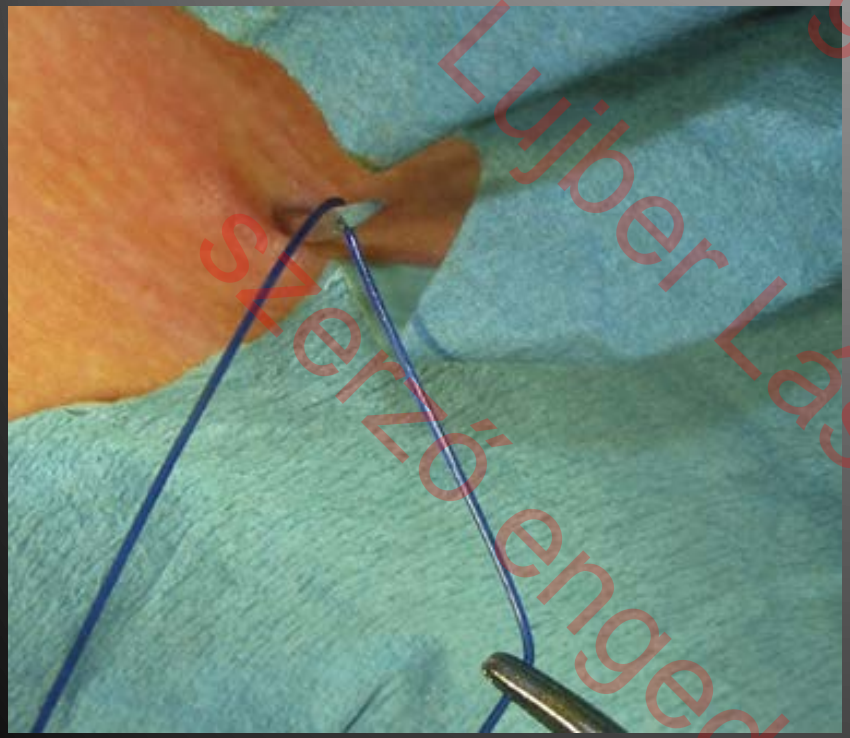

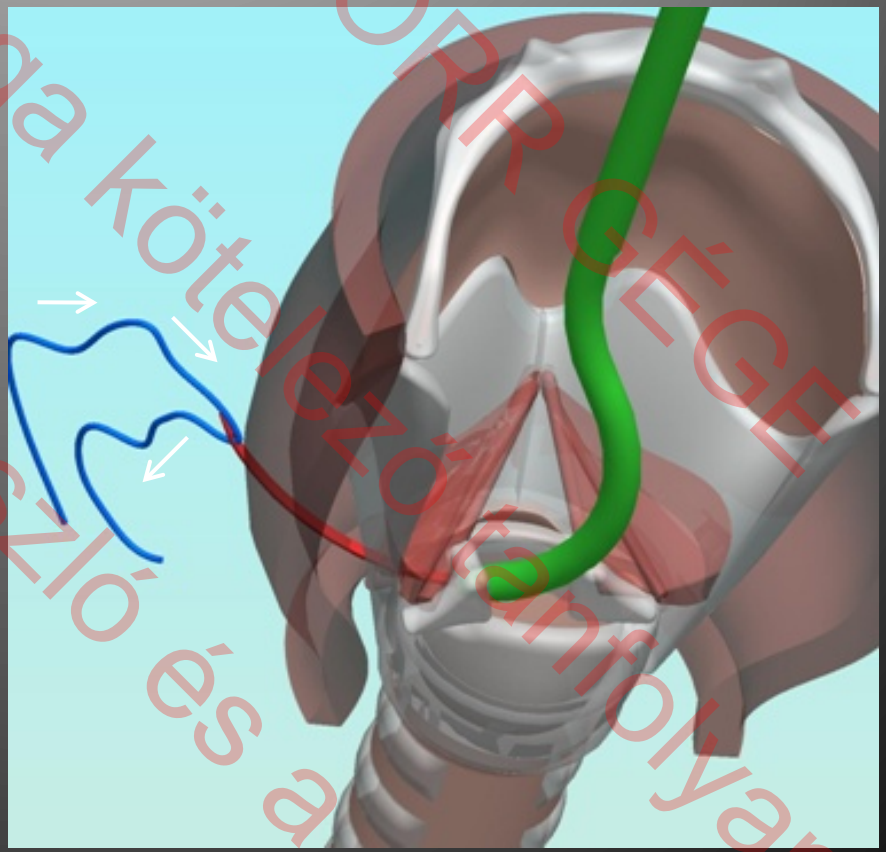

013 szakvizsga kötelező anyaga
FÜL ORR GÉGE TANFOLYAM
Lujber László és a
szerző engedélyével

The doubled-over thread is pulled back with the blade, into the laryngeal cavity

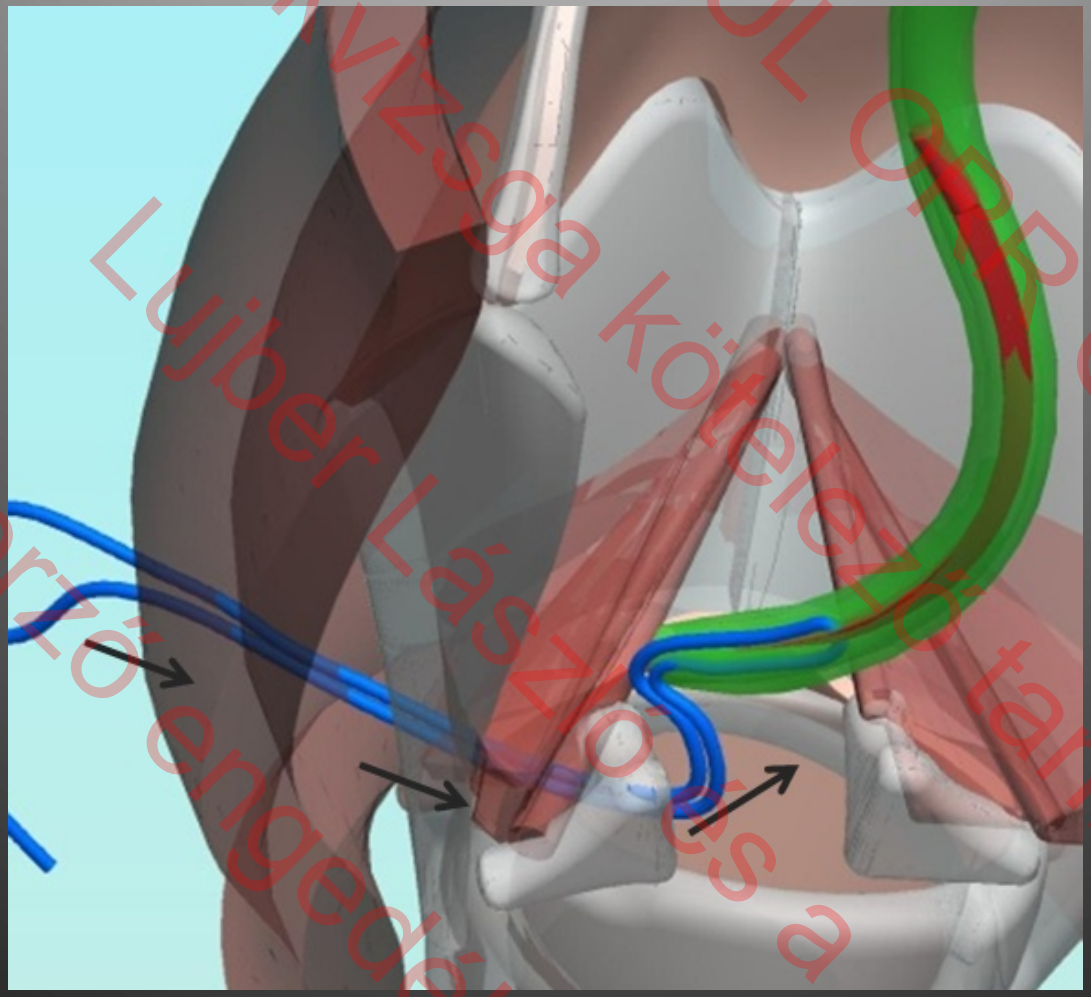

2013 szakvizsga kötelező tanfolyam
Lujber László és a
szerző engedélyével
AOK FÜL ORR GÉGÉ

After a repeated tilting of the arytenoid cartilage, the blade is pushed out with the thread above the vocal process to the outer surface of the neck (at the same place)…

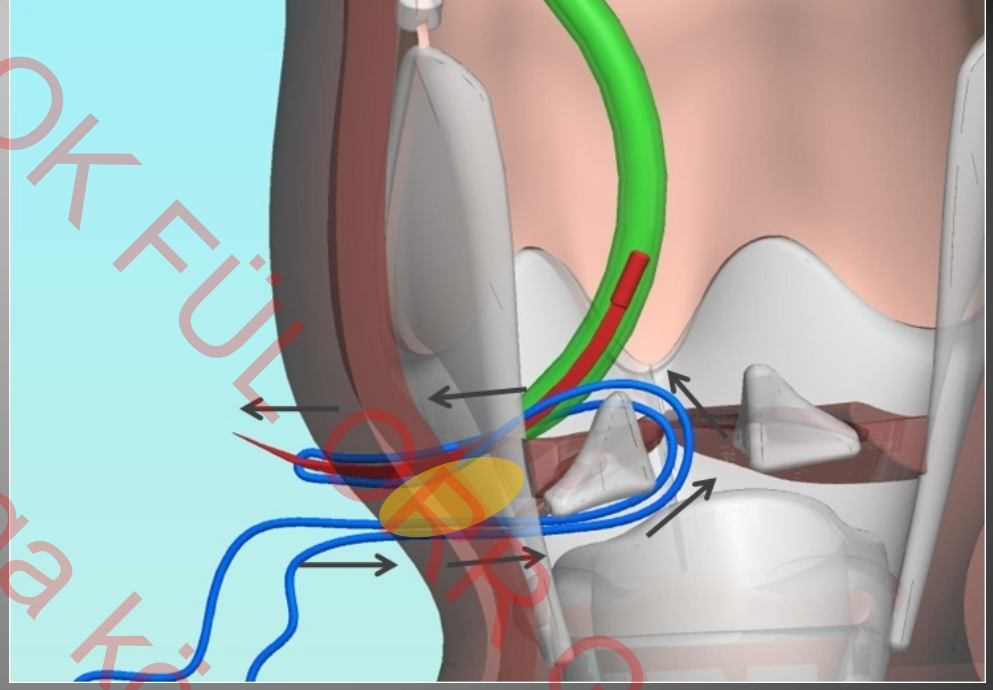

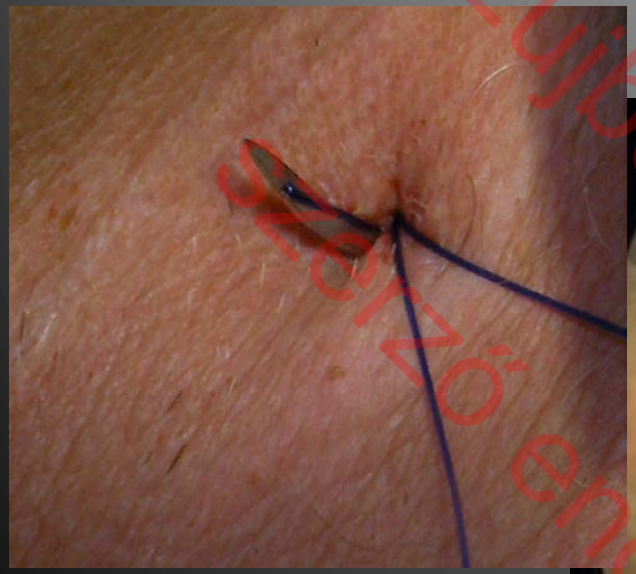

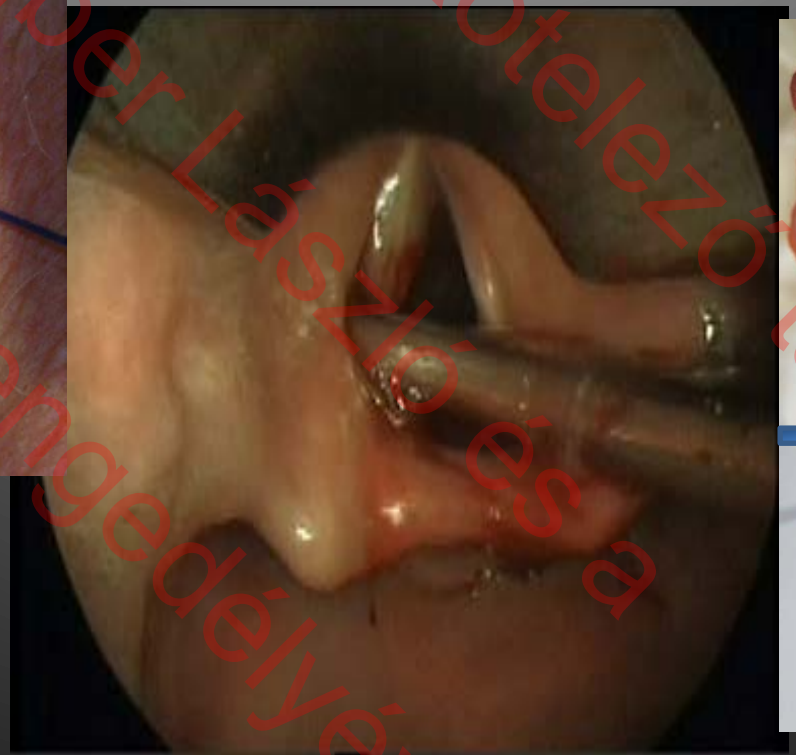

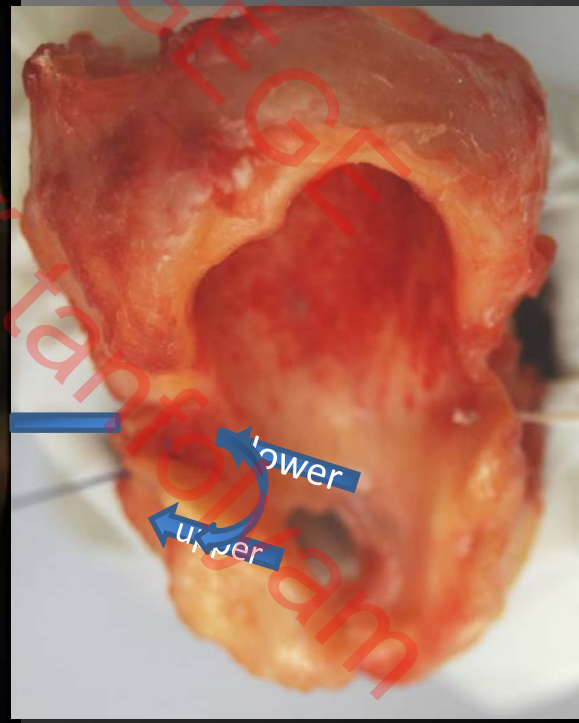

013 szakvizsga kötelező tanfolyam
AOK FÜL OPR GEGE
Lujber László és a szerző engedélyé

…and the thread is cut from

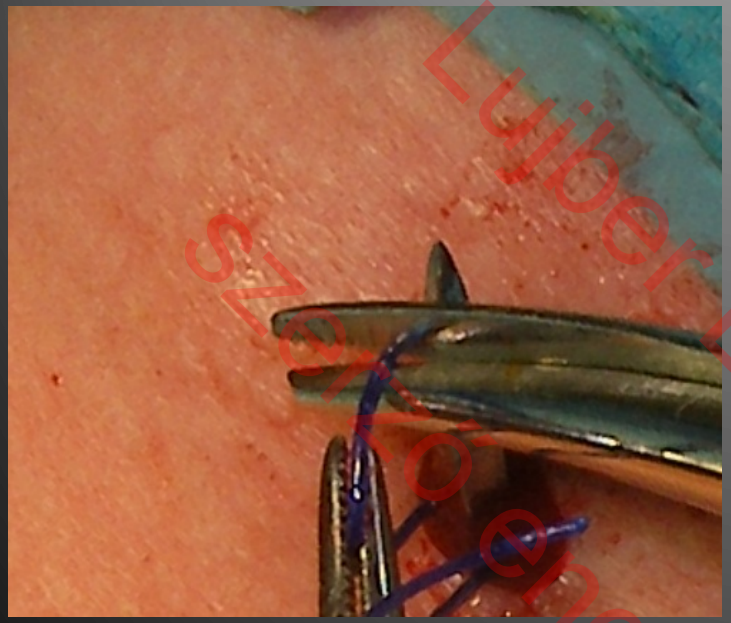

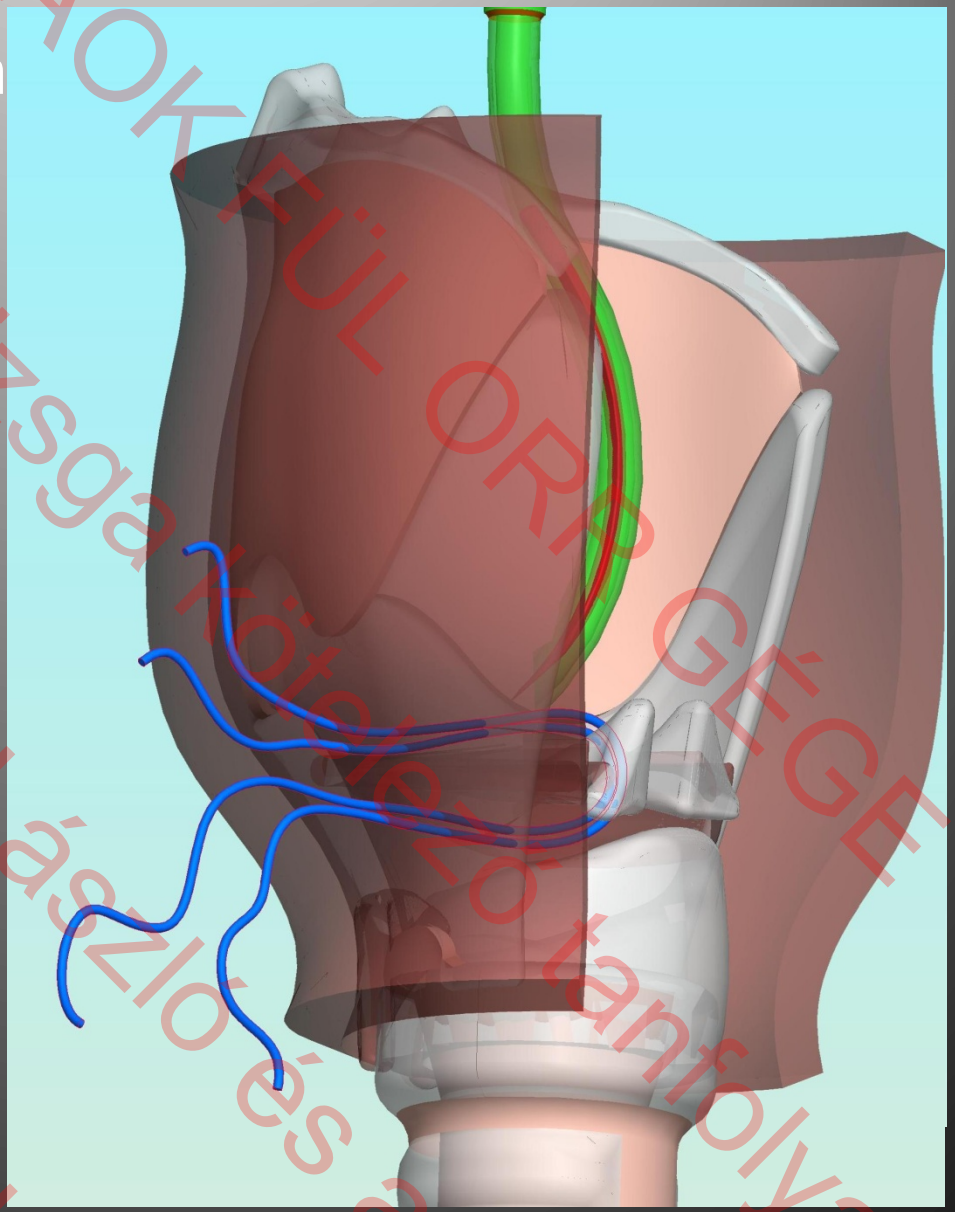

ÁOK FÜL ORR GÉGÉ
013 szakvizsga kötelező tanfolyam
Lujber László és a
szerző engedélyé

The corresponding ends are knotted above the sternohyoid muscle.

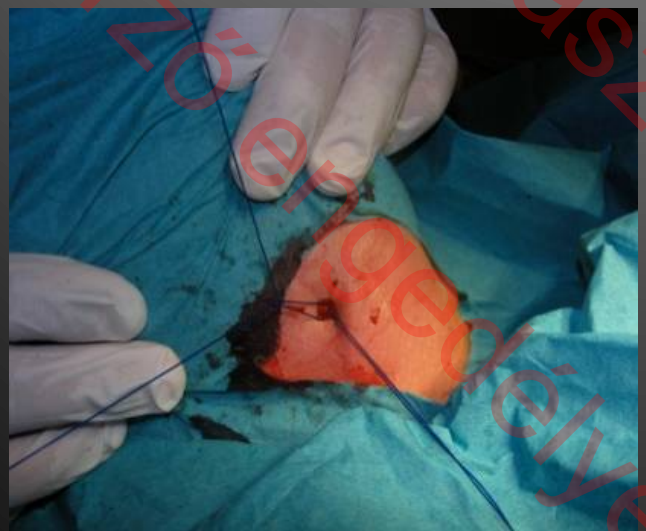

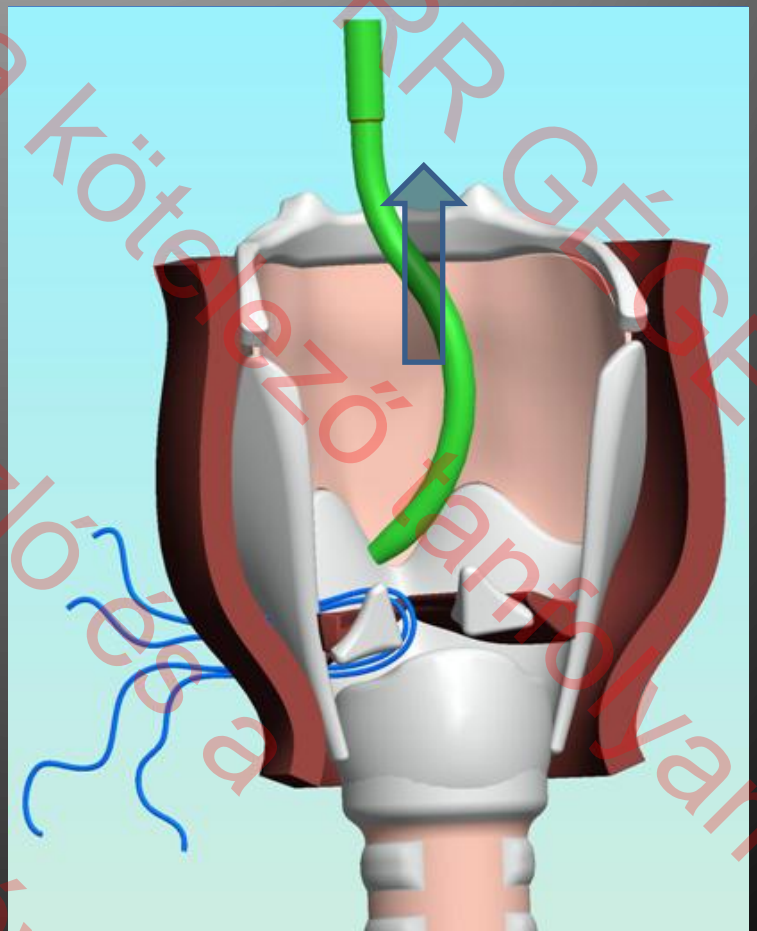

AOK FÜL ORR GÉGE
013 szakvizsga kötelező tanfolyam
Lujber László és a
szerző engedélyé

This simple procedure enables the endoscopic creation of *two* ‘fixating loops’ in one step at suitable laryngeal locations; providing maximal physiological abduction of the arytenoid cartilage.

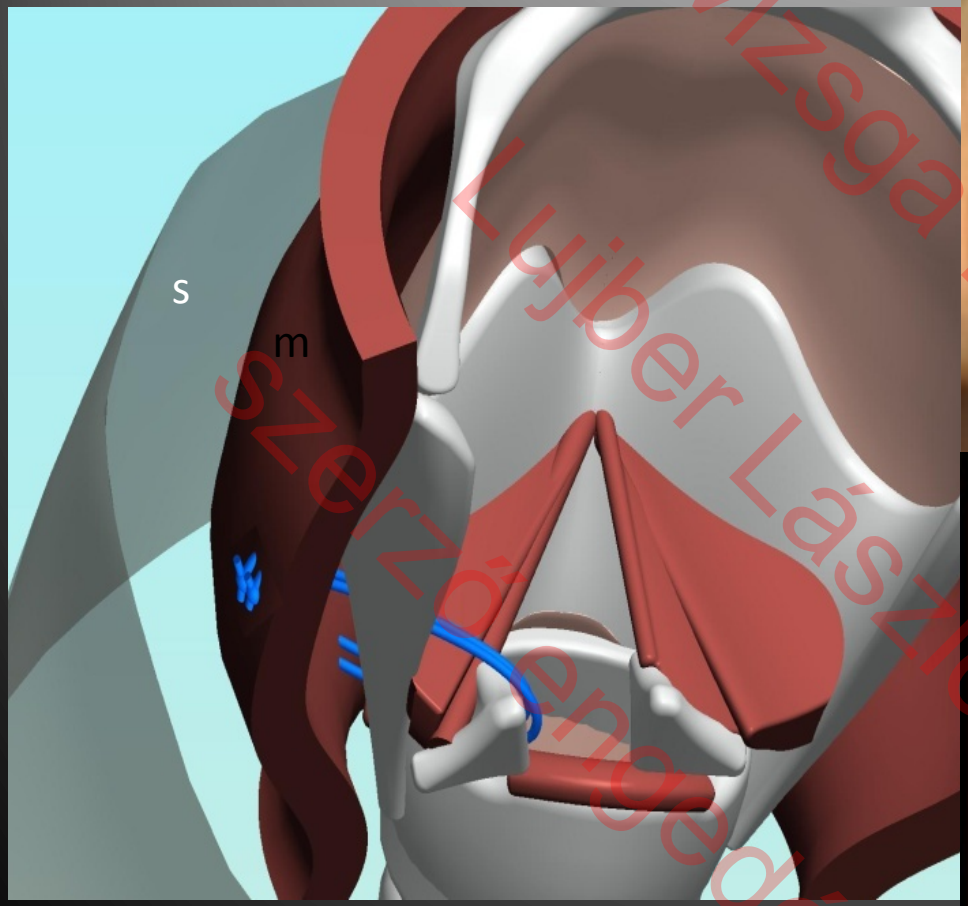





013 szakvizsga kötelező tanfolyam
AOK FÜL ORR GÉGE
Lujber László és a szerzőengedélyé

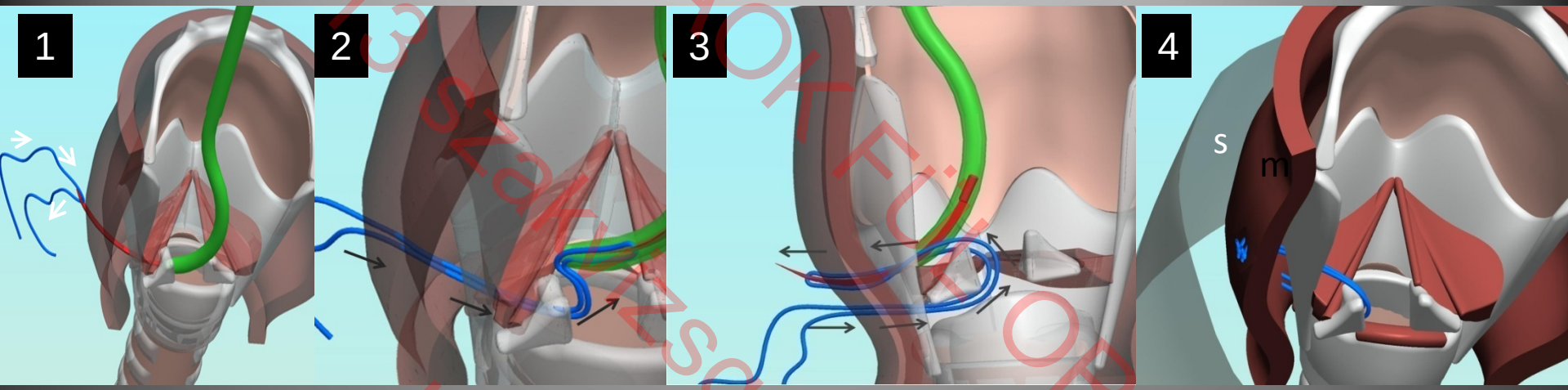



013 szakvizsga kötelező tanfolyam
AOK FÜDORR GÉGE
Lujber László és a
szerző engedélyé

38 year-old woman



013 szakvizsga kötelező tanfolyam
AOK FÜL ORR GEGE
Hunyor László és a szerző engedélyé



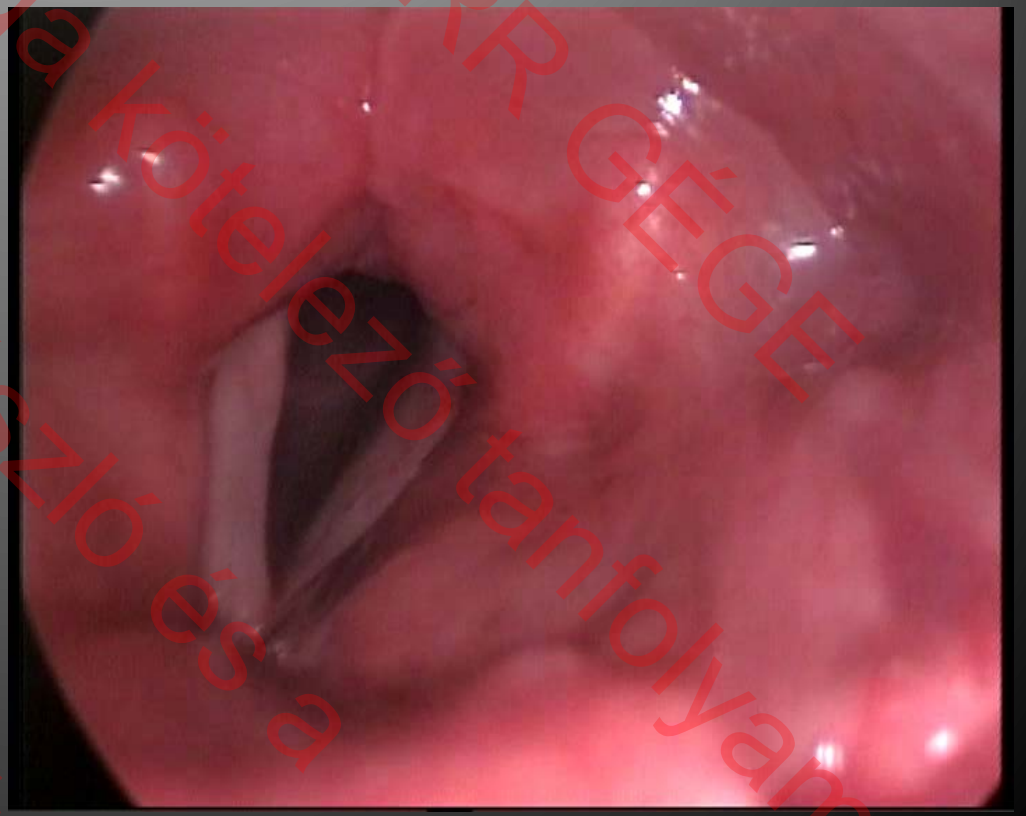

013 szakvizsga kötelező tanfolyam
AOK FÜL ORR GÉGE
Lujber László és a
szerző engedélyé

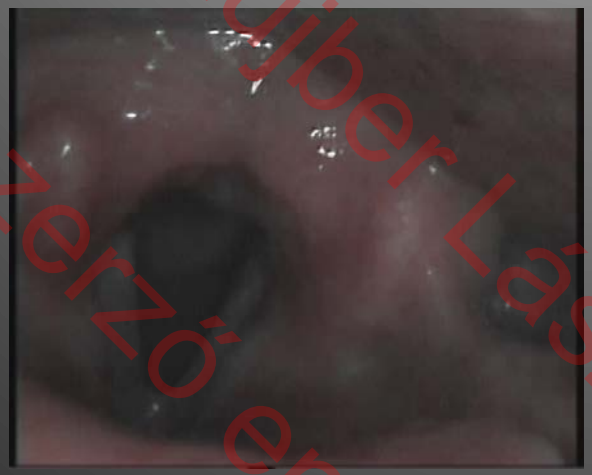



ÁOK FÜL ORR GÉGÉ
013 szakvizsga kötelező tanfolyam
Lujber László és a
szerző engedélyé

How the recovery can be detected?
Is any special device required?
(28-year-old woman)



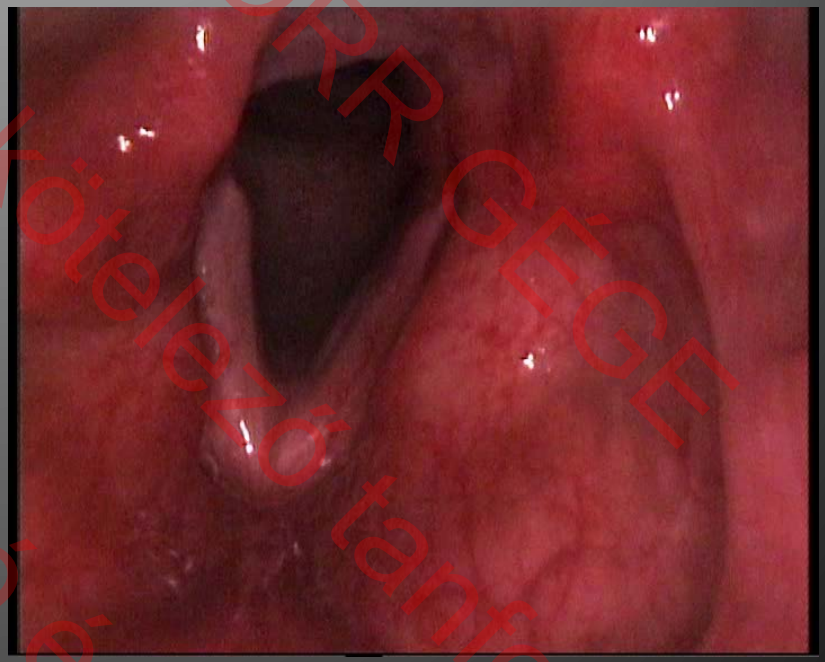

AOK FÜL ORR GÉGE
013 szakvizsga kötelező tanfolyam
Lujber László és a
szerző engedélyé



ÁOK FÜL ORR GÉGÉ
013 szakvizsga kötelező tanfolyam
Lujber László és a
szerző engedélyé



ÁOK FÜL ORR GÉGÉ
013 szakvizsga kötelező tanfolyam
Lujber László és a
szerző engedélyé



ÁOK FÜL ORR GÉGÉ
013 szakvizsga kötelező tanfolyam
Lujber László és a
szerző engedélyé

How can the sutures be removed?



013 szakvizsga kötelező tanfolyam
AOK FÜL ORR GÉGE
Hujber László és a
szerző engedélyé

Long standig paralyses with more-or-less immobile cricoarytenoideal joints?

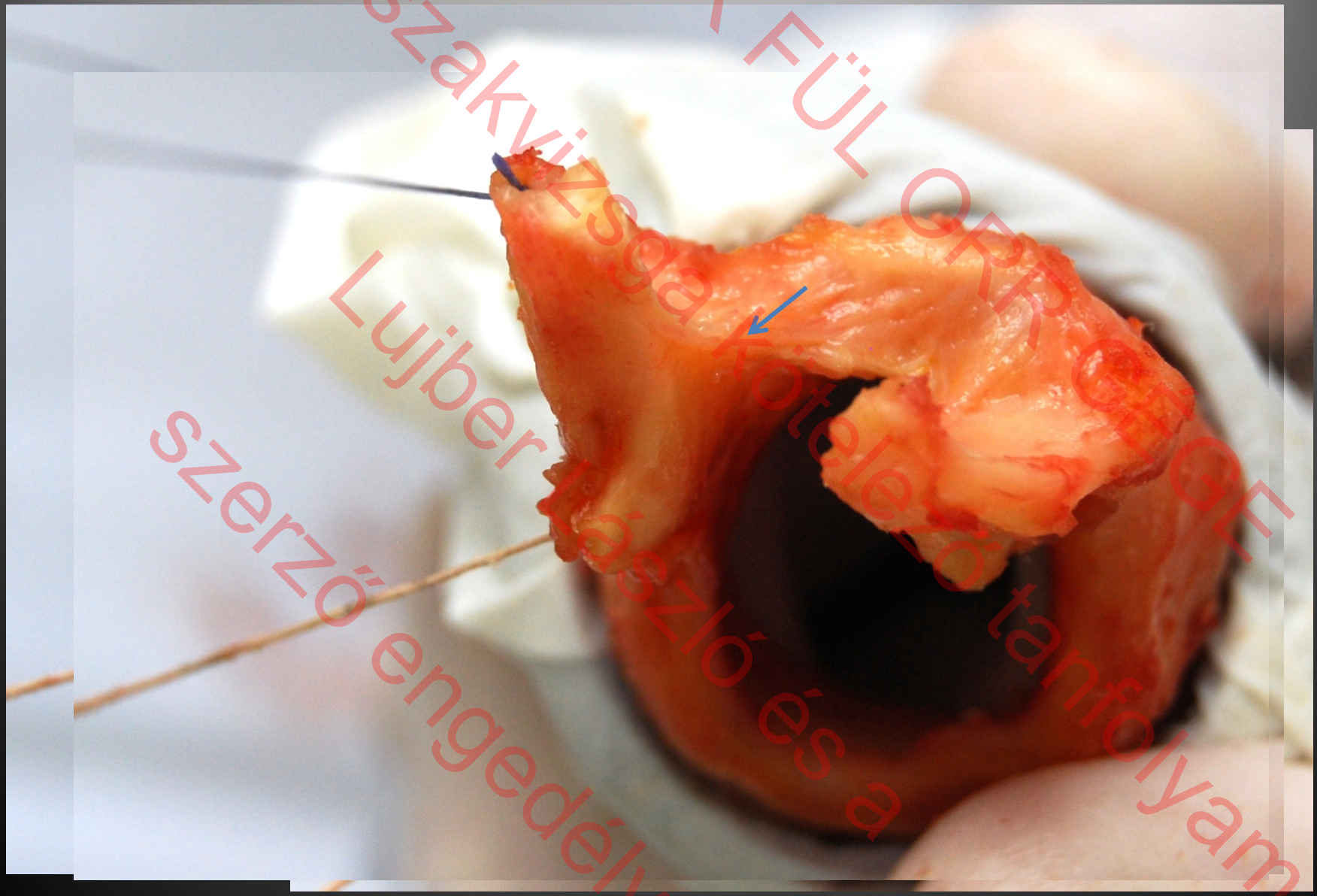

Lujber László és a szerző engedélyével

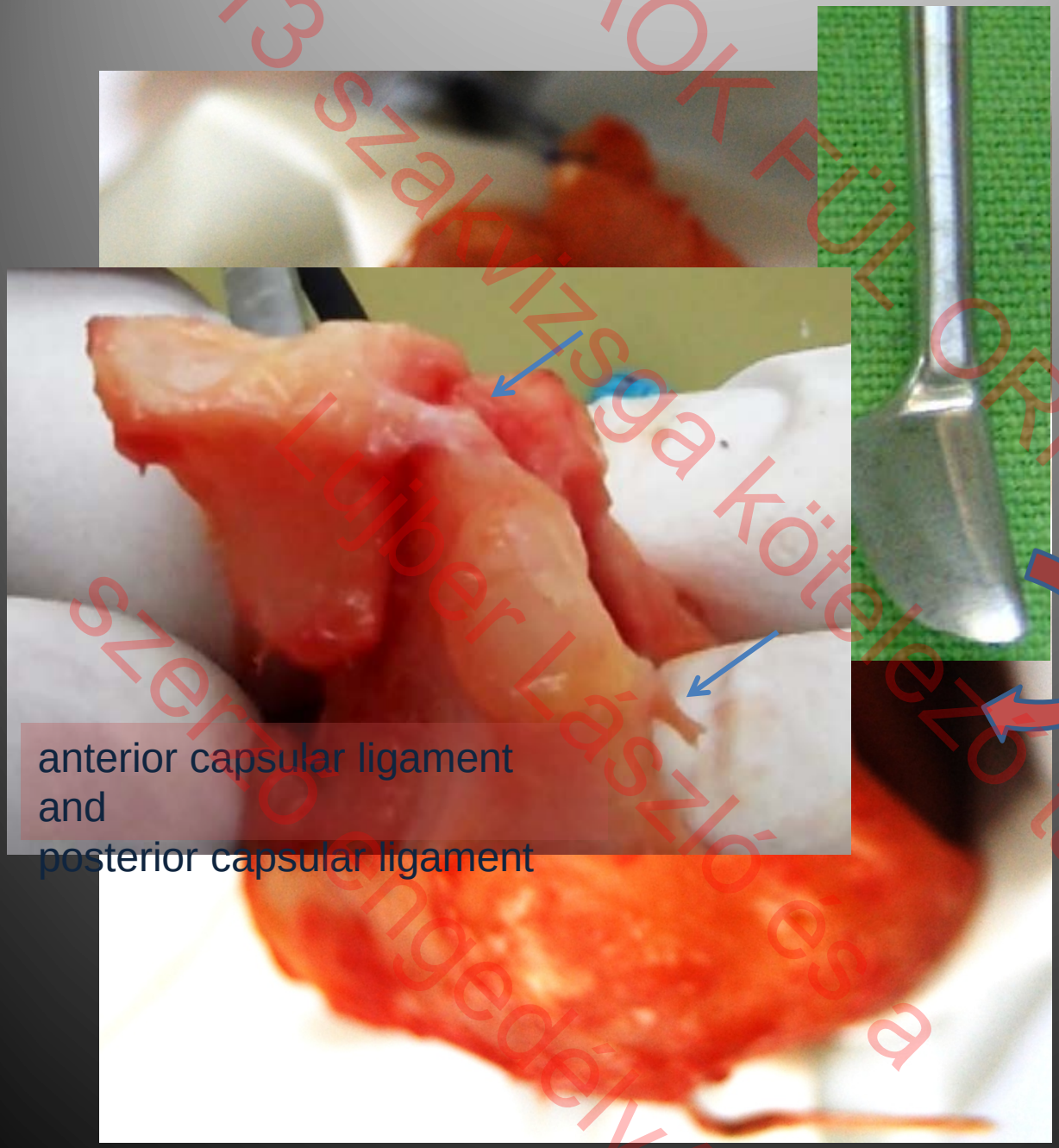

SOTE ÁOK Fül-Orr-Gégegyógyászati Klinika
2013 szakvizsga kötelező tanfolyam
Lőrincz László és a szerző engedélyével



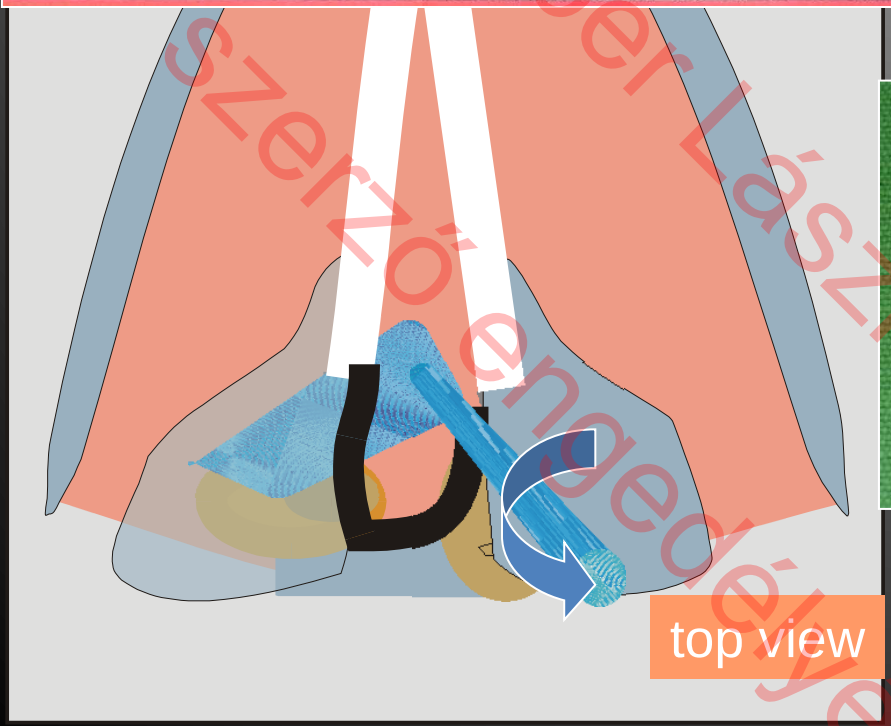



AOK FÜL ORR GEGE
013 szakvizsga kötelező tanfolyam
Lujber László és a
szerző engedélyé



Spontaneous breathing +TIVA
58 year-old woman

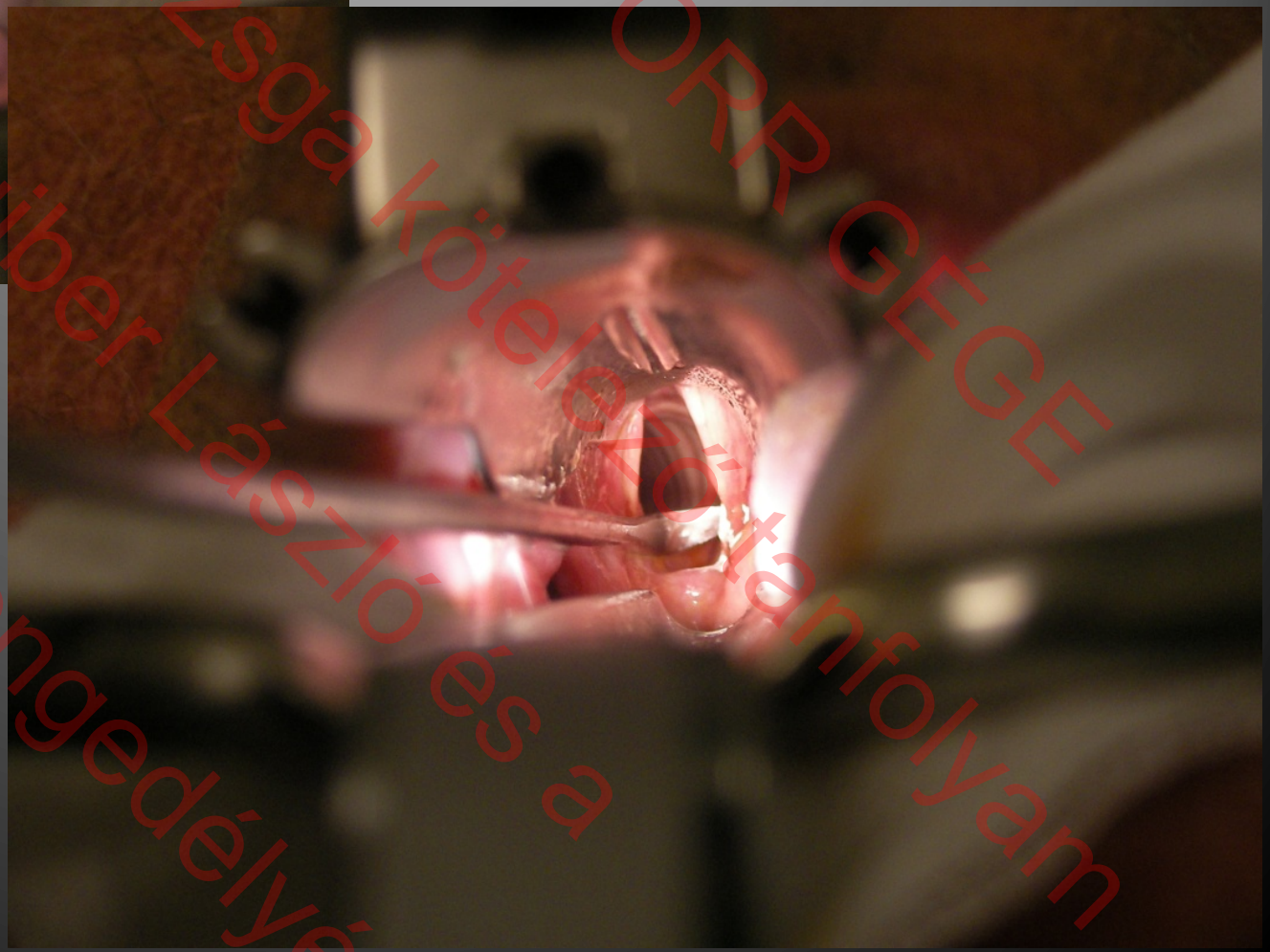

013 szakvizsga kötelező tanfolyam
szerző engedélyé
ÁOK FÜL ORR GÉGE
Lujber László és a





ÁOK FÜL ORR GÉGE
013 szakvizsga kötelező tanfolyam
ber László és a
szerző engedélyé

Ankylosis?





Dissection of the interarytenoid scar by CO_2 laser

32-year-old canulated patient with
high grade porsterior glottic stenosis (Type IV)

013 szakvizsga kötelező tanfolyam
AOK FÜL ORR GÉGE
Lujber László és a
szerző engedélyé





013 szakvizsgá kötelező tanfolyam
ÁOK FÜL ORR GÉGÉ
Lujber László és a
szerző engedélyé

Bilateral endoscopic lateropexy by ETGI



2013 szakvizsga kötelező tanfolyam
Lujber László és a
szerző engedélyével

Preoperative picture





2 years after the suture removal

013 szakvizsga kötelező tanfolyam
AOK FÜL ORR GÉGE
Lujber László és a
szerző engedélyé

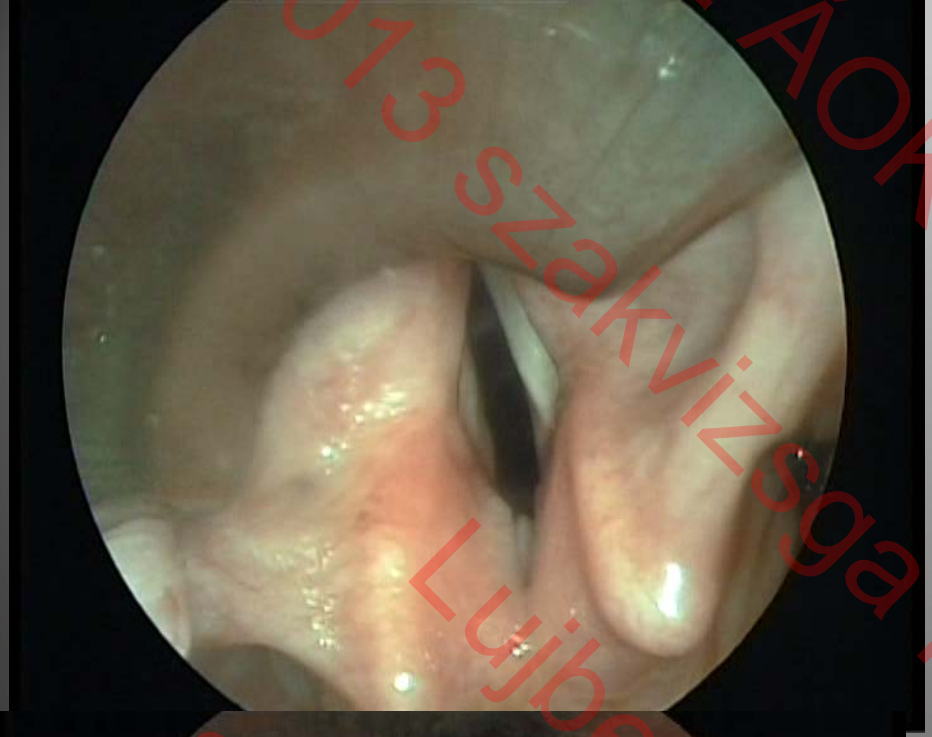
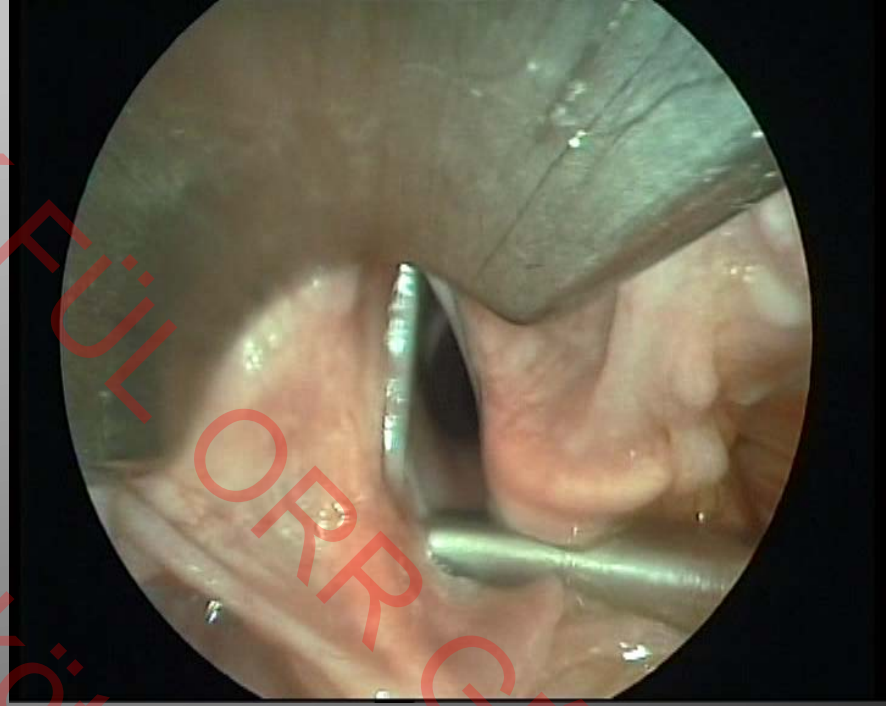
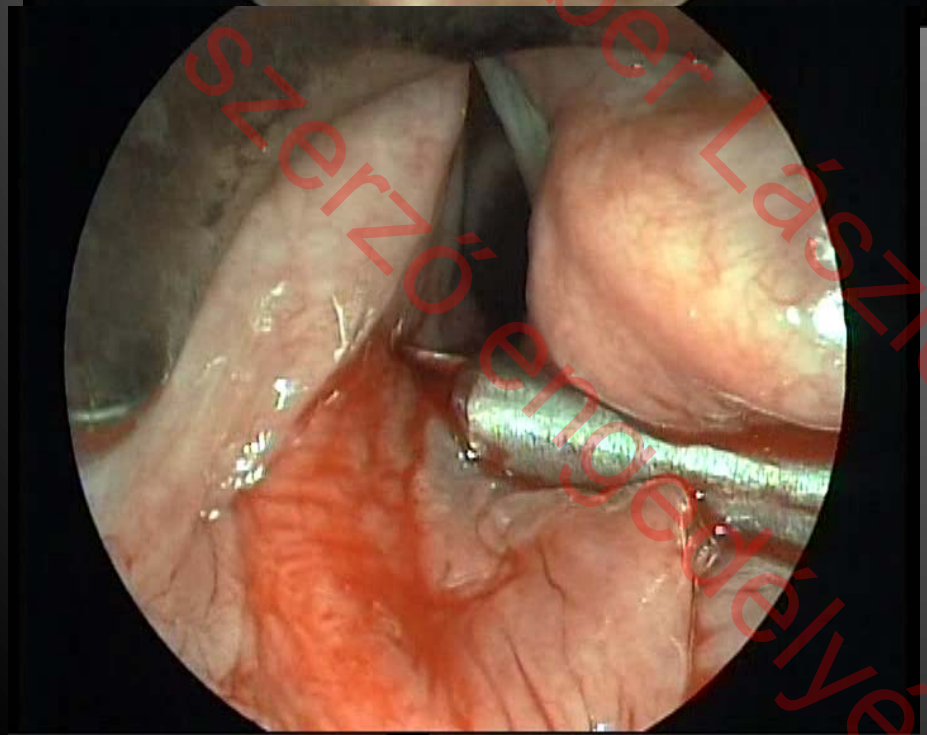
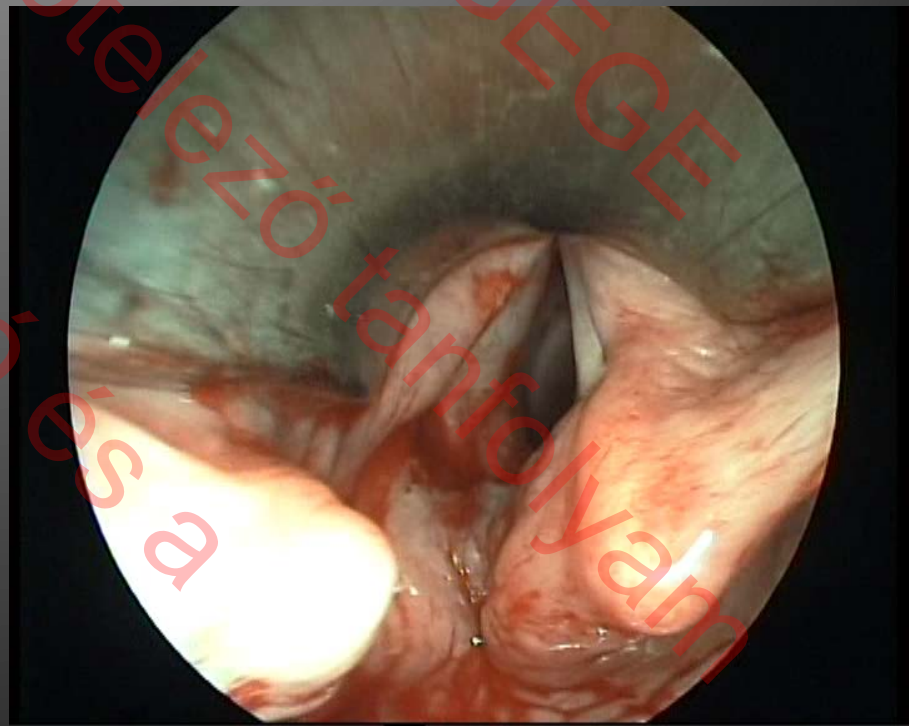
AOK FÜL ORR CÉGE
013 szakvizsga kötelező tanfolyam
Lujber László és a
szerző engedélyé



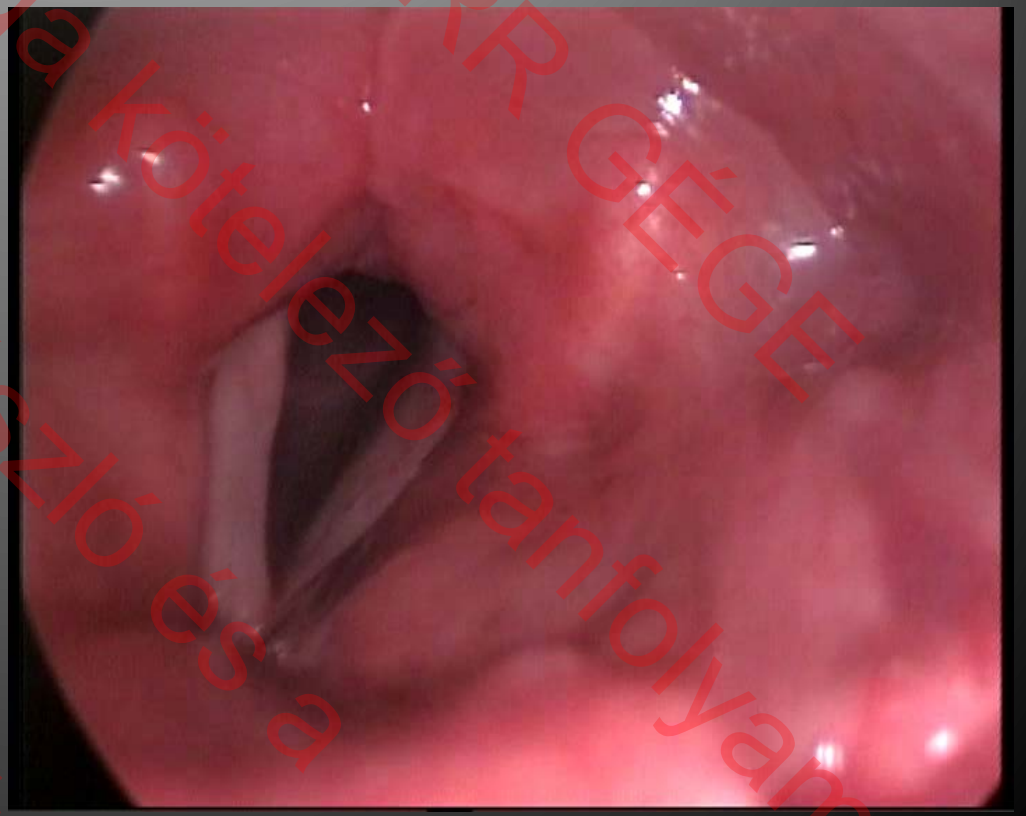

AOK FÜL ORR GÉGE
013 szakvizsga kötelező tanfolyam
Lujber László és a
szerző engedélyé



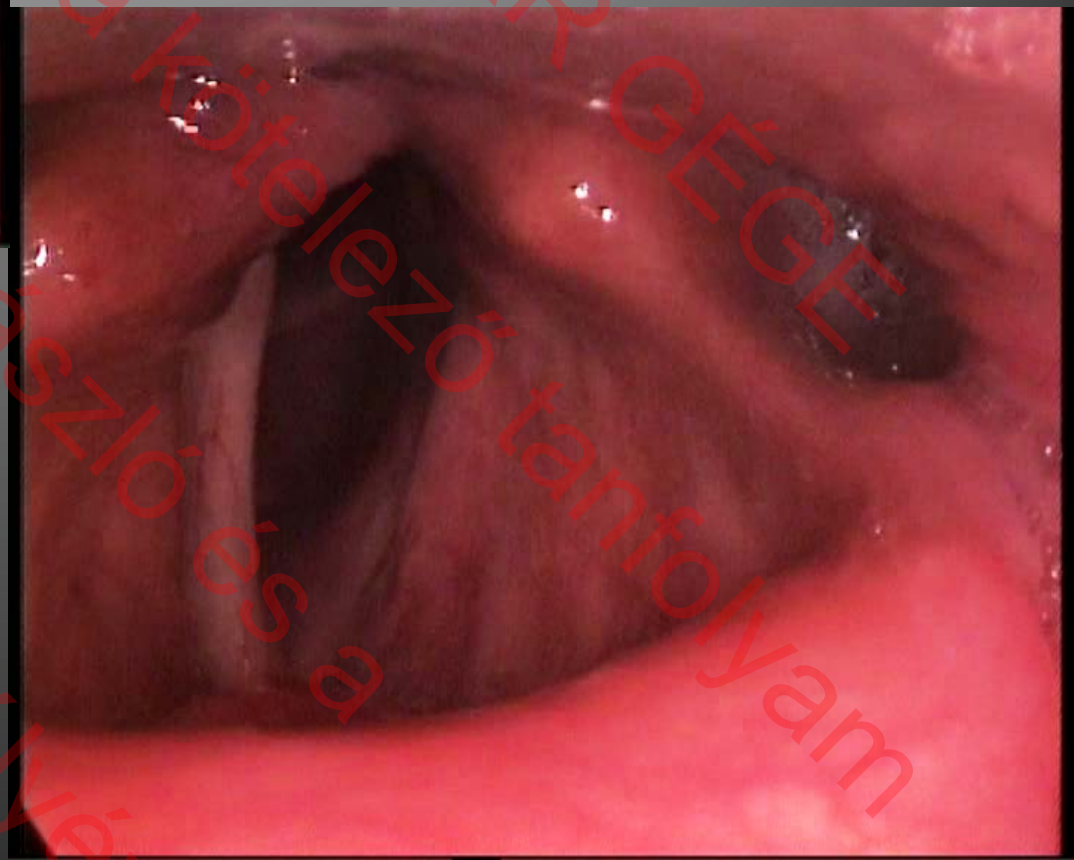

013 szakvizsga kötelező tanfolyam
AOK FÜL ORR GÉGE
Lujber László és a
szerző engedélyé

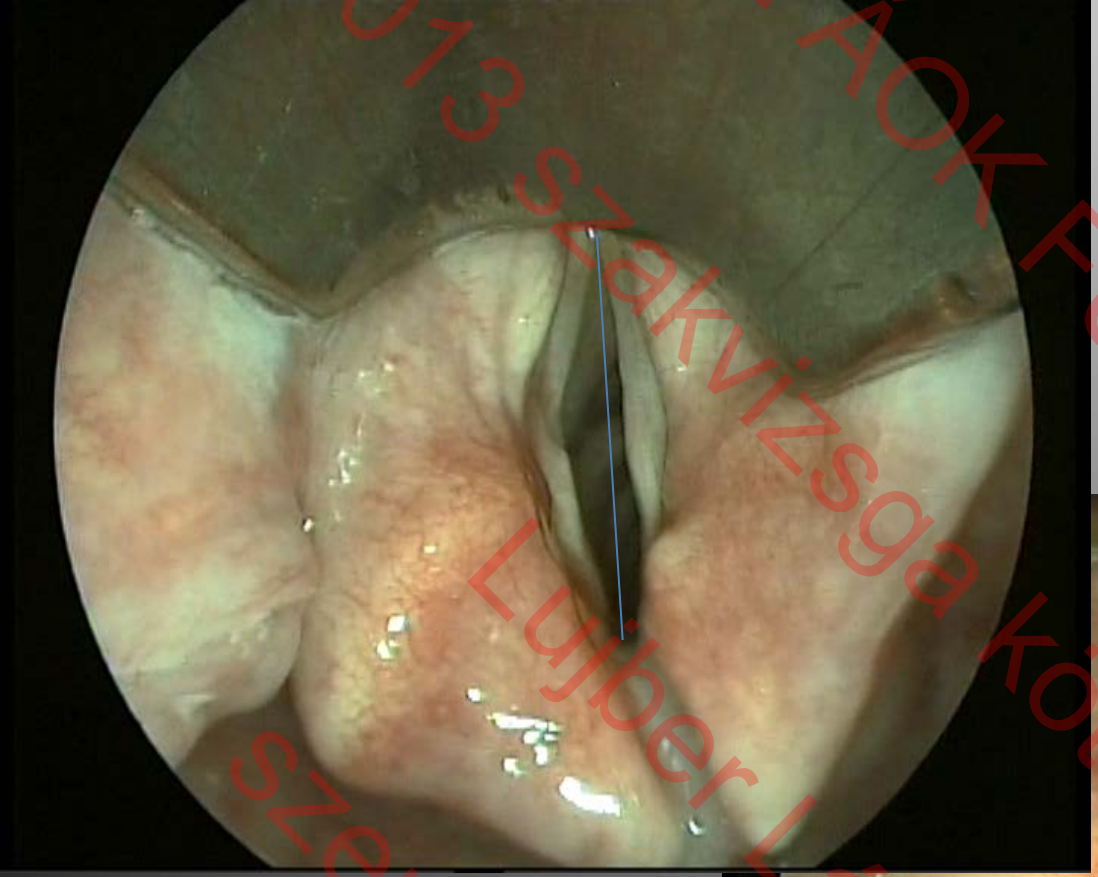

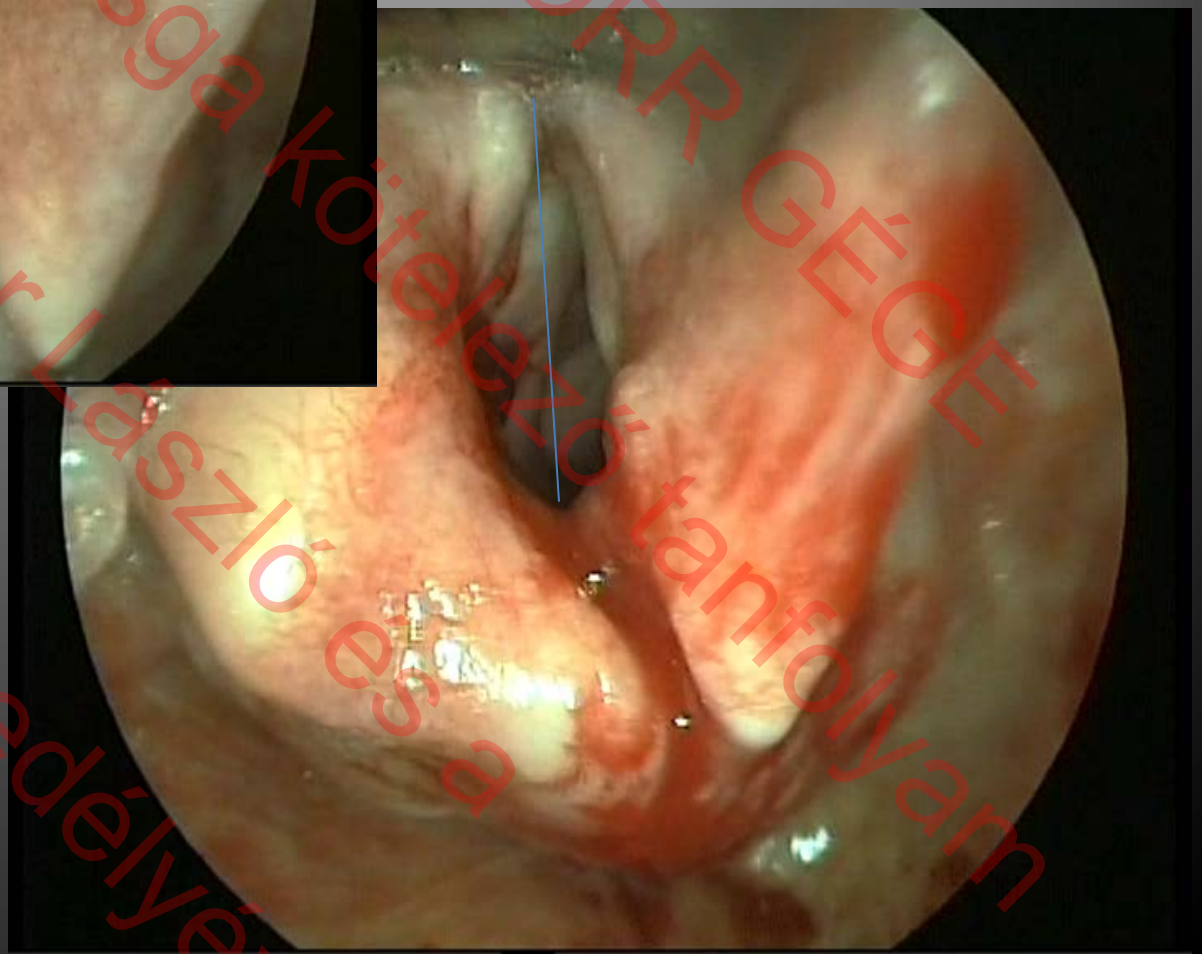

AOK FÜL ORR GÉGÉ
013 szakvizsga kötelező tanfolyam
Lujber László és a
szerző engedélyé





© 2013 szakvizsga kötelező tanfolyam
FÜL ORR GÉGE
Lujber László és a
szerző engedélyével


AOK FÜL ORR GÉGÉ
013 szakvizsga kötelező tanfolyam
Lujber László és a
szerző engedélyé

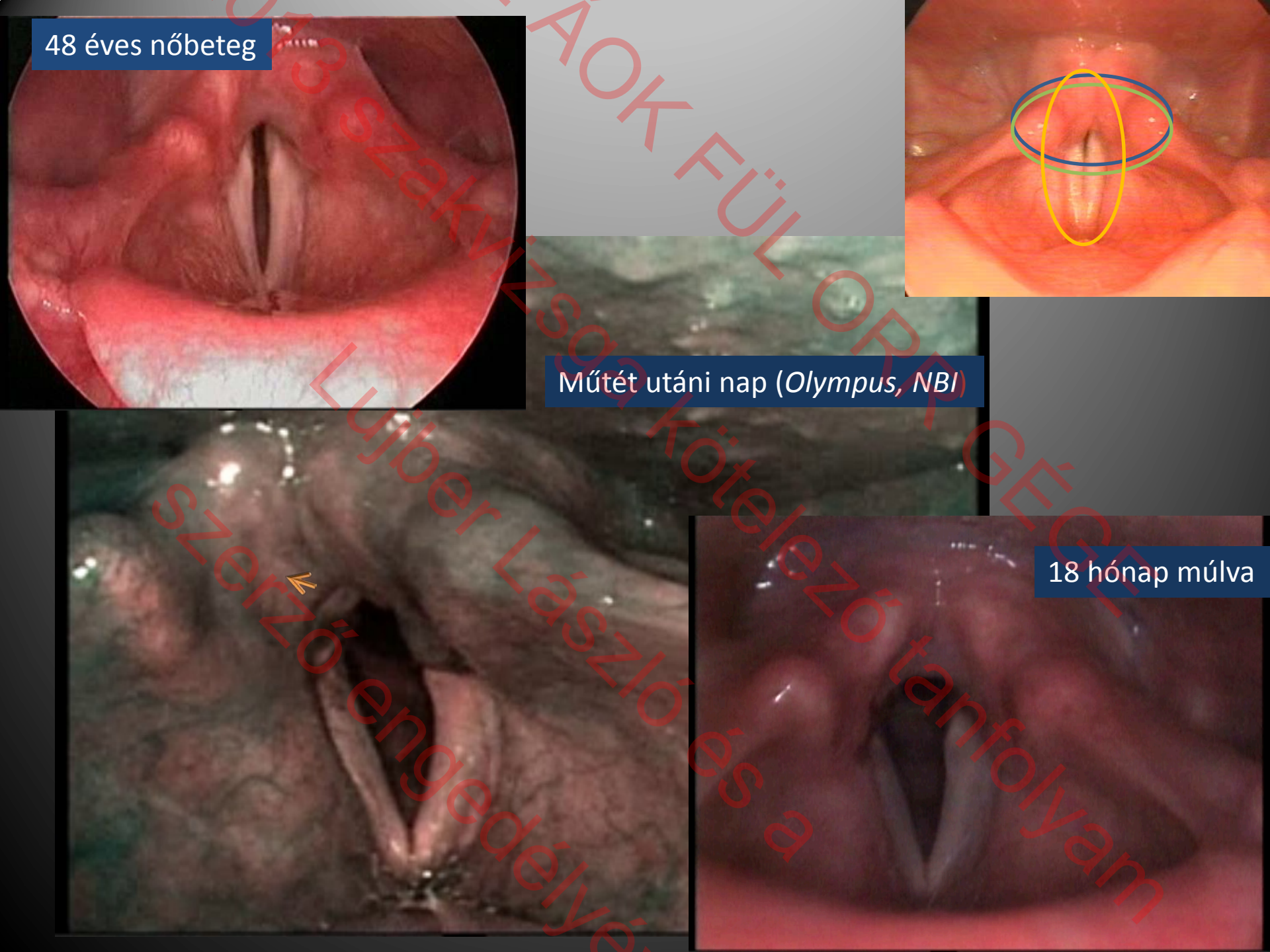
48 éves nőbeteg
Műtét utáni nap (*Olympus, NBI*)
18 hónap múlva

013 szakvizsga kötelező tanfolyam
ÁOK FÜL ORR GÉGE
Lujber László és a
szerző engedélyé

14. hónap: kétoldali regeneráció





2013 szakvizsga kötelező tanfolyam
Lujber László és a szerző engedélyével

Végleges bénulás?

Anatómiai struktúrák megkímélése:

DINAMIKUS HANGRÉSTÁGÍTÁS

aktív addukció lehetősége, ép fonációs felszínek

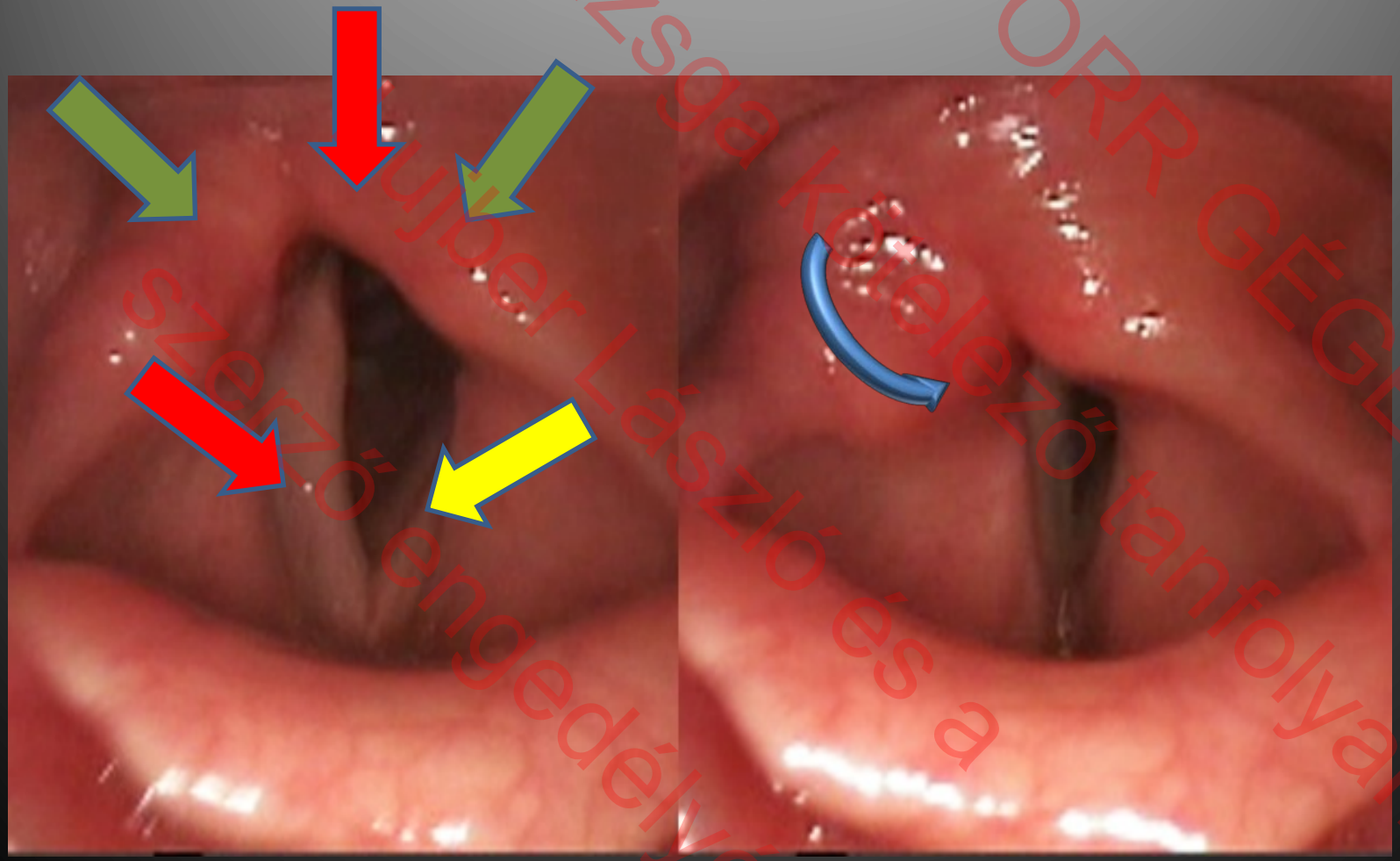

2018 szakvizsga kötelező tanfolyam
AOK FÜL ORR GÉGE
Hujber László és a szerző engedélyé

Gyakorlati előnyök:
3; Jó légzés és jó hang


belégzés

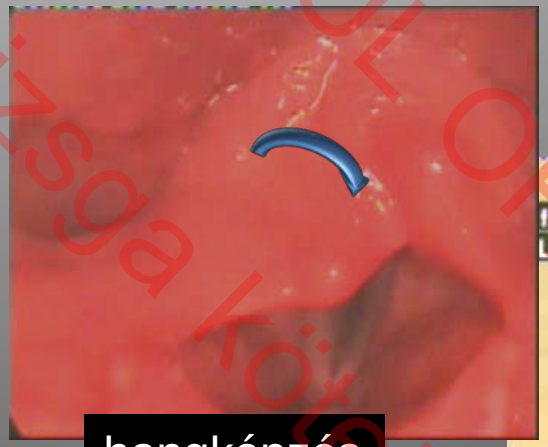
hangképzés

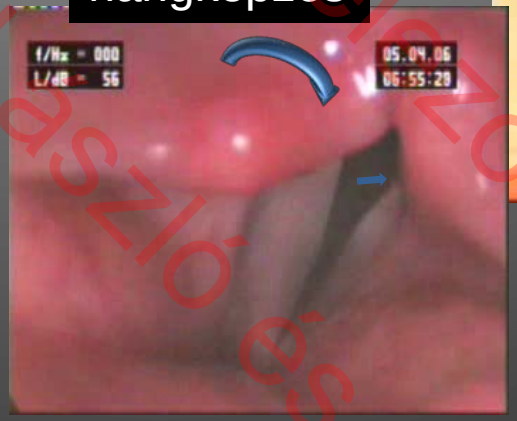



013 szakvizsga kötelező tanfolyam
Lujber László és a
szerző engedélyé
ACK FÜL ORR GÉGE



AOK FÜL ORR GÉGE
Lujber László és a
szerző engedélyé
013 szakvizsga kötelező tanfolyam

Az alkalmalmazás korlátai:

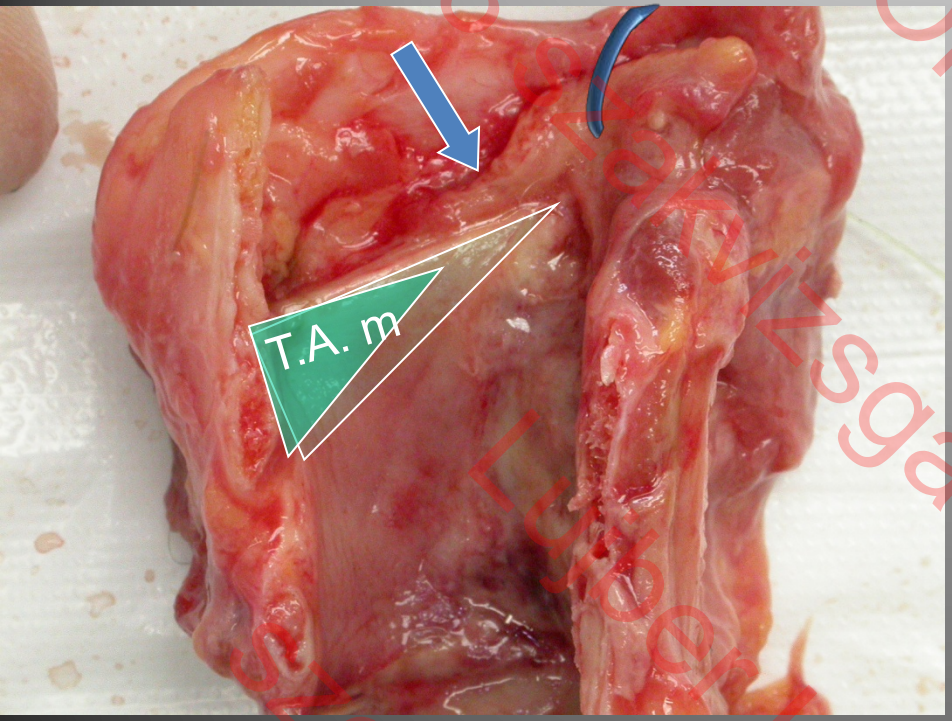

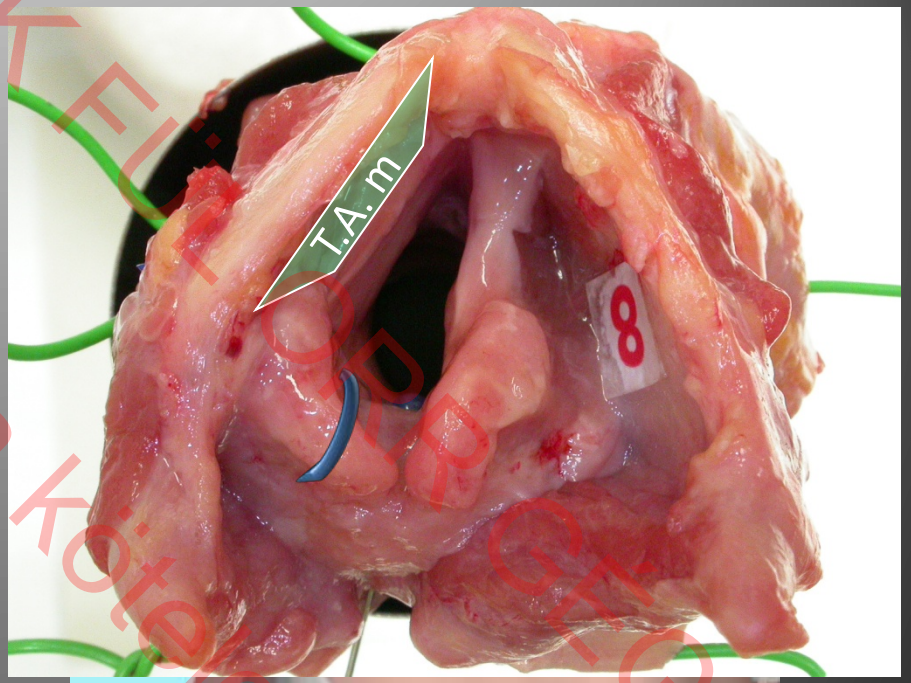

- **izülei rögzültség**
- **merev hangszalagok**

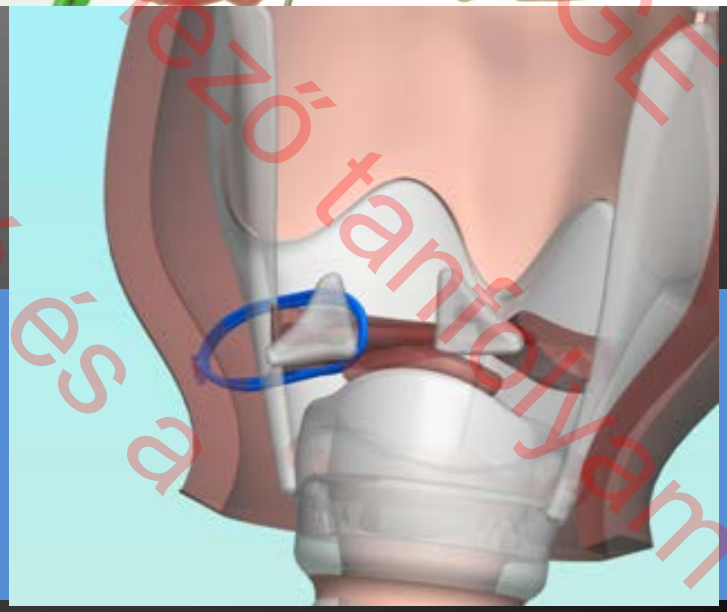

- N=34
- Fertőzött tumor felszín (1 légcsőmetszés)
-Immunszupresszió (1 átmeneti légcsőmetszés)
- Fennálló légúti fertőzés

2018 szakvizsga kötelező tanfolyam
AOK FLIPPER GÉGE
Lyber László és a szerző engedélyé

Spirometric results: n=32



Peak Inspiratory Flow(l/s) :

	Preoperative	Postop. day	12th month
Mean	1.52	2.43	2.68
Min./max.	0.5/2.12	0.78/3.62	1.75/4.0
SD	±0.41	±0.72	±0.78

+60%

very good | good | acceptable | bad

AOK FÜL ORR GÉGE
013 szakvizsga kötelező tanfolyan
Lujber László és a
szerző engedélyé

Phoniatric result at the 12th month

The voice assessment was performed according to the guideline elaborated by the Committee on Phoniatrics of the European Laryngological Society *Eur Arch Otorhinolaryngol* **2001**; 258(2):77-82.

Aerodinamics	**Acoustics**				**Perception 0-3**			**VHI**
MPT (sec)	Pitch (Hz)	HNR (dB)	Jitt %	Shim %	G	R	B	

Videostorboscopic analysis : 0 no deviance, 100 severe deviance

Closure	Regularity	Quality of mucosal wave	Symmetry	Supraglottic Activity

013 szakvizsga kötelező tanfolyam
AOK FÜL ORR GÉGE
Lujbe, László és a
szerző engedélyé

Complex assasement

- (Dysphonia Severity Index)

DSI = 0.13 x MPT + 0.0053 x F(0)-High - 0.26 x I-Low - 1.18 x Jitter (%) + 12.4.

5 good; -5 bad;

FriedrichDysphonia Index (FDI)

0 good, 1 milde-, 2 moderate-, 3 severe deviance

Values of subscales	Hoarseness G value from GRB scale	Frequency range In semitones	Dynamic Range Decibel	Max. Phon. Time sec	Impairment of communication VHI
0	G0	>24	>45	>15	<15
1	G1	24-18	45-35	15-11	15-24
2	G2	17-12	35-25	10-7	25-50
3	G3	<12	<25	<7	>50

013 szakvizsga hotelező tanfolyam AOK FÜL ORR GÉGE
Lujber László és a szerzo engedélyé

Study Group :2004-2008

- 32 bilateral vocal cord paralyses

  (28 female (87.5%) and 4 males (12.5%), with a mean age of 49.35 years (range 24-82 years)
- Etiology: complication of strumectomy

AOK FÜL ORR GEGE
013 szakvizsga kötelező tanfolyam
Lujber László és a
szerző engedélyé

Phoniatric result

(depends from the clinical outcome of the paralysis)

ÁOK FÜL ORR GÉGÉ
013 szakvizsga kötelező tanfolyam
Lőrincz László és a
szerző engedélyé

I: Patients with bilateral vocal fold recovery,

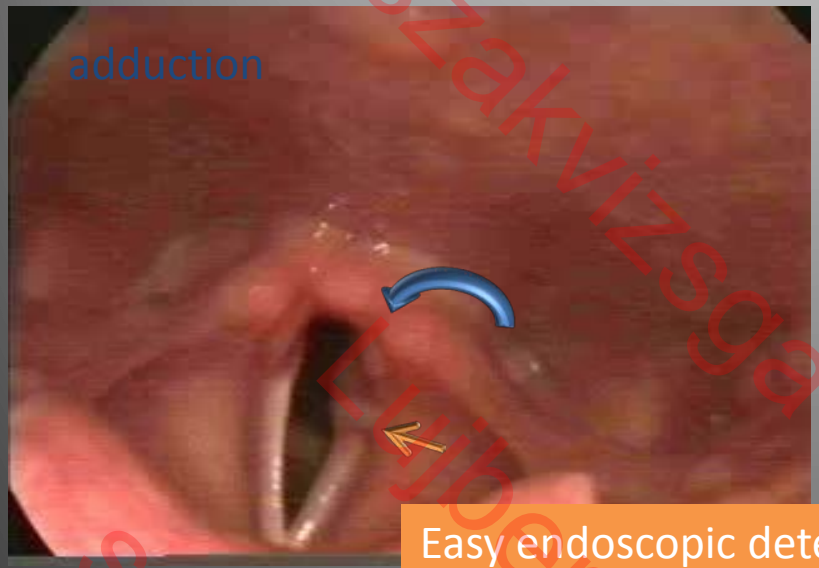

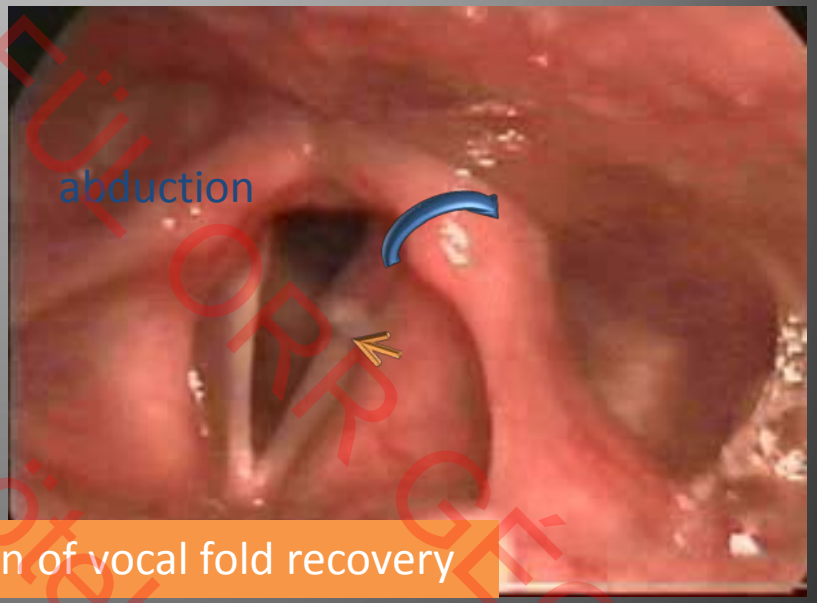

Easy endoscopic detection of vocal fold recovery

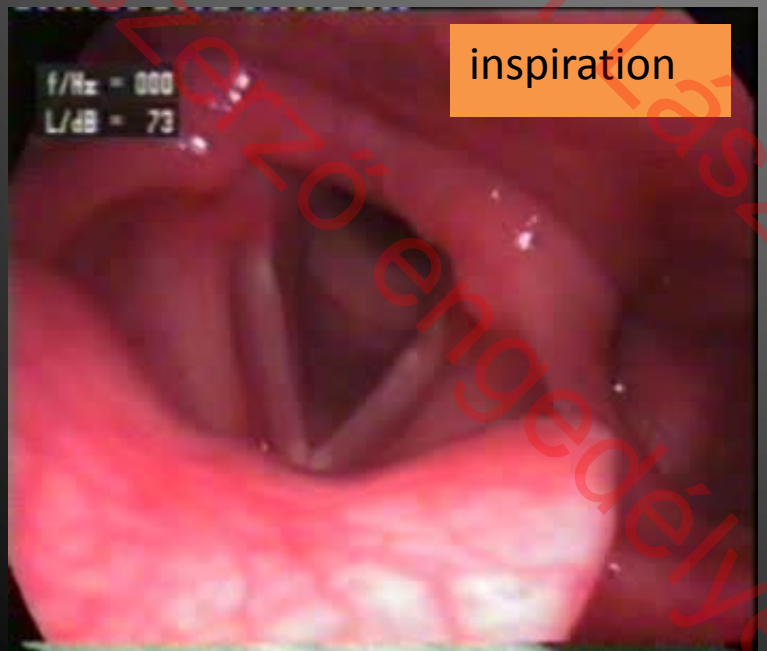



after fixating was ceased

013 szakvizsga kötelező tanfolyam
Lajber László és a
szerző engedélyé
ÁOK FÜL ORR GÉGE

n:7/32; fixating sutures were removed



Jitt 0.25%
Shimm 0.22 dB
HNR 25.2 dB
MPT 16.3 s



2013 szakvizsga kötelező tanfolyam
Lujber László és a
szerző engedélyével

I: patients **with bilateral vocal cord recovery**

(n=7/32 ; 6 females and 1 male)

very good | good | acceptable | bad

	Aerodinamics	Acoustics				Perception 0-3			VHI
	MPT (sec)	Pitch (Hz)	HNR (dB)	Jitt %	Shim %	G	R	B	
Mean	18,16	252,20	27,62	0,24	0,51	0,71	0,43	0,14	3,67
SD (±)	7,62	86,11	3,96	0,11	0,47	0,45	0,49	0,35	3,86

MPT= maximum phonation time, HNR= harmonic to noise ratio, Jitt= Jitter, Shim= Shimmer,
G=grade, R= roughness, B= breathiness, from the GRB scale, VHI= voice handicap index SD = standard deviation

Videostorboscopic analysis : 0 no deviance, 100 severe deviance

	Closure	Regularity	Quality of mucosal wave	Symmetry	Supraglottic Activity
Mean	13,57	12,14	15,29	13,57	20,71
SD (±)	6,39	7,00	7,78	5,15	6,78

ÁOK FÜL ORR GÉGE
013 szakvizsga kötelező tanfolyam
Lujber László és a
szentő engedélyé

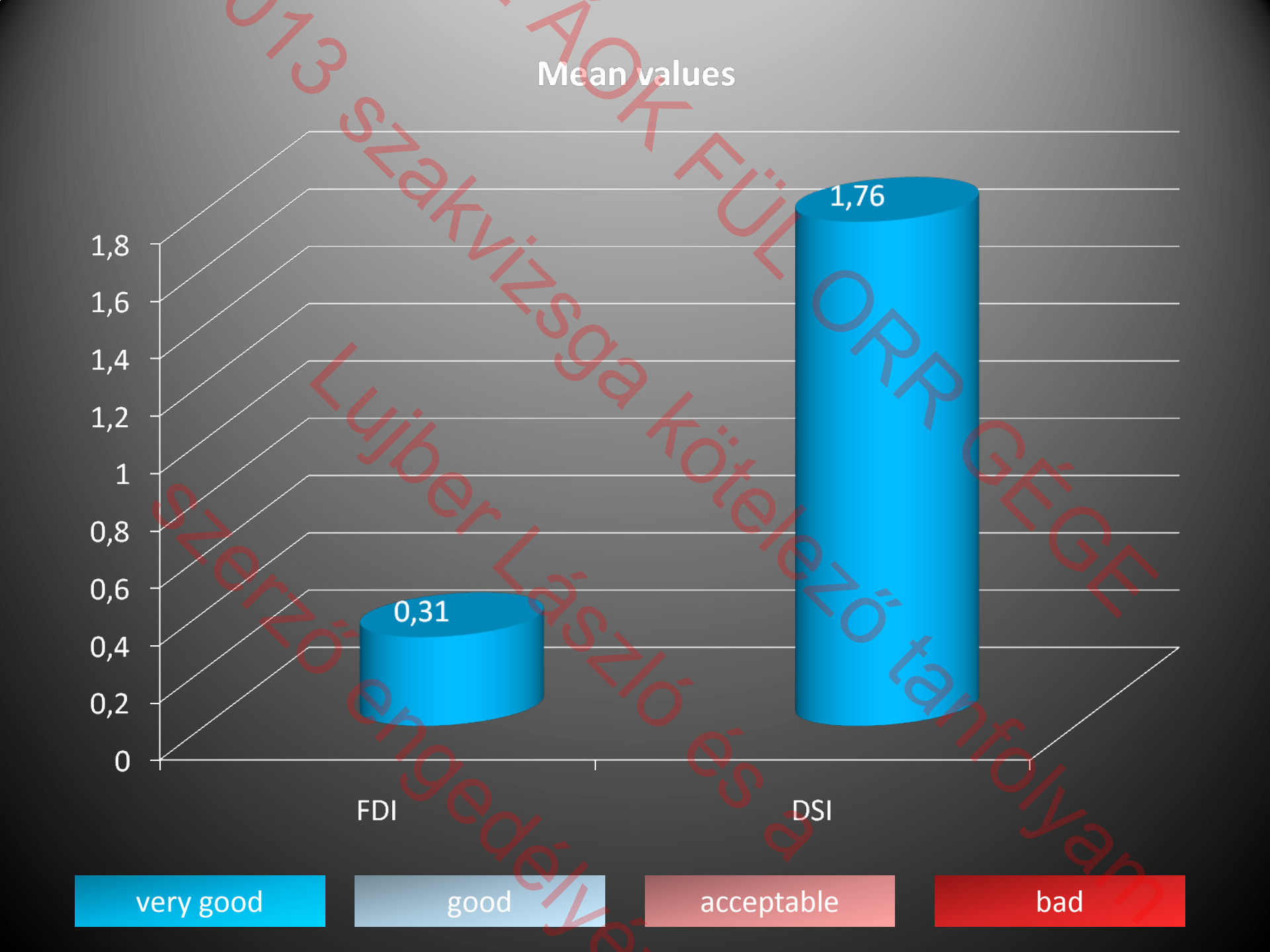

013 szakvizsga kötelező tanfolyam
Lujber László és a
szerző engedélyével
ÁOK FÜL ORR GÉGÉ

n=7

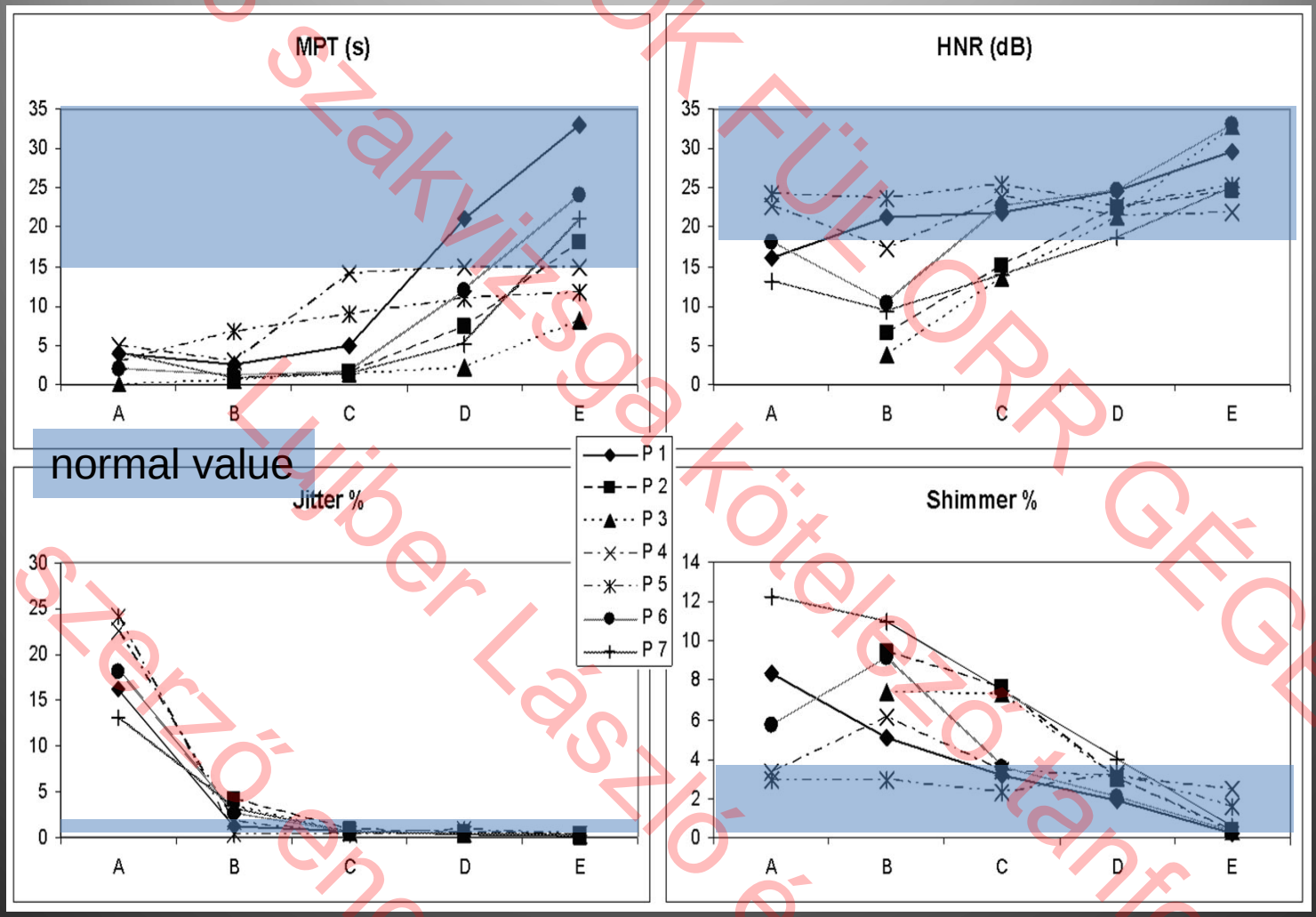

A: postop.; **B**: before the suture removal;
C: after the suture removal; **D**: 2-6 moths later

013 szakvizsga kötelező tanfolyam
AOK FÜL ORR GÉGE
Lujber László és a
szerző engedélyé

II Patients with unilateral vocal fold recovery; n=6/32

Postop. 3rd month



Inspiration after laterofixating suture removal

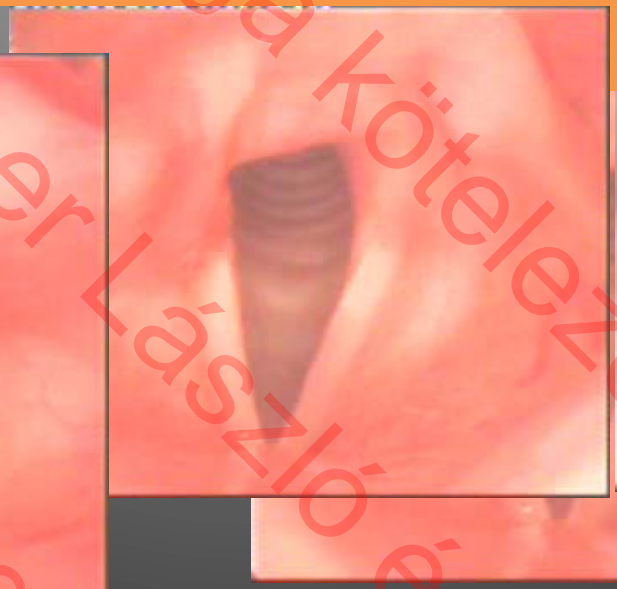

Phonation after laterofixating suture removal



FÜL-ORR-GÉGÉ szakvizsga kötelező tanfolyam Lujber László és a szerző engedélyével

N=6/32



Jitt 0.34%

Shimm 0.14 dB HNR

28.1 dB

MPT 13.2 s

ÁOK FÜL ORR GÉGÉ
013 szakvizsga kötelező tanfolyam
Lujber László és a
szerző engedélyé

-: patients with **unilateral vocal cord recovery**

(n=6/32 ; 6 females)

very good | good | acceptable | bad

	Aerodinamics	Acoustics				Perception 0-3			VHI
	MPT (sec)	Pitch (Hz)	HNR (dB)	Jitt %	Shim %	G	R	B	
Mean	7,53	222,29	22,78	1,13	5,08	1,00	1,17	0,33	25,17
SD (±)	3,26	75,41	4,52	0,97	4,67	0,58	0,37	0,47	8,27

MPT= maximum phonation time, HNR= harmonic to noise ratio, Jitt= Jitter, Shim= Shimmer,
G=grade, R= roughness, B= breathiness, from the GRB scale, VHI= voice handicap index SD = standard deviation

Videostorboscopic analysis : 0 no deviance, 100 severe deviance

	Closure	Regularity	Quality of mucosal wave	Symmetry	Supraglottic Activity
Mean	23,33	42,50	28,33	49,17	28,33
SD (±)	7,99	10,70	6,87	6,07	11,79

013 szakvizsga kötelező tanfolyam
AOK FÜL ORR GÉGE
Lujber László és a
szerző engedélyé



013 szakvizsga kötelező tanfolyam
ÁOK FÜL ORR GÉGE
Lujber László és a
szerző engedélyé

III: permanent BVCP patients, n=19/32

AOK FÜL ORR GÉGE
013 szakvizsga kötelező tanfolyam
Lujber László és a
szerző engedélyé

- III/1- dominantly ***adduction movement regeneration***; fixating sutures could not be removed

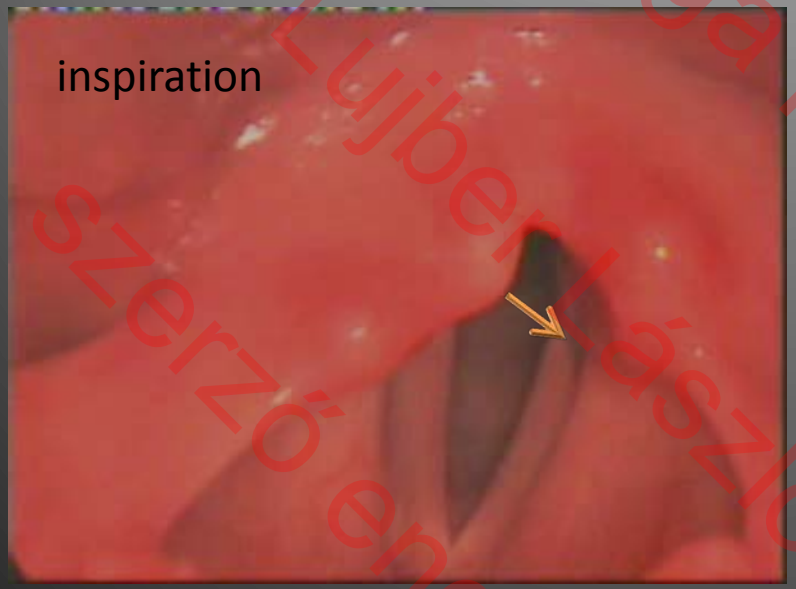

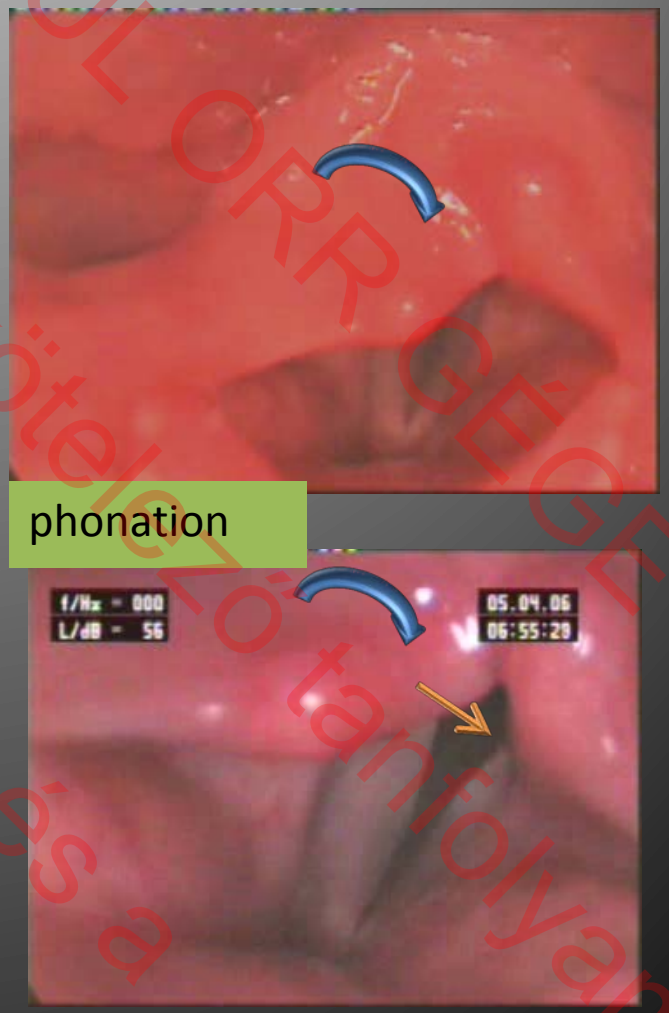

2013 szakvizsga kötelező tanfolyam
Lujber László és a szerző engedélyével

- 8/32 patients with partial vocal cord recovery:





Jitt 0.95% Shimm 0.31 dB
HNR 21.8 dB MPT 5.5

2013 szakvizsga kötelező tanfolyam
FÜL ORR GÉGÉ
Lujber László és a
szerző engedélyével

III/1: permanent BVCP patients, with **adduction movement regeneration** (n=8/19 ; 7 females and 1 male)

very good | good | acceptable | bad

	Aerodinamics	Acoustics				Perception 0-3			VHI
	MPT (sec)	Pitch (Hz)	HNR (dB)	Jitt %	Shim %	G	R	B	
Mean	7,83	212,64	20,41	1,40	7,09	1,49	1,25	1,63	36,25
SD (±)	5,10	78,30	4,54	1,25	4,56	0,50	0,66	0,70	11,04

MPT= maximum phonation time, HNR= harmonic to noise ratio, Jitt= Jitter, Shim= Shimmer,
G=grade, R= roughness, B= breathiness, from the GRB scale, VHI= voice handicap index SD = standard deviation

Videostorboscopic analysis : 0 no deviance, 100 severe deviance

	Closure	Regularity	Quality of mucosal wave	Symmetry	Supraglottic Activity
Mean	48,13	45,00	41,25	47,50	46,88
SD (±)	13,68	16,58	16,15	13,92	13,45

013 szakvizsga kötelező tanfolyam
AOK FÜL ORR GÉGE
Luiber László és a
szerző engedélyé



013 szakvizsga kötelező tanfolyam
AOK FÜL ORR GÉGE
Lujber László és a
szerző engedélyé

III/2: permanent BVCP patients

with **ventricular fold phonation**

(n=6/19 ; 5 females and 1 male)

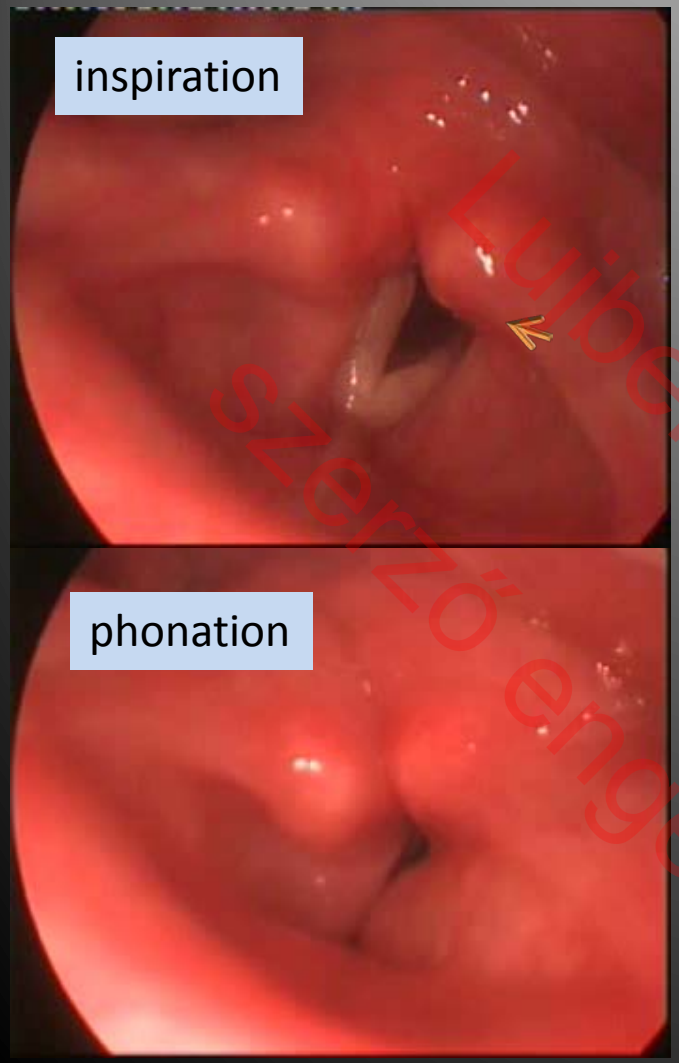



Jitt 2.51% Shimm 0.79 dB
HNR 12.3 dB MPT 4.9s

013 szakvizsga kötelező tanfolyam
Lujber László és a
szerző engedélyé
AOK FÜL ORR GÉGE

IV: permanent BVCP patients; n=19/32 with **ventricular fold phonation** (n=6/19 ; 5 females and 1 male)

very good | good | acceptable | bad

	Aerodinamics	Acoustics				Perception 0-3			
	MPT (sec)	Pitch (Hz)	HNR (dB)	Jitt %	Shim %	G	R	B	VHI
Mean	3,18	186,21	11,12	8,26	16,91	2,33	2,50	2,00	50,50
SD (±)	1,49	38,93	4,34	6,56	6,62	0,47	0,50	0,82	8,88

MPT= maximum phonation time, HNR= harmonic to noise ratio, Jitt= Jitter, Shim= Shimmer,
G=grade, R= roughness, B= breathiness, from the GRB scale, VHI= voice handicap index SD = standard deviation

Videostorboscopic analysis : 0 no deviance, 100 severe deviance

	Closure	Regularity	Quality of mucosal wave	Symmetry	Supraglottic Activity
Mean	70,00	65,83	76,67	63,33	88,67
SD (±)	12,91	12,39	4,71	9,43	9,43

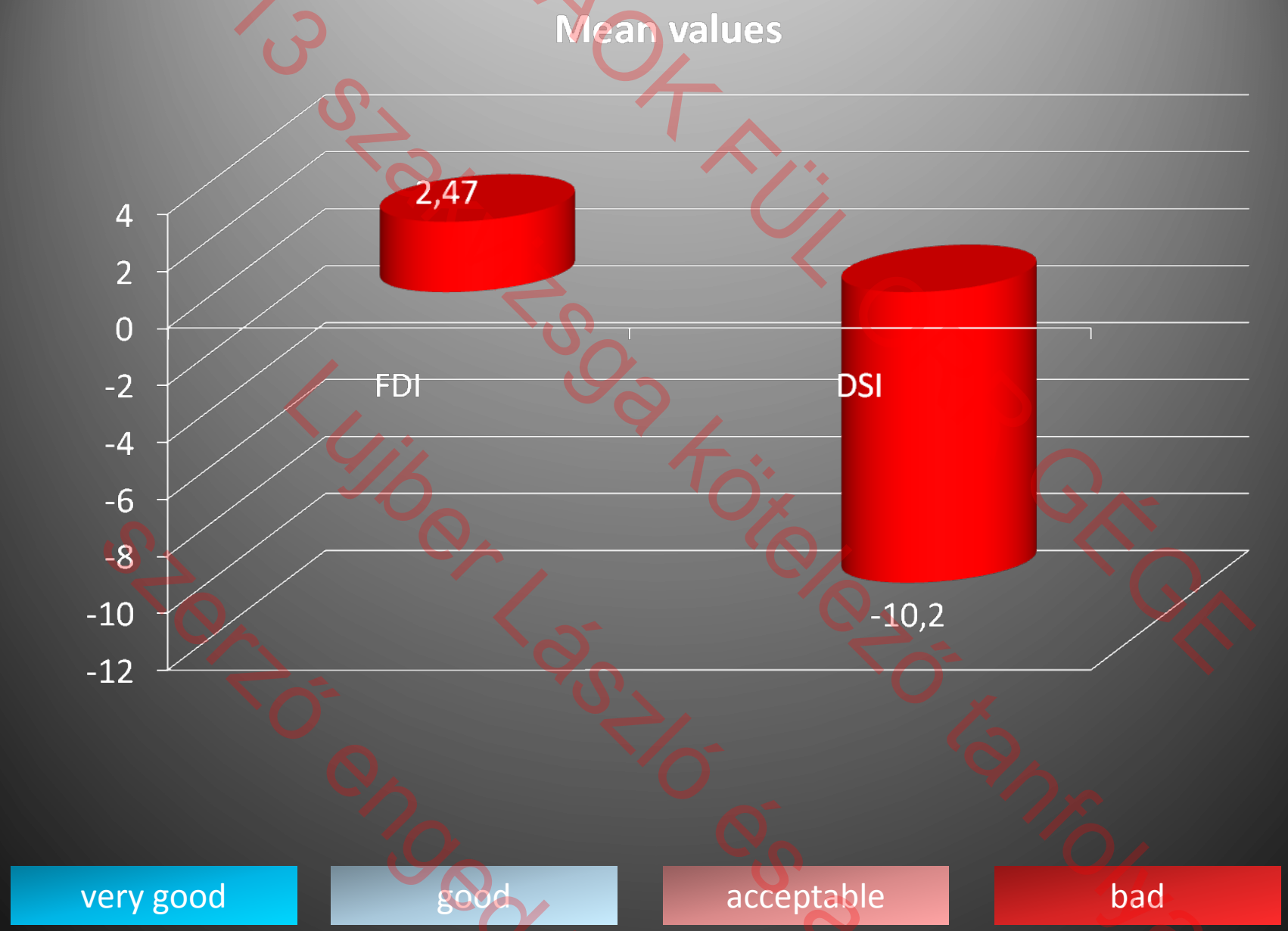

013 szakvizsga kötelező tanfolyam
szerző engedélyé
AOK FÜL GÉGE
Lujber László és a

III/3: permanent BVCP patients n=19
without significant residual laryngeal motion
(n=5/19 ; 5 females)



2010 szakvizsga kötelező tanfolyam
Lujber László és a
szerző engedélyével

III/3: permanent BVCP patients without significant residual laryngeal motion (n=5/19 ; 5 females)

very good | good | acceptable | bad

	Aerodinamics	Acoustics				Perception 0-3			
	MPT (sec)	Pitch (Hz)	HNR (dB)	Jitt %	Shim %	G	R	B	VHI
Mean	5,03	258,16	18,85	2,71	9,44	2,40	2,20	2,40	76,40
SD (±)	3,15	102,15	8,01	1,94	5,65	0,49	0,75	0,49	20,47

MPT= maximum phonation time, HNR= harmonic to noise ratio, Jitt= Jitter, Shim= Shimmer, G=grade, R= roughness, B= breathiness, from the GRB scale, VHI= voice handicap index SD = standard deviation

Videostorboscopic analysis : 0 no deviance, 100 severe deviance

	Closure	Regularity	Quality of mucosal wave	Symmetry	Supraglottic Activity
Mean	86,00	70,00	64,00	72,00	19,00
SD (±)	10,20	22,80	13,56	11,66	9,17

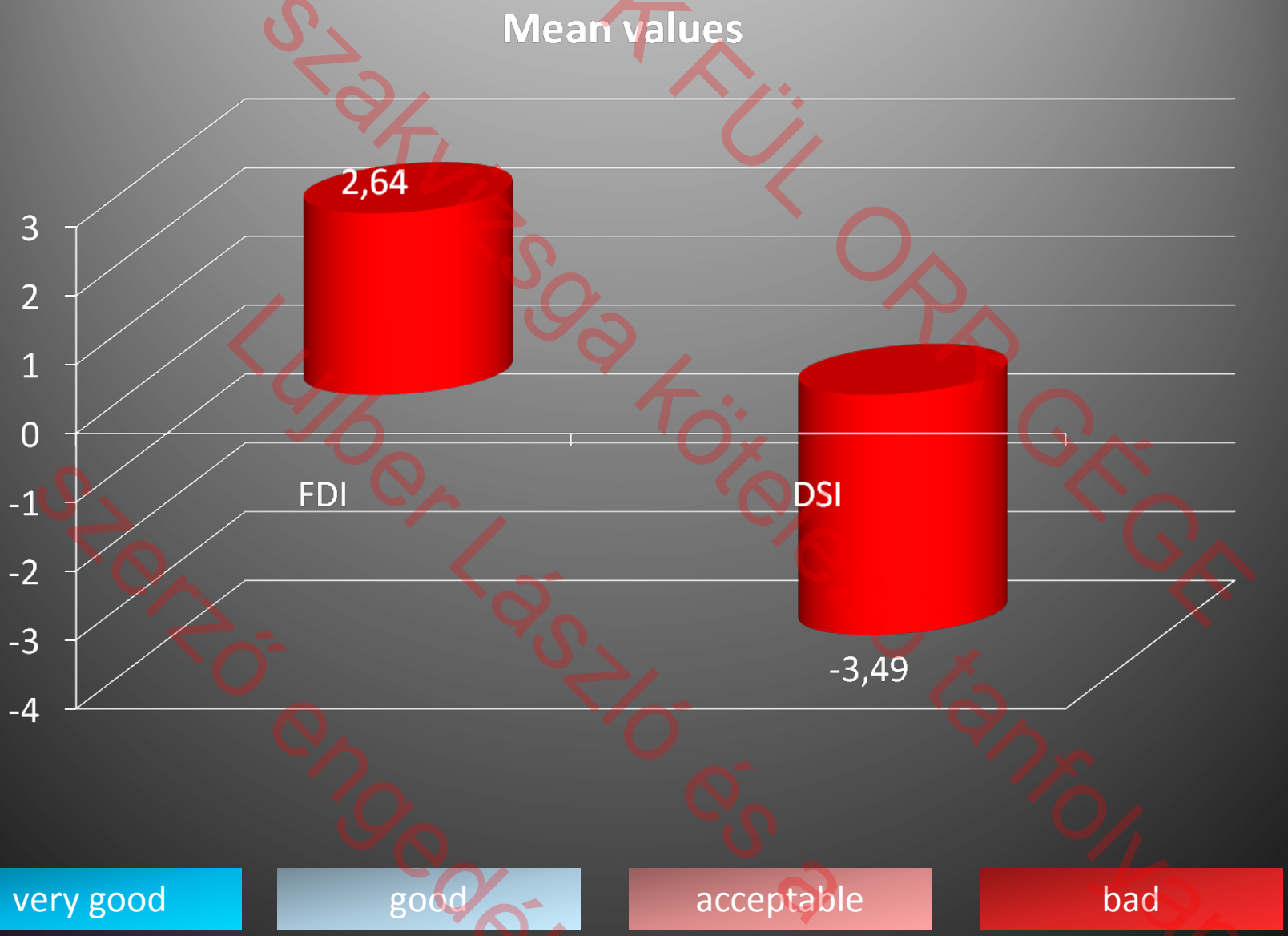

013 szakvizsga kötelező tanfolyam
AOK FÜL ORR GÉGE
Lujber László és a
szerző engedélyé

Comparison to other publications

- *Dursun G, Gokcan MK.*

  Aerodynamic, acoustic and functional results of **posterior transverse laser cordotomy** for bilateral abductor vocal fold paralysis.

  J Laryngol Otol 2006*; 120:282-288*

- *Harnisch W, Brosch S, Schmidt M, Hagen R.*

  Breathing and voice quality after surgical treatment for bilateral vocal cord paralysis **(posterior transverse laser cordotomy)**.

  Arch Otolaryngol Head Neck Surg

  2008; *134:278-284.*



2013 szakvizsga kötelező tanfolyam
Luiber László és a szerző engedélyé
ÁOK FÜL ORR GÉGE

very good | good | acceptable | bad

	Aerodinamics	Acoustics				Perception 0-3			
	MPT (sec)	Pitch (Hz)	HNR (dB)	Jitt %	Shim %	G	R	B	VHI
Dursun et Gökcan (2006): 22 patients with transverse cordotomy (female/male ?)									
Mean	7,30	184,00	12,45	1,13	7,00				
SD (±)	1,50	55,00	3,00	1,00	3,00				
Harnisch et al. (2008): 10 patients with transverse cordotomy (8 females and 2 males)									
Mean	5,02	202,60	2,91*	5,02	24,93	2,00	1,00	2,00	55,00
SD (±)	5,46	39,60	0,54*	5,46	9,47	1,00	1,00	1,00	19,00
All BVCP patients of our series (**n=32** ; 29 females and 3 males)									
Mean	8,72	225,26	20,44	2,59	7,48	1,53	1,44	1,25	37,03
SD (±)	7,14	82,41	7,41	4,15	7,18	0,83	0,93	1,06	25,66

013 szakvizsga kötelező tanfolyam
AOK FÜL ORR GÉGE
Lujber László és a
szerző engedélyé

very good | good | acceptable | bad

	Aerodinamics	Acoustics				Perception 0-3			
	MPT (sec)	Pitch (Hz)	HNR (dB)	Jitt %	Shim %	G	R	B	VHI
Dursun et Gökcan (2006): 22 patients with transverse cordotomy (female/male ?)									
Mean	7,30	184,00	12,45	1,13	7,00				
SD (±)	1,50	55,00	3,00	1,00	3,00				
Harnisch et al. (2008): 10 patients with transverse cordotomy (8 females and 2 males)									
Mean	5,02	202,60	2,91*	5,02	24,93	2,00	1,00	2,00	55,00
SD (±)	5,46	39,60	0,54*	5,46	9,47	1,00	1,00	1,00	19,00
Permanent palsy groups (III/1, 2, 3 **n=19** ; 17 females and 2 males)									
Mean	5,62	216,27	17,06	3,91	10,81	2,00	1,89	1,95	51,32
SD (±)	4,28	80,99	6,94	4,93	7,01	0,65	0,85	0,76	21,16

2013 szakvizsga kötelező tanfolyam
Lujber László és a
szerző engedélyé
AOK FÜL ORR GÉGE

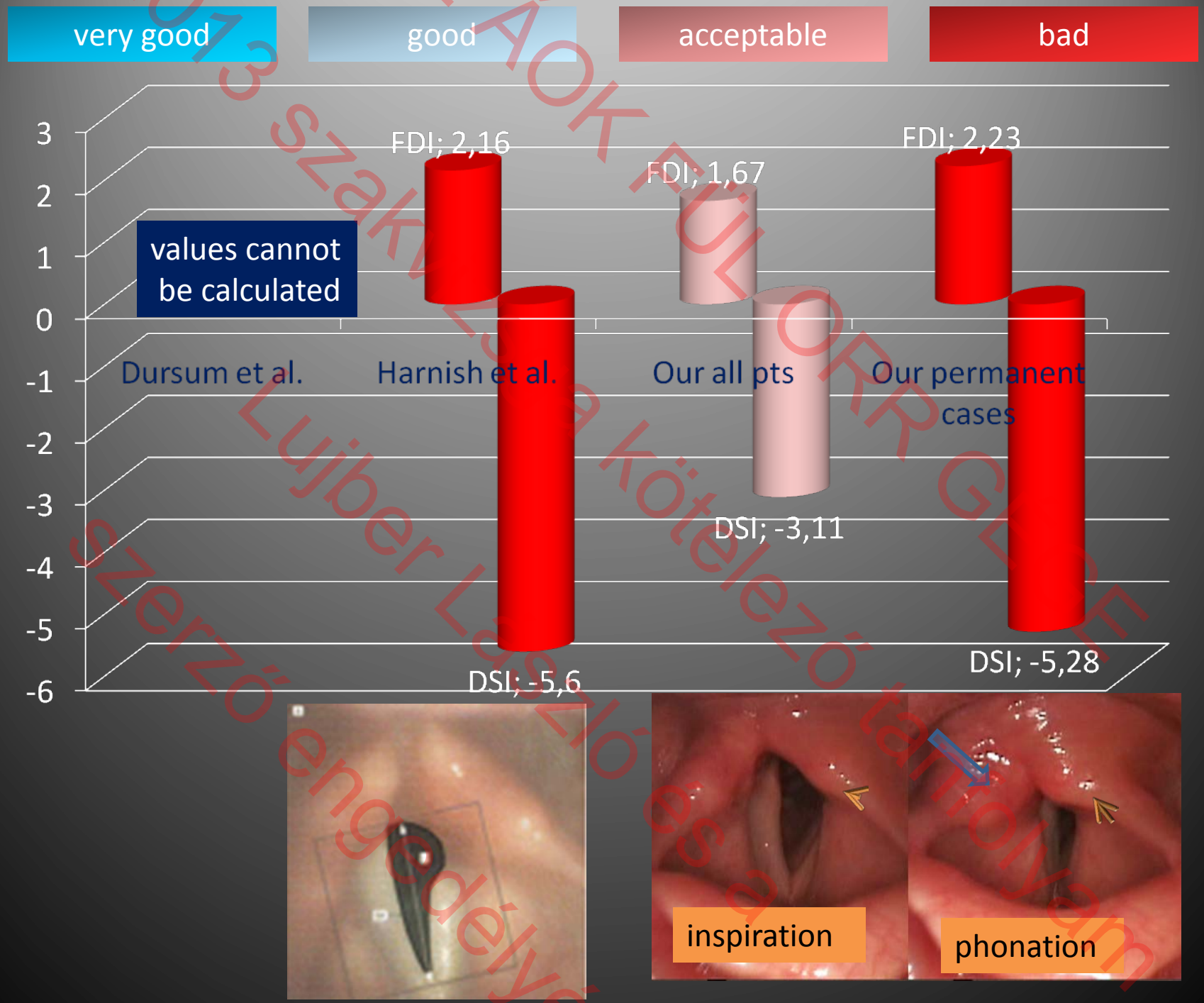

013 szakvizsga kötelező tanfolyam
AOK FÜLORR GLOF
Lujber László és a szerző engedélyé

very good | good | acceptable | bad

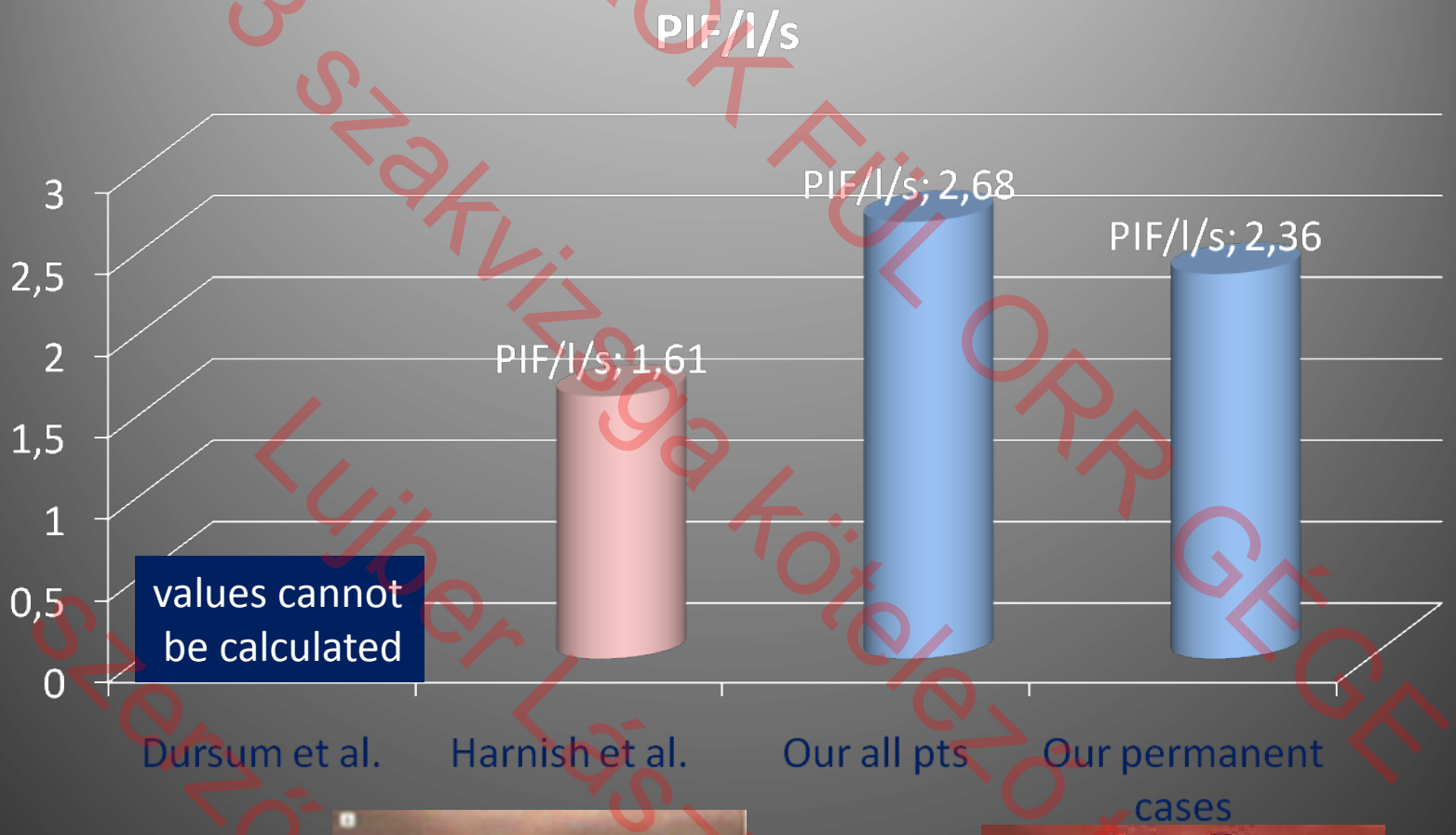



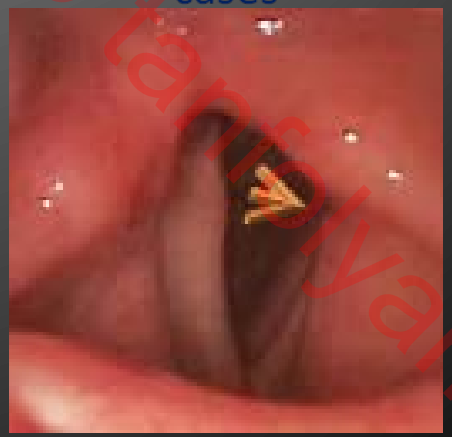

013 szakvizsga kötelező tanfolyam
AOK FÜL ORR GÉGE
Lujber László és a szerző engedélyé

Kezelési stratégia?

- Tracheotómia?
- „Watch and wait”?
- Reszekció?
- LMG és reszekció?
- EAL és „wait AND watch”!

FÜL ORR GÉGÉ
szakvizsga kötelező tanfolyam
Lujber László és a
szerző engedélyé

Kétoldali mozgásképtelen hangszalag

Mechanikai rögzítettség
Pl. :
a hátsó commissura hegesedése, ankylózis a *cricoarytaenoidalis* izületben

A hangszalag bénulása
az ideg, izomműködés zavarai

v



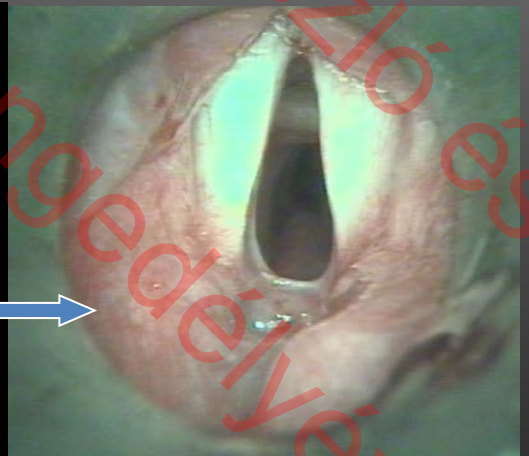



013 szakvizsga kötelező tanfolyam
ÁCK FÜL ORR GÉGE
Lujber László és a szerző engedélyé

Hátsó commissura hegesedés

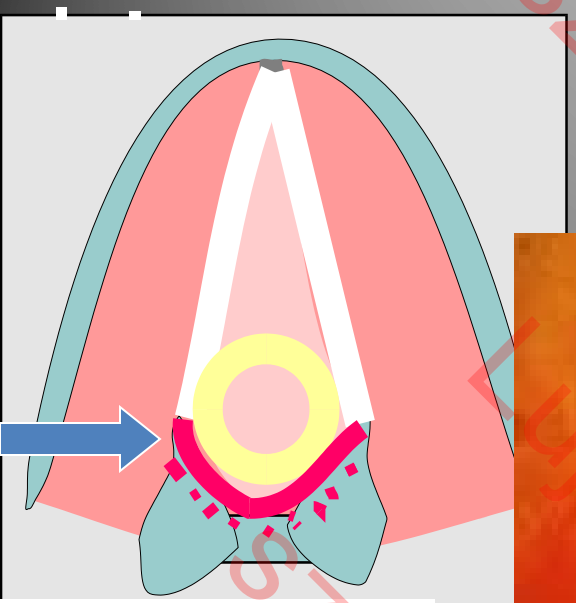

tartós intubáció

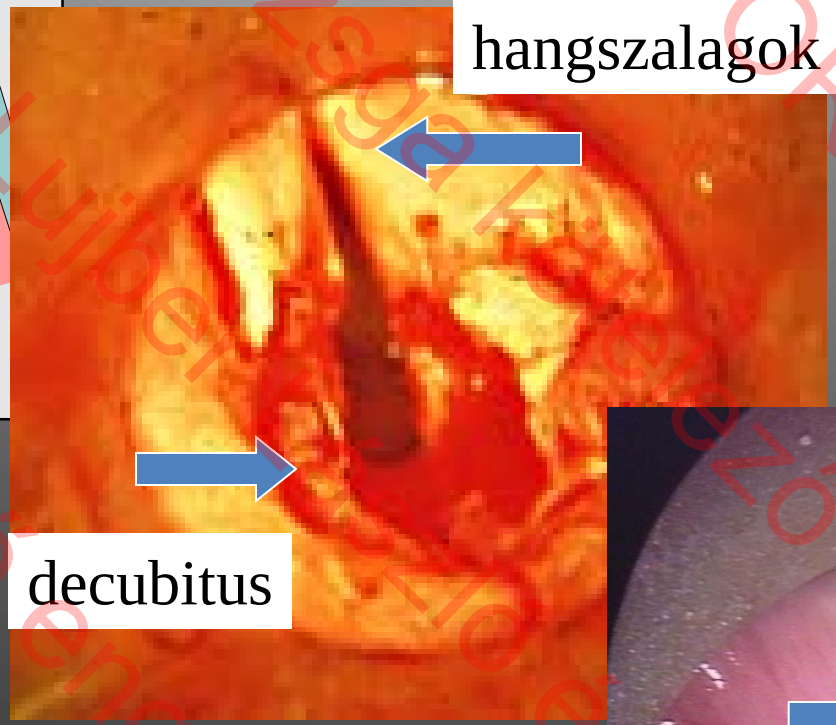

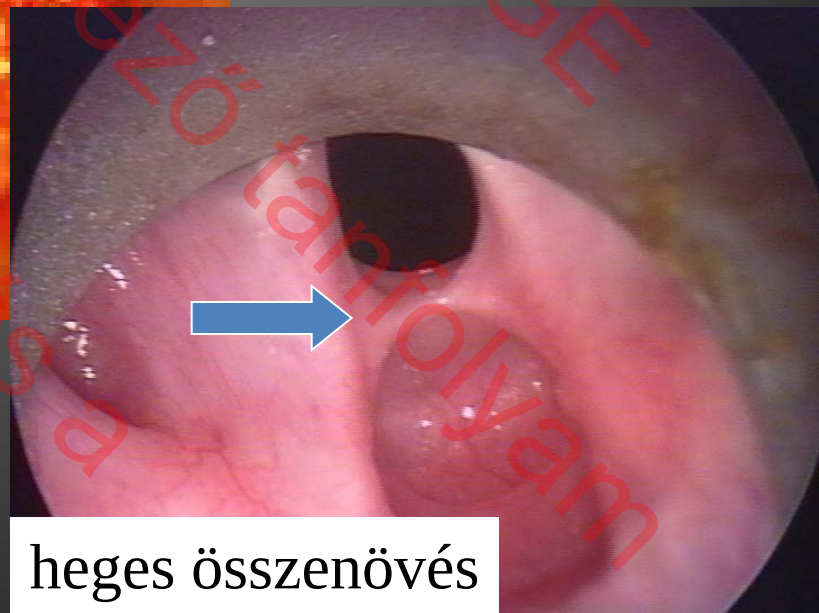

heges összenövés

Incidencia :
4% - 5-10 nap intubáció
14% - 10-24 nap intubáció
Whited RE, Laryngoscope, 1983

2013 szakvizsgát tehetező tanfolyam
Lujber Zsolt és a szerző engedélyé
AOK FÜL ORR GÉGE

Bogdassarian-Olson (Hátsó Commissura Stenosis HCS) classification of posterior glottic stenosis (PGS)

Otolaryngol Head Neck Surg ,1980

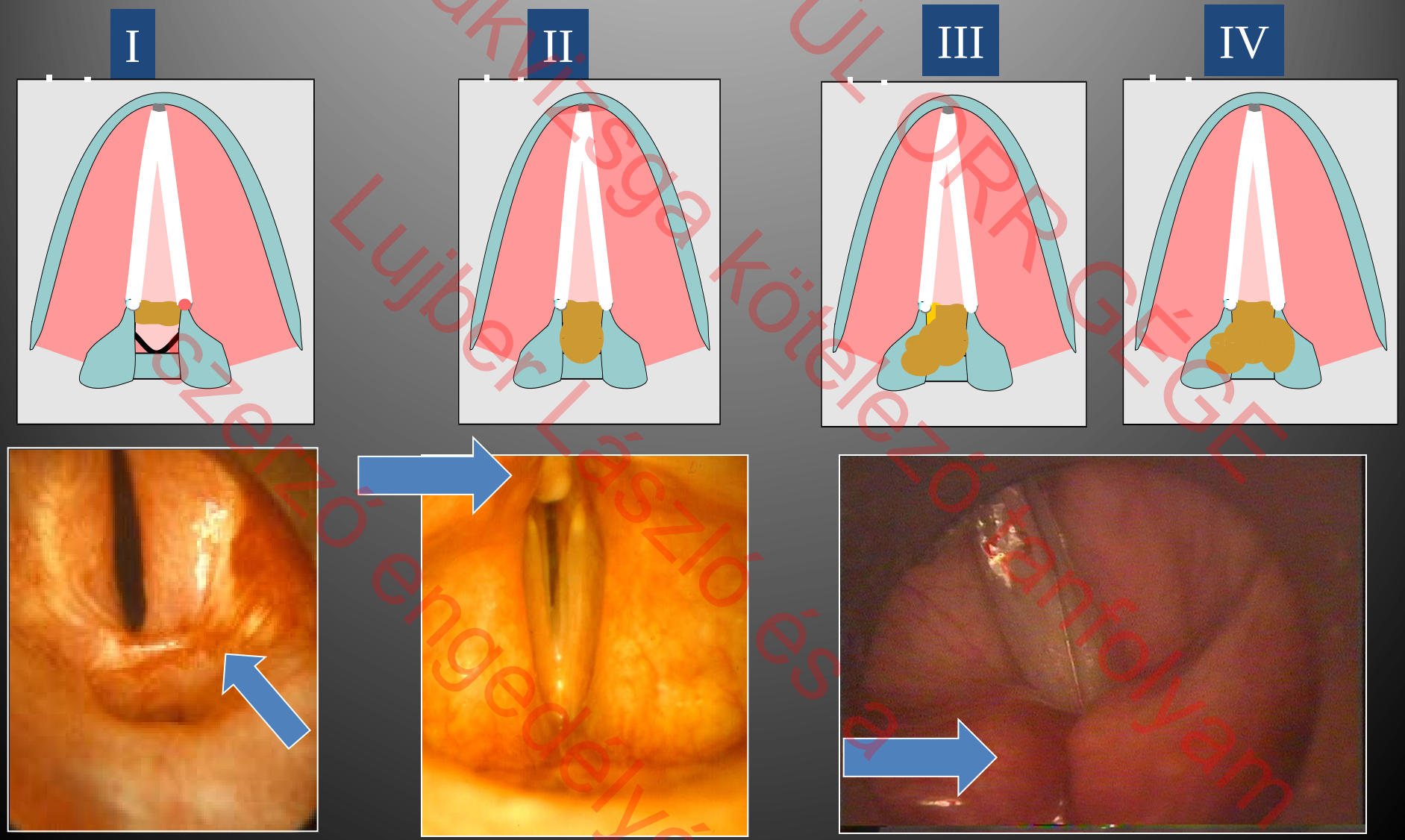

013 szakvizsga kötelező tanfolyam
AOK FÜL ORR GÉGE
Lujber László és a
szerző engedélyé

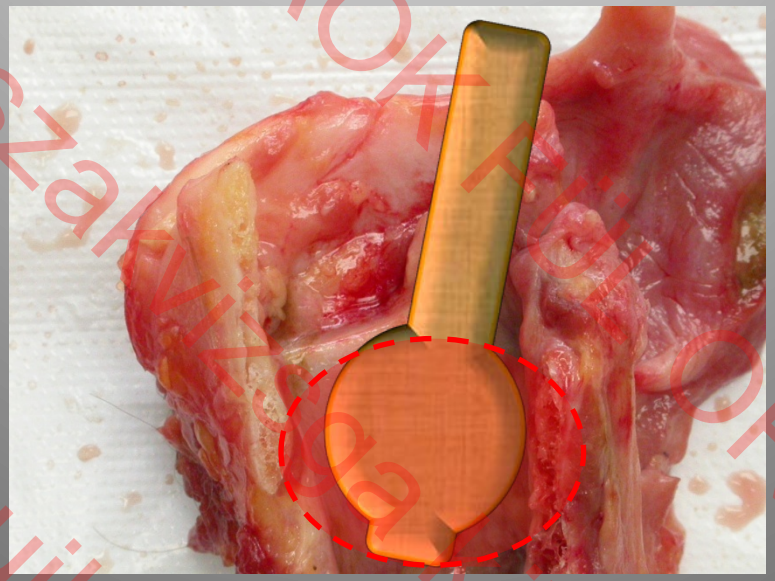

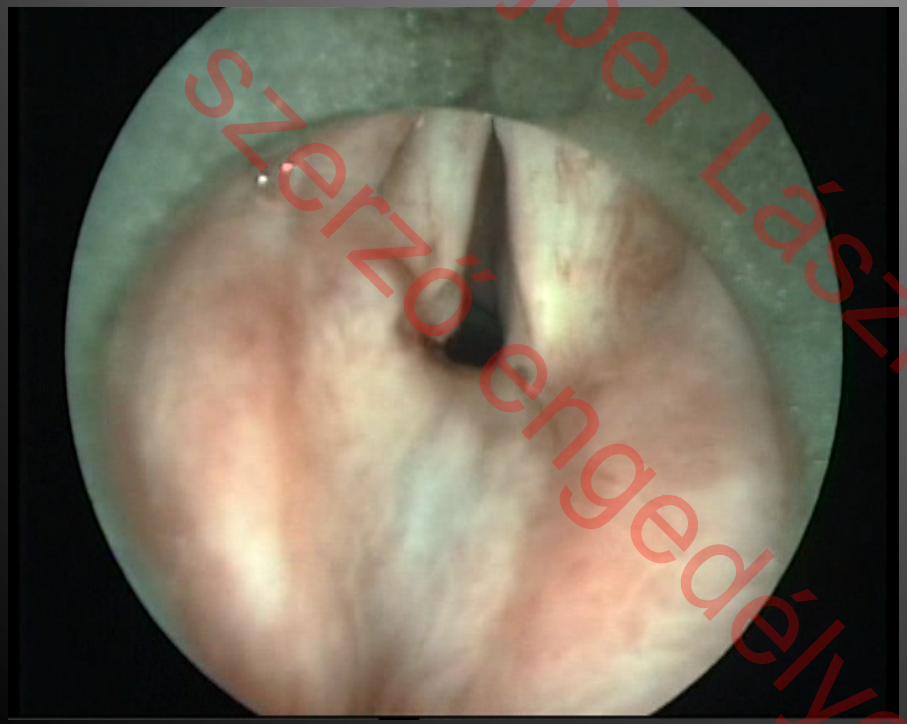



013 szakvizsga kötelező tanfolyam
AOK PTT ORR GÉGE
Lujber László és a
szerző engedélyé

Hátsó commissura hegesedés hagyományos műtéti megoldásai

(ideiglenes tracheotomia szükséges hosszabb ideig !)



stent
Lichtenberger, 1992

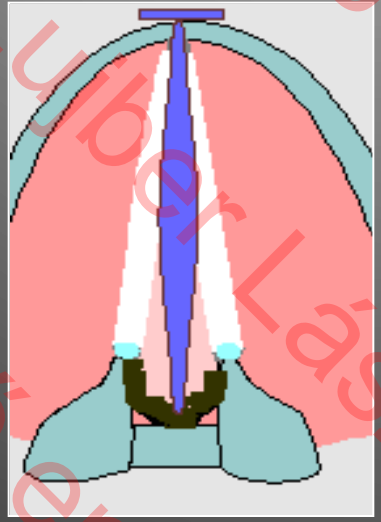

keel
Maren, Glover, 1973



micro trapdoor flap
Dedo, Sooy , 1984

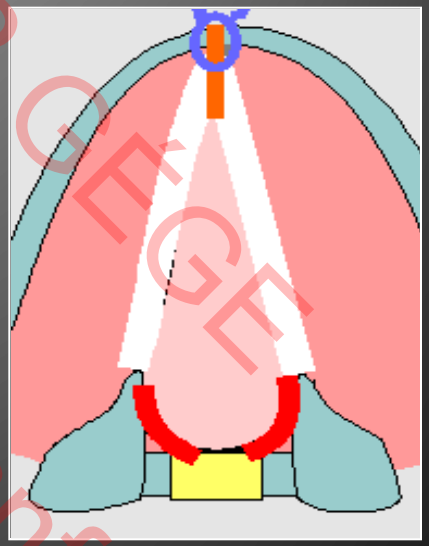

laminotomy (Réthi-II)
Réthi, 1955

013 szakvizsga kötelező tanfolyam
Lujber László és a
szerző engedélyé
ACK FÜL ORR GÉGE

Izületi fixáció?

Rovó L, Jóri J, Brzózka M., Czigner J.:Minimally invasive surgery for posterior glottic stenosis. **Otolaryngology Head and Neck Surgery,** 1999.

Rovó L., Venczel K., Torkos A., Majoros V., Sztanó B., Jóri J.: Endoscopic Arytenoid Lateropexy for isolated posterior glottic stenosis, **Laryngoscope, 2008**



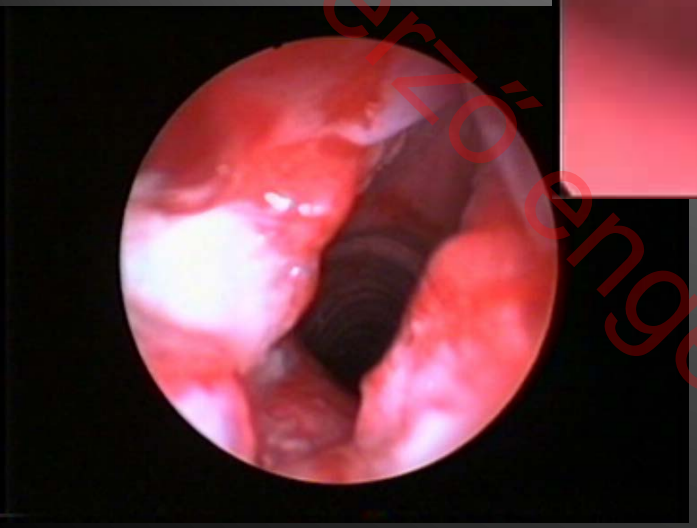



013 szakvizsga kötelező tanfolyam
ACK FÜL ORR GÉGE
Lujber László és a
szerző engedélyé



013 szakvizsga kötelező tanfolyam
Lujber László és a
szerző engedélyé
ÁOK FÜL ORR GÉGÉ

Az alkalmalmazás korlátai:

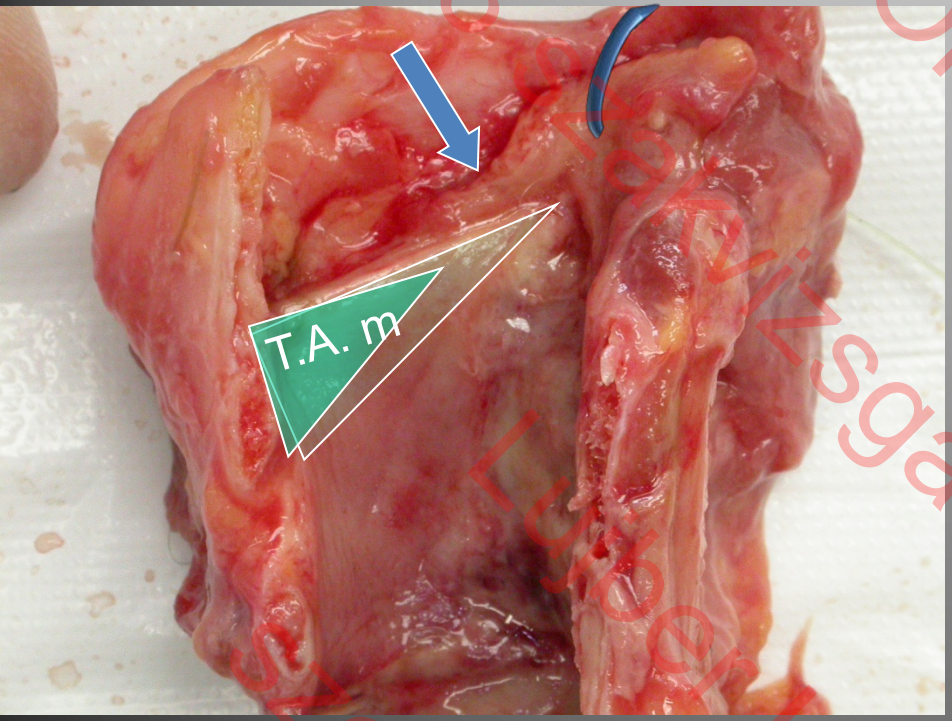

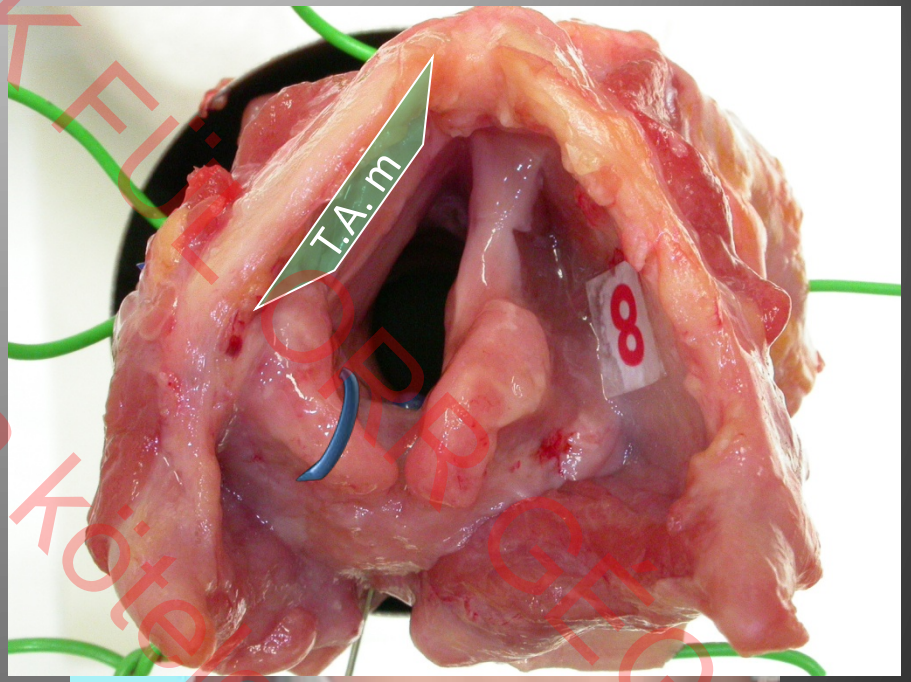

- **izülei rögzültség**
- **merev hangszalagok**

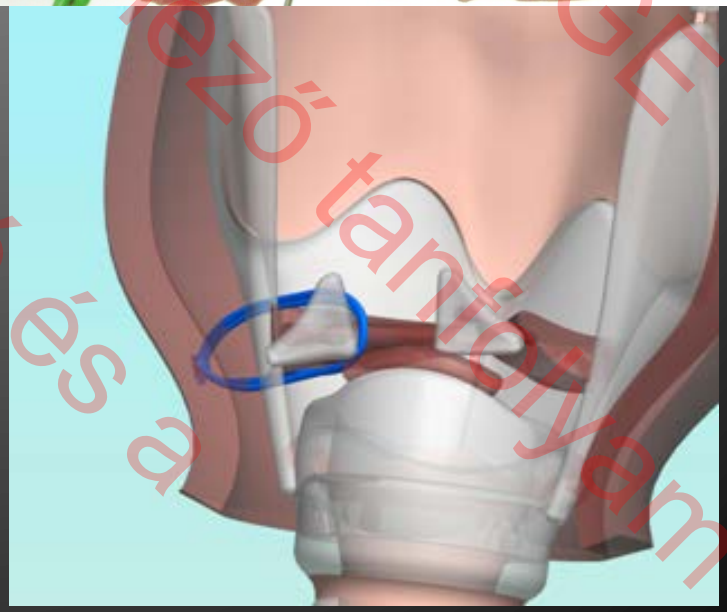

2018 szakvizsga kötelező tanfolyam
AOK ELFOPR GÉGE
Lyber László és a szerző engedélyé





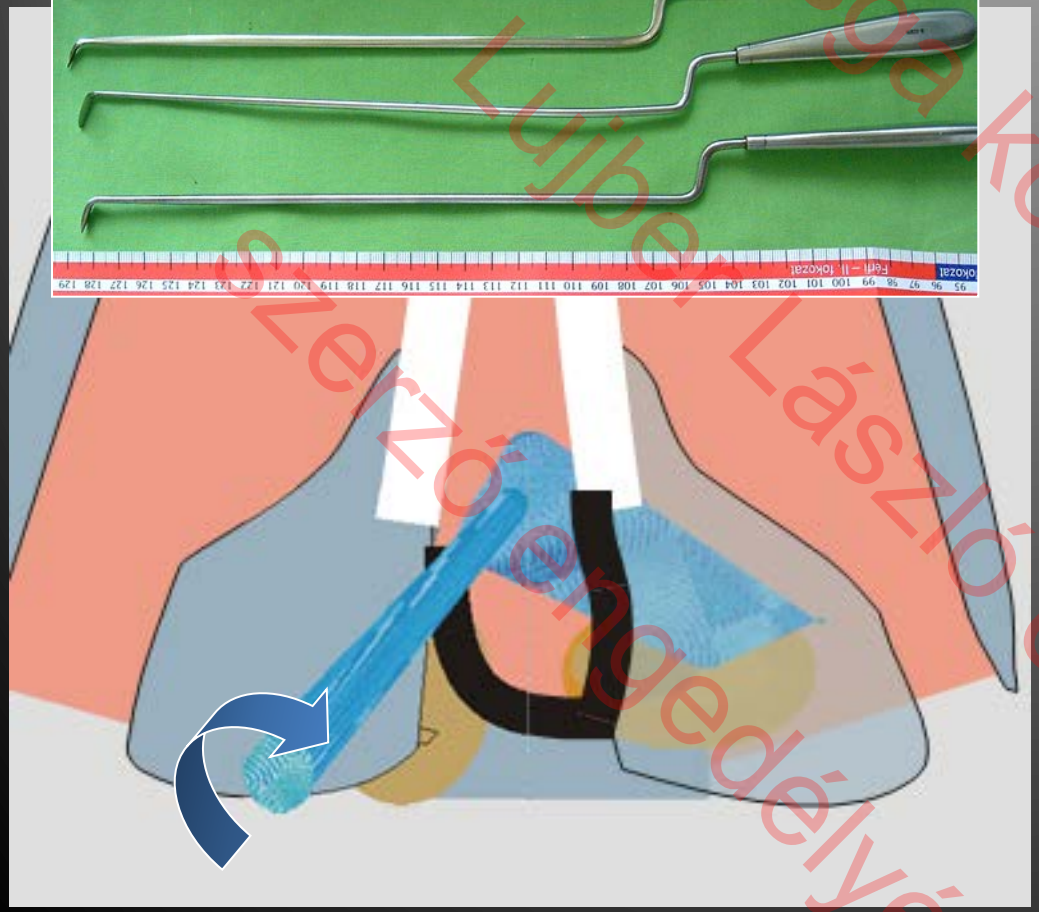



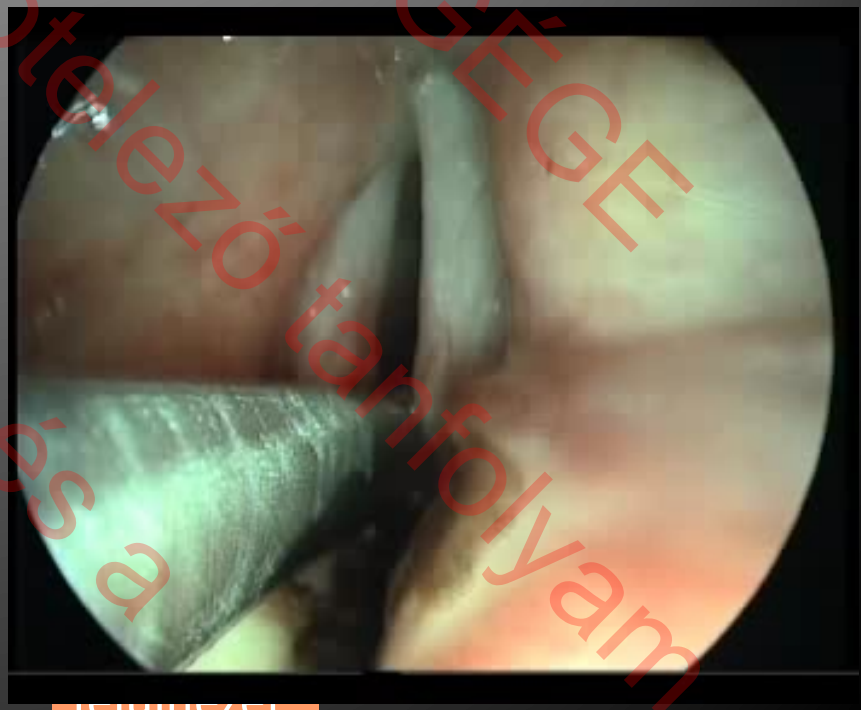

013 szakvizsga kötelező tanfolyam
Lujber László és a
szerző engedélyé



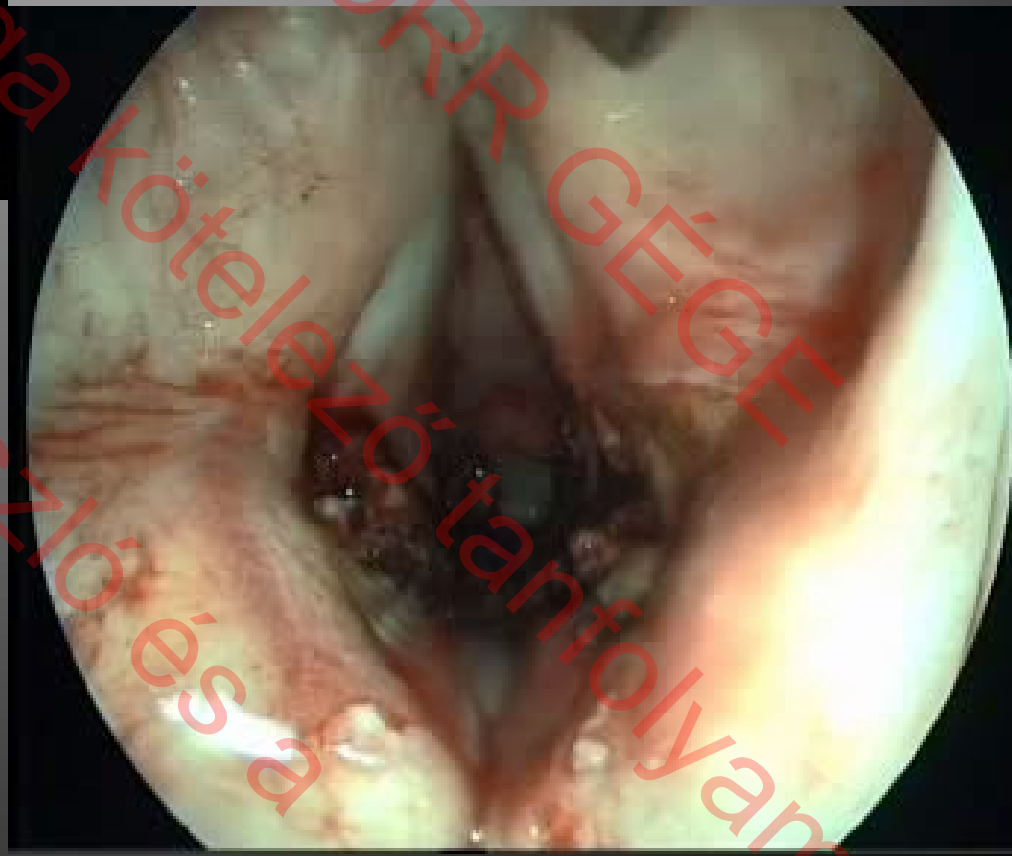

AOK FÜL ORR GÉGÉ
013 szakvizsga kötelező tanfolyam
Lujber László és a
szerző engedélyé

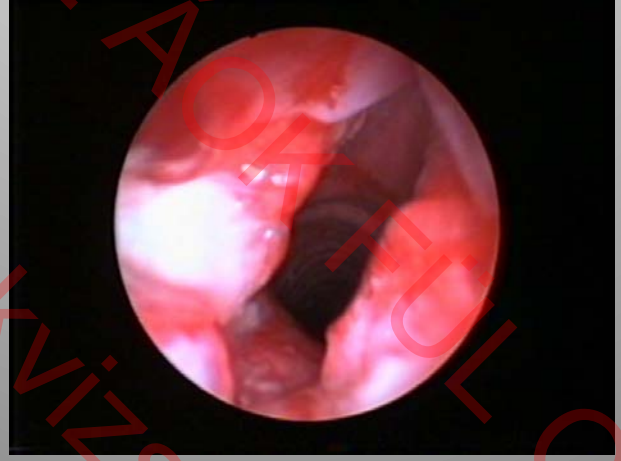



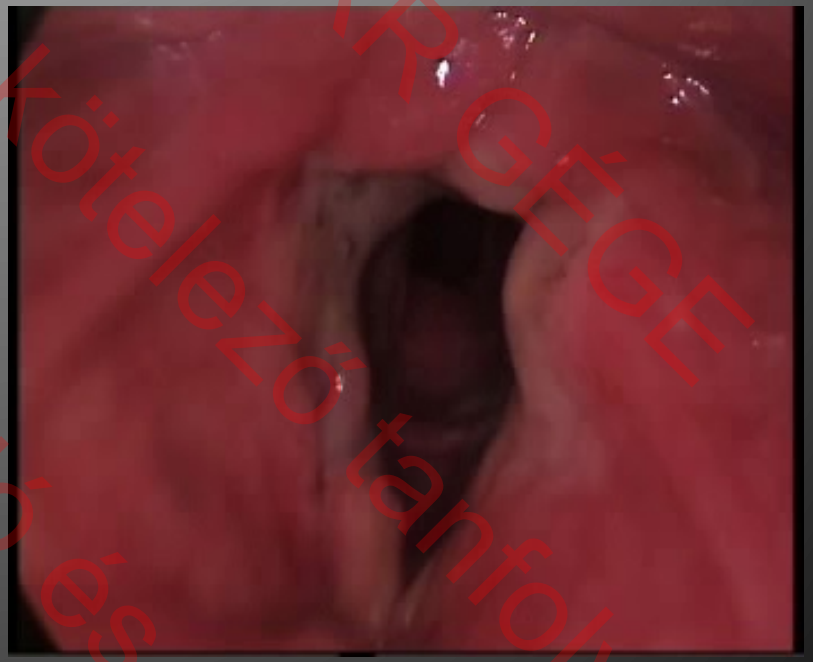

013 szakvizsga kötelező tanfolyam
AORRÜL ORRGÉGE
Lujber László és a
szerző engedélyé







ÁOK FÜL ORR GÉGE
013 szakvizsga kötelező tanfolyam
Lujber László és a
szerző engedélyé





013 szakvizsga kötelező tanfolyam
ÁOK FÜL ORR GÉGÉ
Lujber László és a
szerző engedélyé



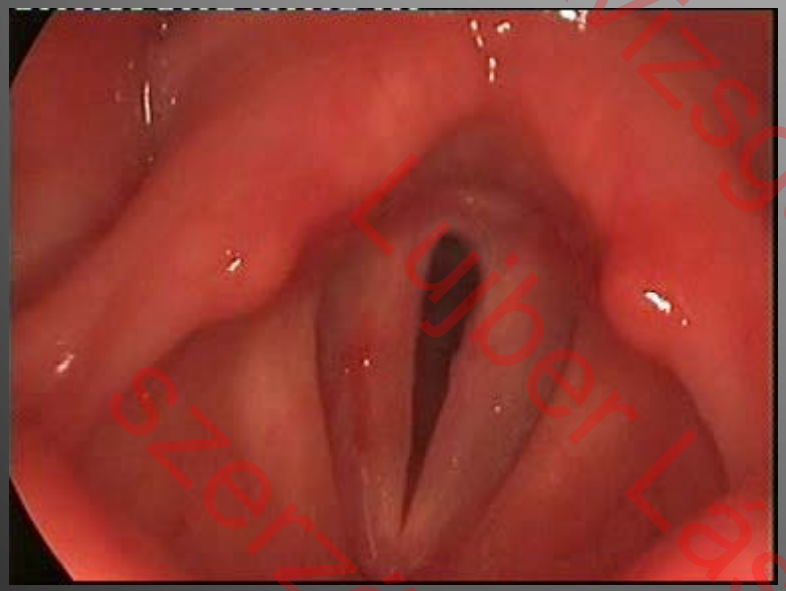



FÜL ORR GÉGÉ
013 szakvizsga kötelező tanfolyam
Lujber László és a
szerző engedélyé

Műtét előtt





2 év múlva

013 szakvizsga kötelező tanfolyam
ÁOK FÜL ORR GÉGE
Lujber László és a
szerző engedélyé

62 éves férfi hátsó commissura hegesedés – kétoldali sikertelen arytenoidektómiát követően

- (22 évig kanülviselő)

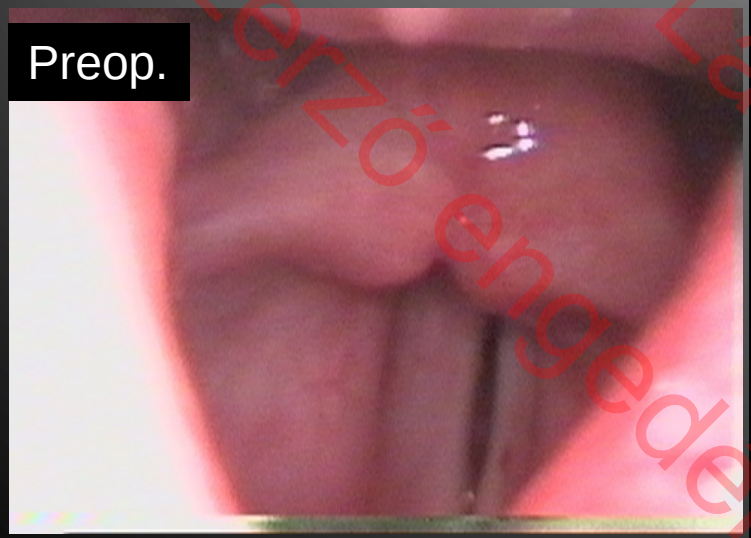

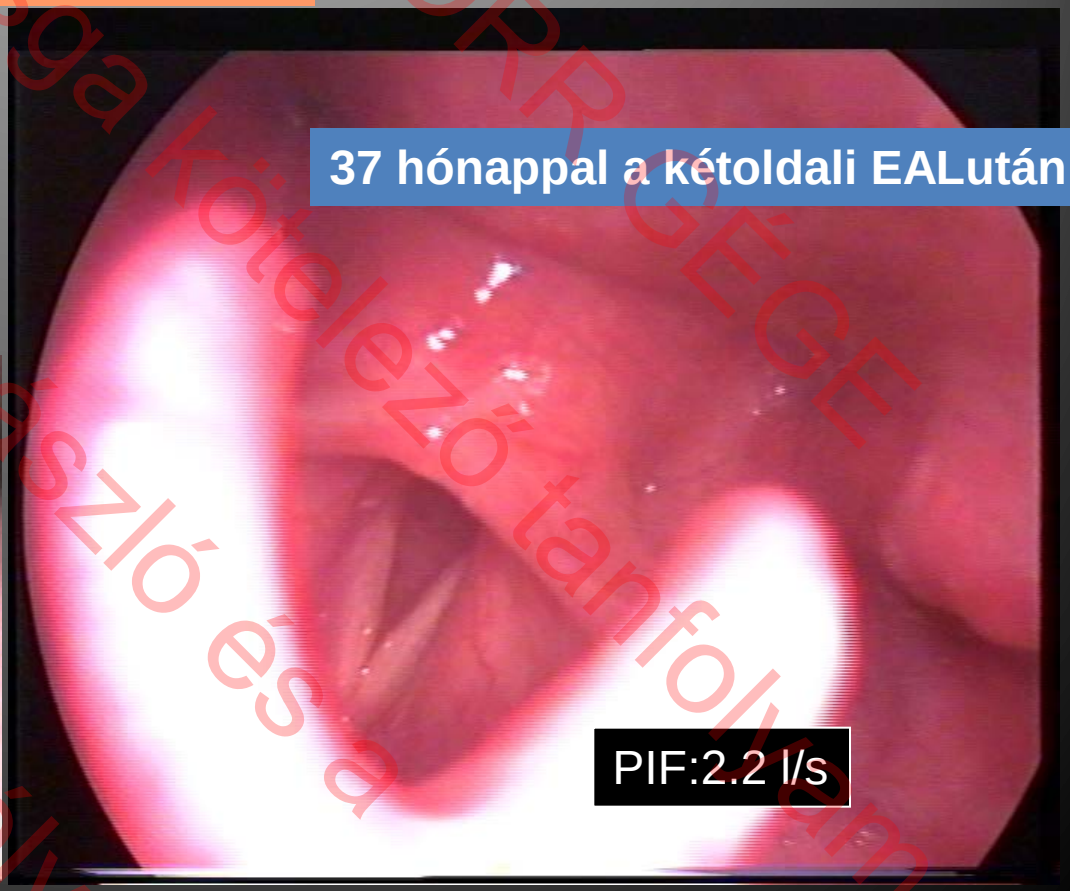

2013 szakvizsga kötelező tanfolyam
AOK FÜL ORR GÉGE
Lujber László és a szerző engedélyé

61éves férfi: hátsó commissura hegesedés, sikertelen Réthi II- es műtét





2013 szakvizsga kötelező tananyam
Lujber László és a szerző engedélyével
FÜL ORR GÉGE

1 évvel a kétoldali EAL és a bal lézerchordectómiát követően



(*Olympus, NBI*)

2013 szakvizsga kötelező tanfolyam
Lujber László és a
szerző engedélyével

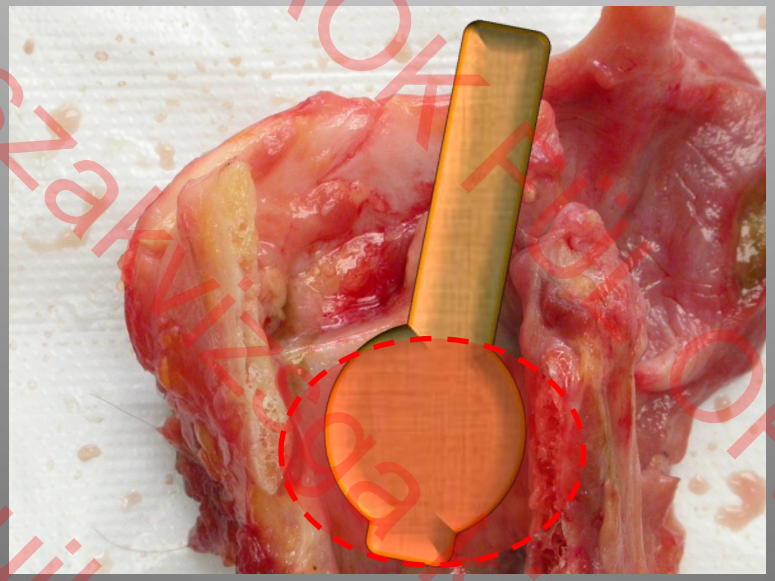

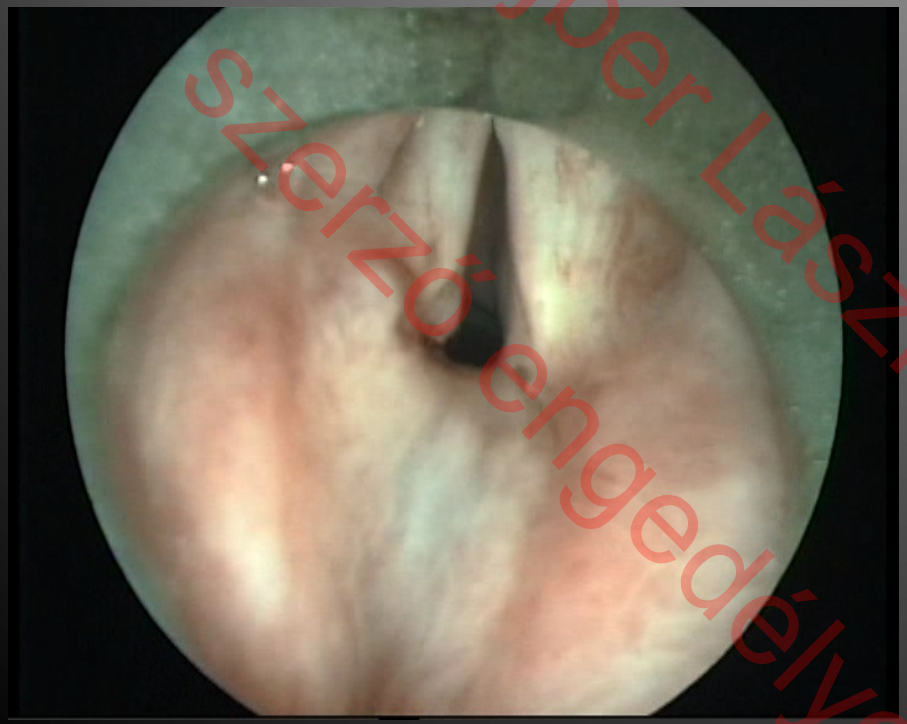



013 szakvizsga kötelező tanfolyam
AOK PTT ORR GÉGE
Lujber László és a
szerző engedélyé

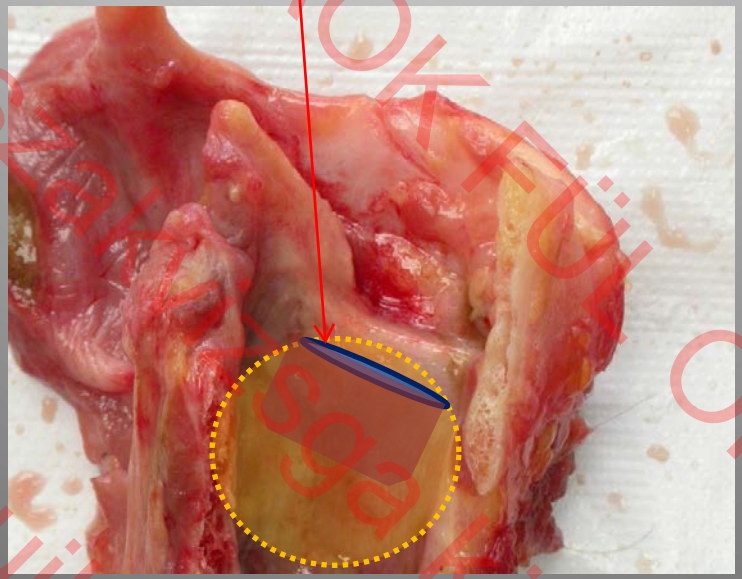



013 szintű vizsga kötelező tanfolyam
AOK FÜL ORR GÉGE
Lujber László és a
szerző engedélyé

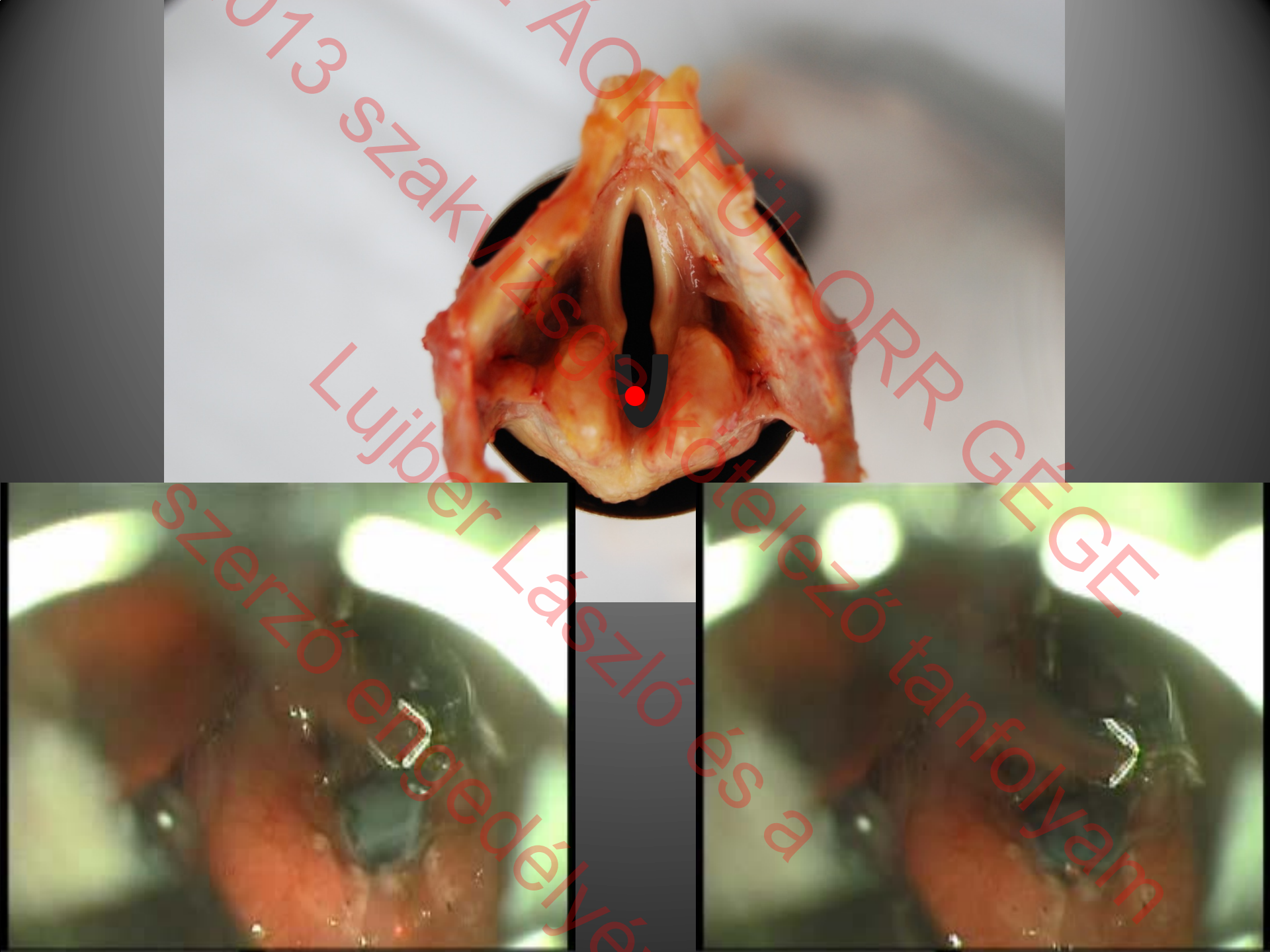
AOK FÜL ORR GÉGÉ
013 szakvizsga kötelező tanfolyam
Lujber László és a
szerző engedélyé

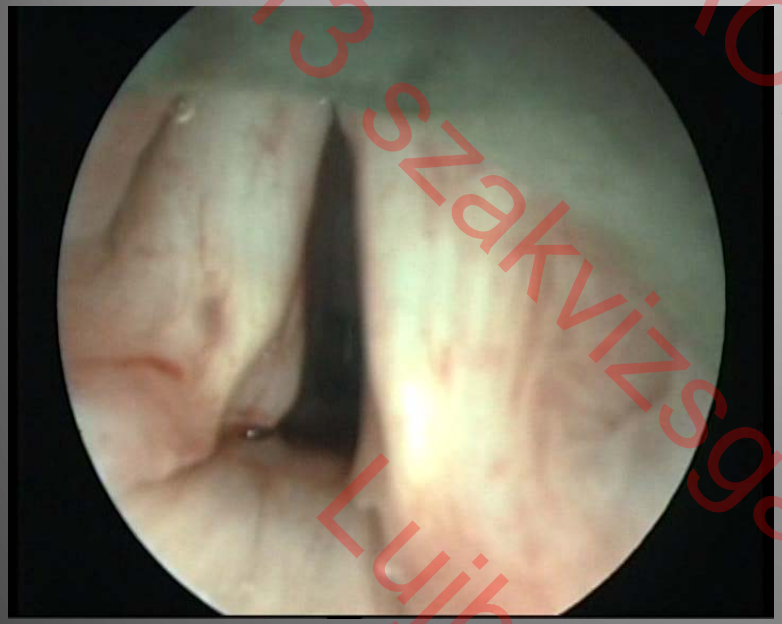



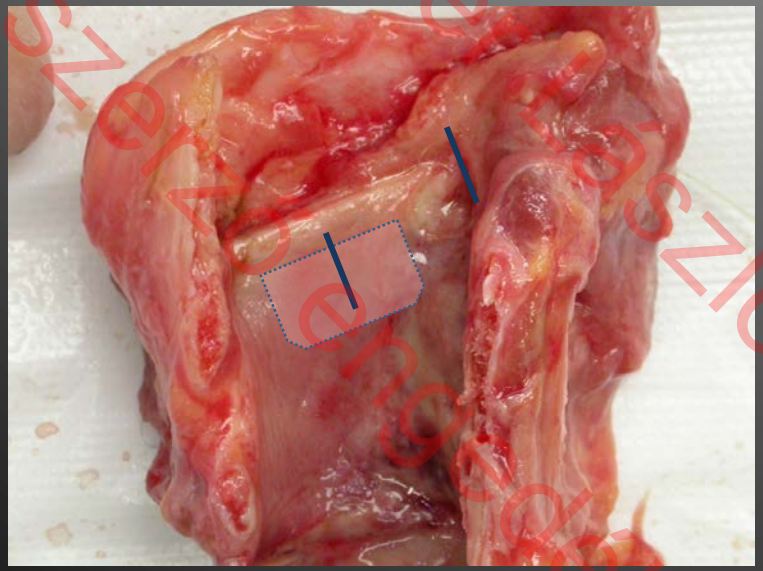

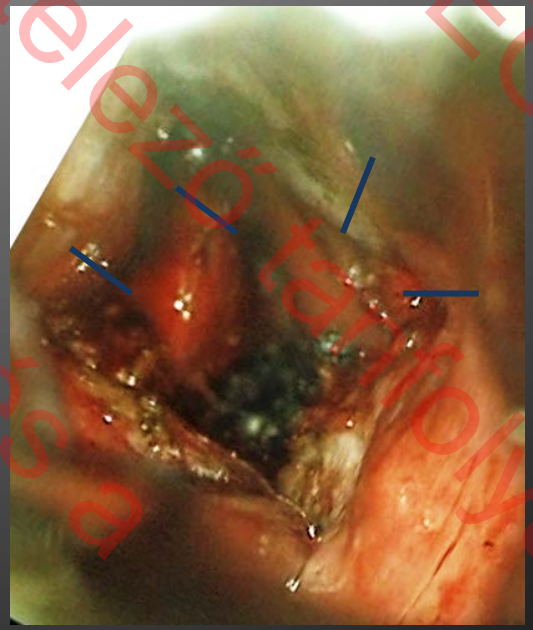

013 szakvizsga kötelező tartolyam
AOK FÜL ORR GÉGE
Lujber László és a
szerzőrengedelyé



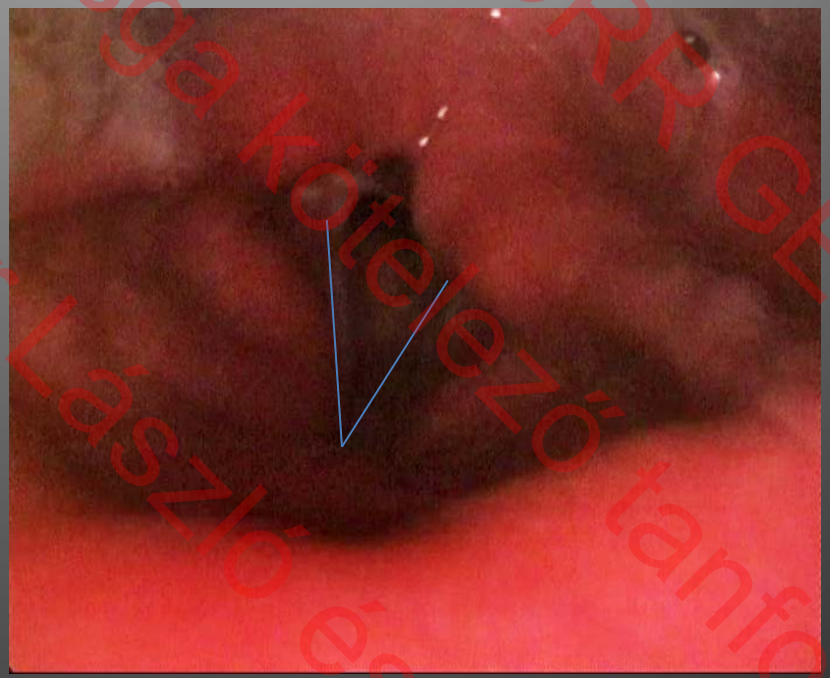

013 szakvizsga kötelező tanfolyam
FÜLÁOK FÜL ORR GÉGÉ
Lujber László és a
szerző engedélyével









013 szakvizsga kötelező tudolyan
AOK FÜL ORR GÉGE
Lujber László és a
szerző engedélyé

17 egymást követően operált nagyfokú szűkület

Peak Inspiratory Flow

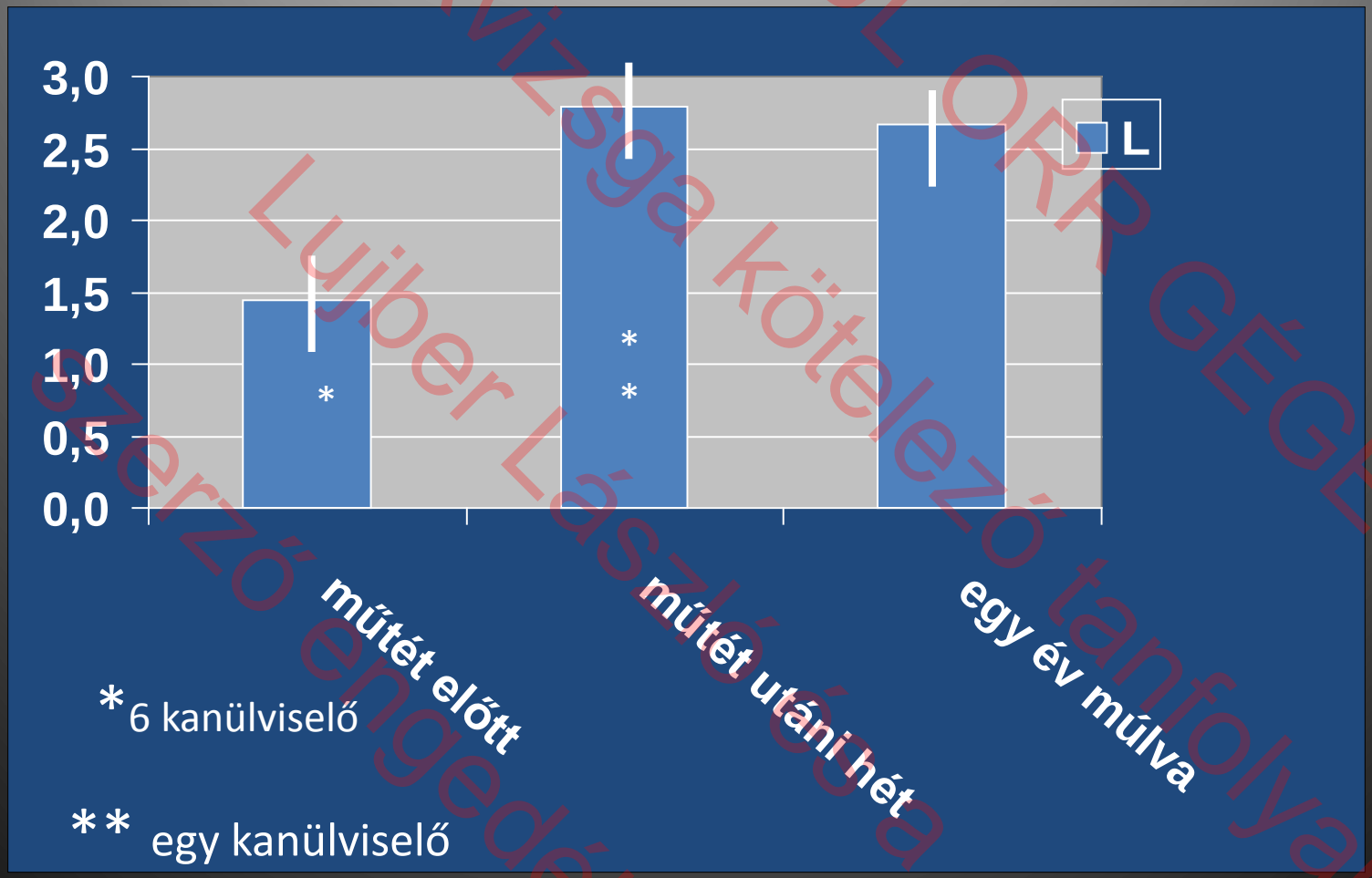

013 szakvizsga kötelező tanfolyam
Lujber László ÁOK FÜL ORR GÉGE
szerző engedélyé

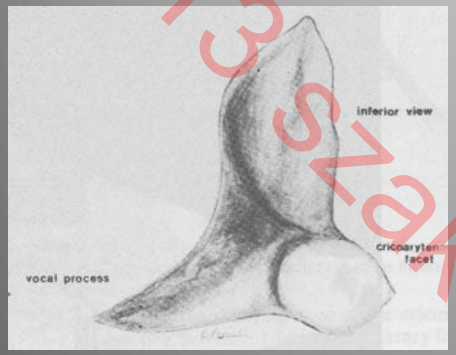

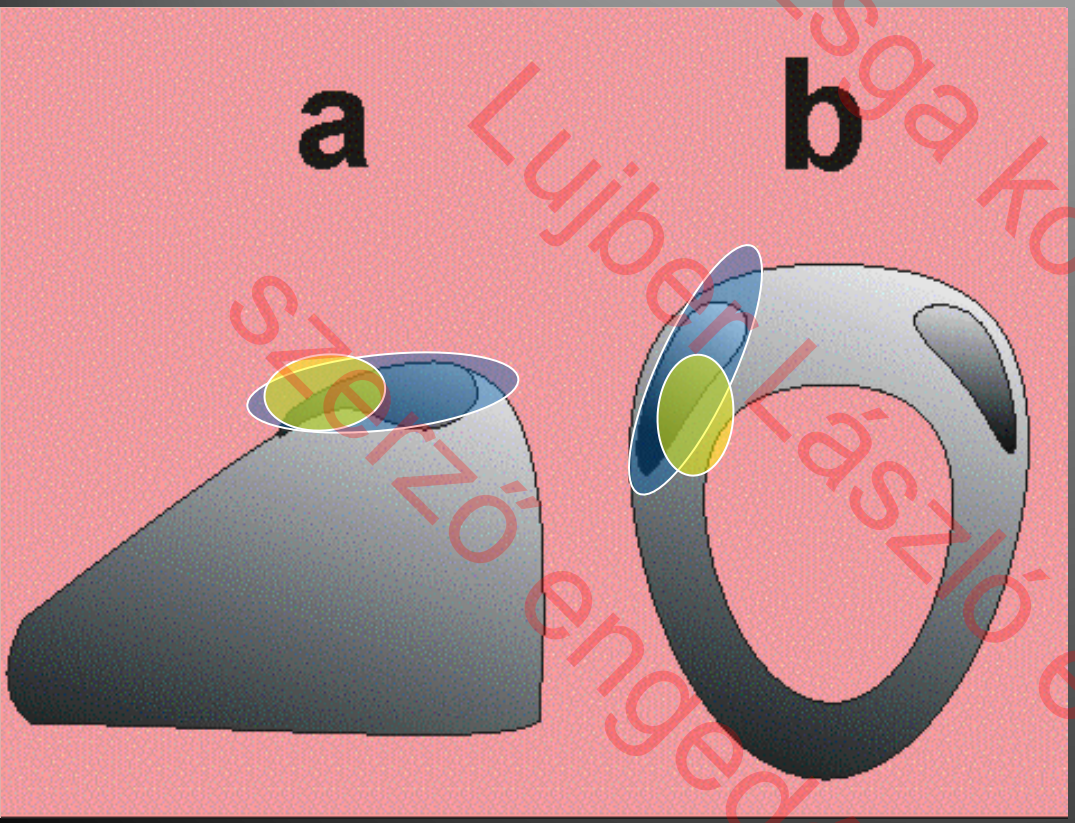



. 3. The reconstructed model of the cricoid and one arytenoid ca
laying the landmark points used to align the articular facets.

A cricoarytaenoidealis izület gyűrűporci izfelszínének vázlatos rajza ***Sellars és Keen,*** *(*1978), valamint ***Wang*** (1998) mérései alapján

013 szakvizsga kötelező tanfolyam
Lujber László és a
szerző engedélyével
ÁOK FÜL ORR GÉGE

Következtetés I:



Az endoszkópos arytenoid lateropexia

Egyszerű, kis megterheléssel járó műtét

tracheotómia elkerülhető

reverzibilitás

jó hosszú távú eredmények

A kétoldali hangszalag mozgáskorlátozottság igen nehéz esetei is megoldhatók endoszkóposan, ugyanazokkal a műszerekkel !!!

013 szakvizsga kötelező tanfolyam
Lujber László és a
szerző engedélyé
AOK FÜL ORR GÉGE

II:

ÚJ ENDOLARYNGEALIS FONALVEZETŐ ESZKÖZ :



- A rögzítő varrathurok biztonságos, gyors, kompakt kialakítása a megfelelő helyen
- Dupla hurok egy manőverrel
- a varrat a steril területen marad a műtét alatt

2013 szakvizsga kötelező tanfolyam
AOK FÜL ORR GÉGE
Lujber László és a szerző engedélyé



AOK FÜL ORR GÉGE
013 szakvizsga kötelező tanfolyam
Lyber László és a
szerző engedélyé