Cricotrachealis és trachea szűkületek

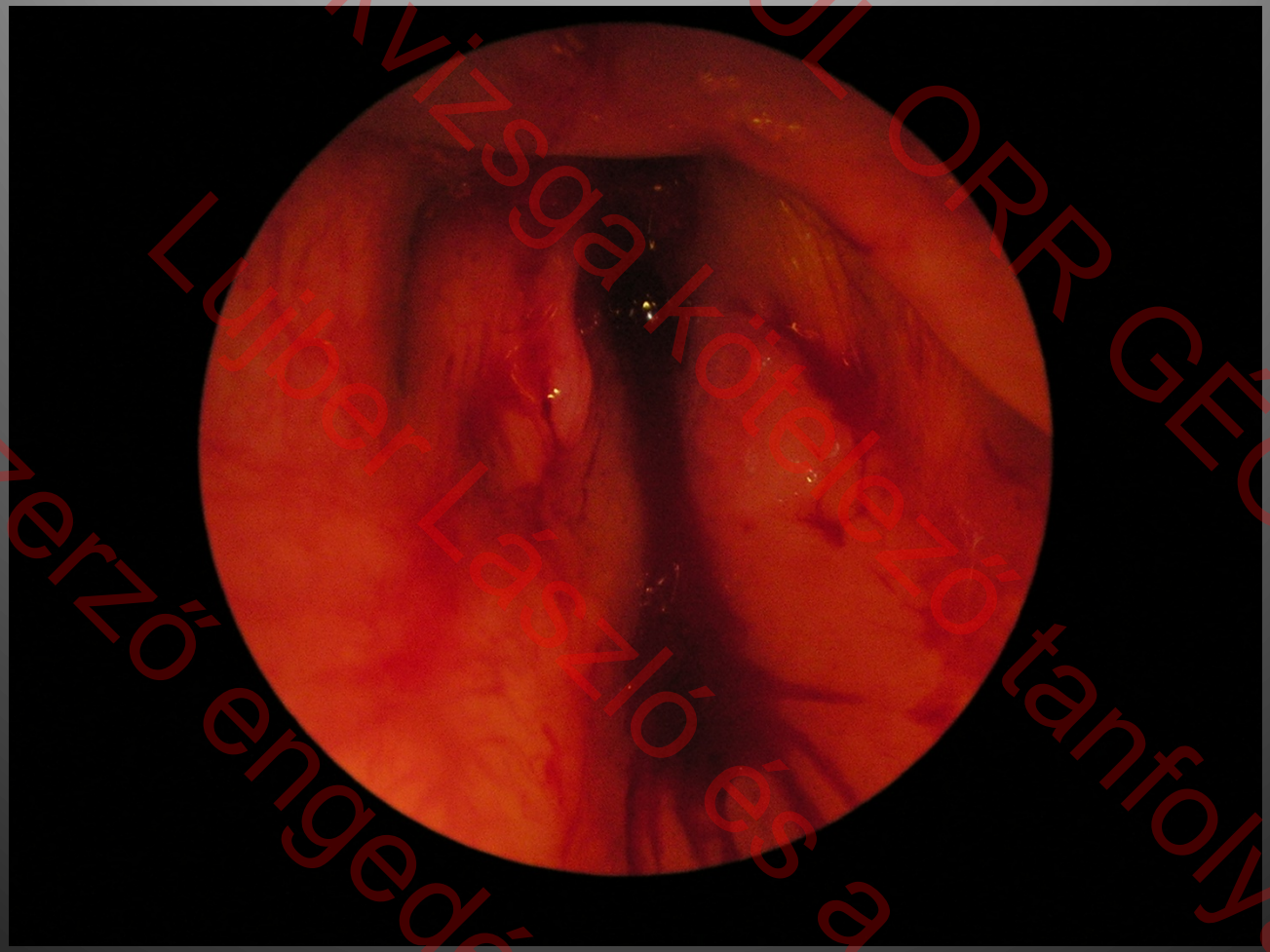

013 szakvizsga kötelező tanfolyam
Lujber László és a
szerző engedélyé



Glottikus szűkület

Szubglottikus

Cricotrachealis szűkület

Trachea szűkület

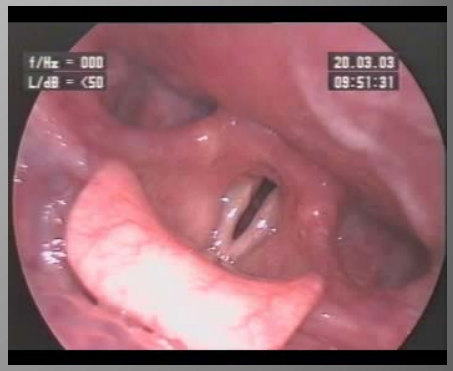





013 szakvizsga kötelező tanfolyam
AOK FÜL ORR GÉGE
Lujber László és a szerző engedélyé

Anatómia

TRACHEA

- C-VII – Th. IV
- 10-12 cm hosszú
- 2-2.5 cm átmérő
- 15-20 porcgyűrű
- Csilószőrös hengerhám

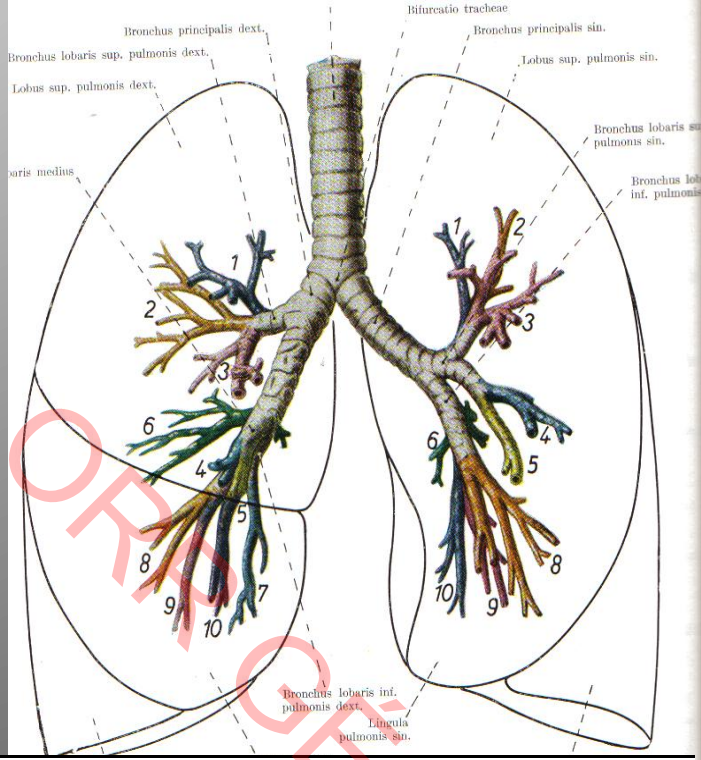



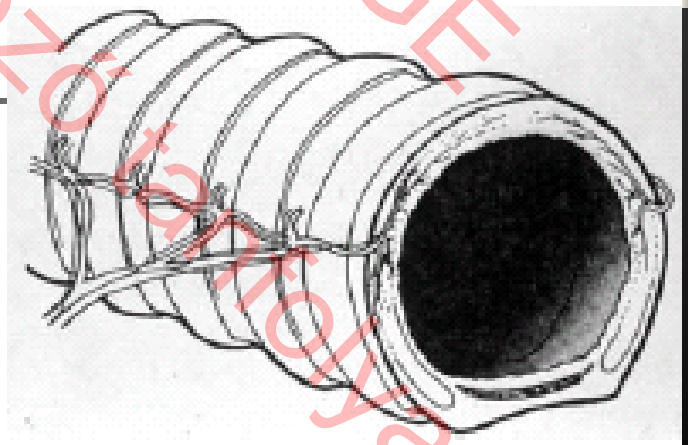

AOK FÜL ORR OÉGE
013 szakvizsga kötelező tartolyam
Lujber László és a szerző engedélyé

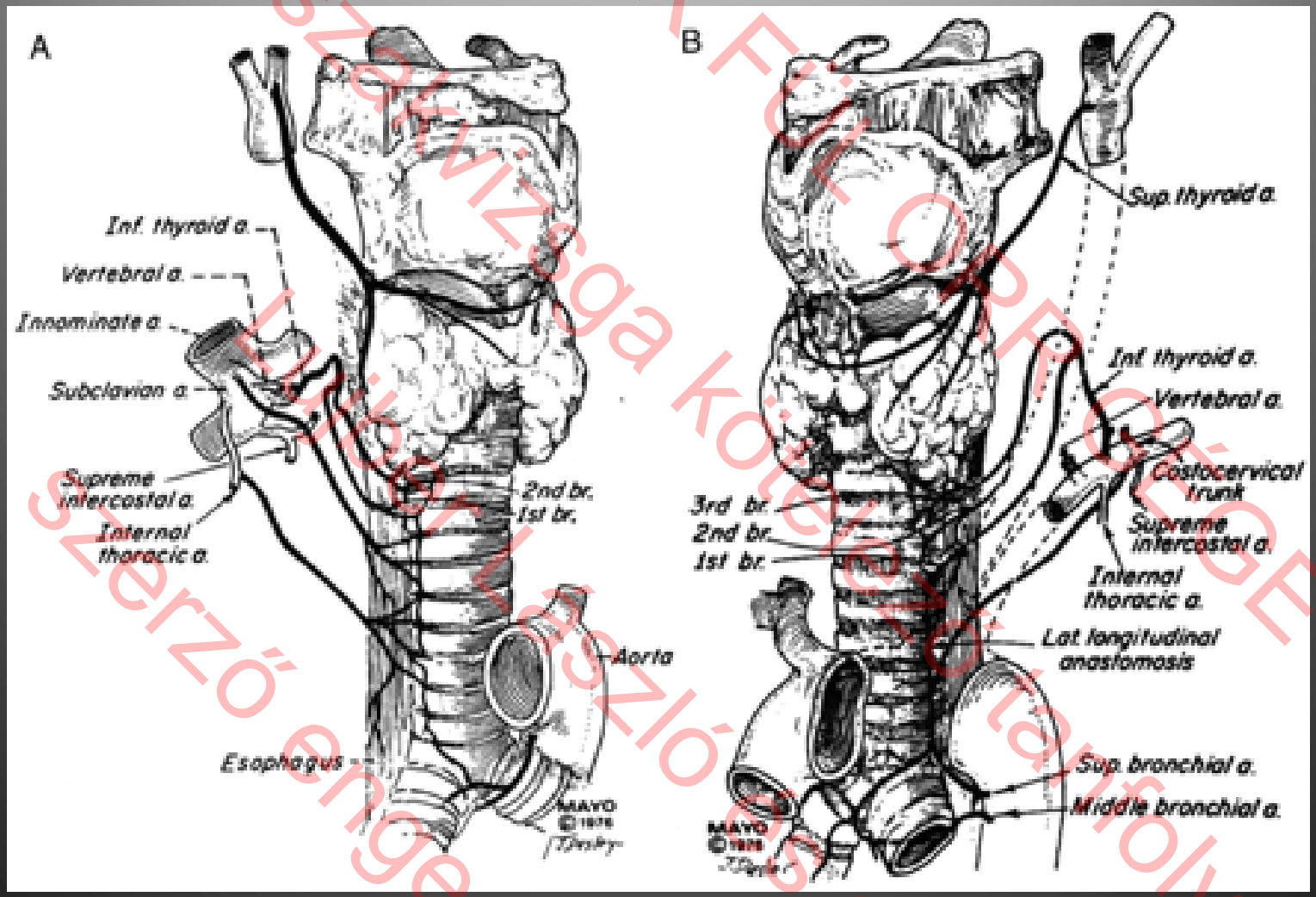

013 szakvizsga kötelező tanfolyam
AOK Fül-OPR-DÉGE
szerző engedélyé

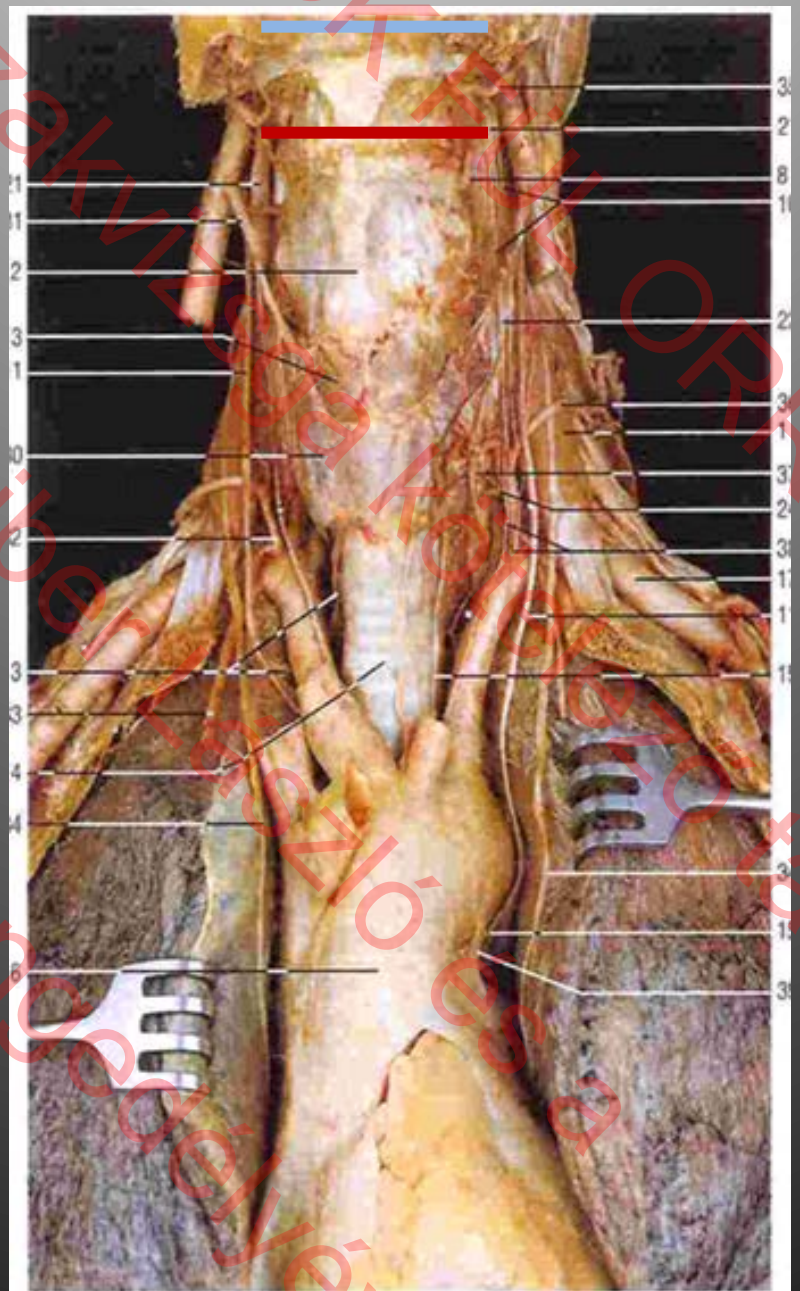

AOK FEH ORR GÉGE
013 szakvizsga kétszerző tanfolyam
Lujbert Tiszló és a
szerző engedélyé

Vizsgáló módszerek

Fizikális és endoszkópos vizsgálat



Rtg



CT



MRI

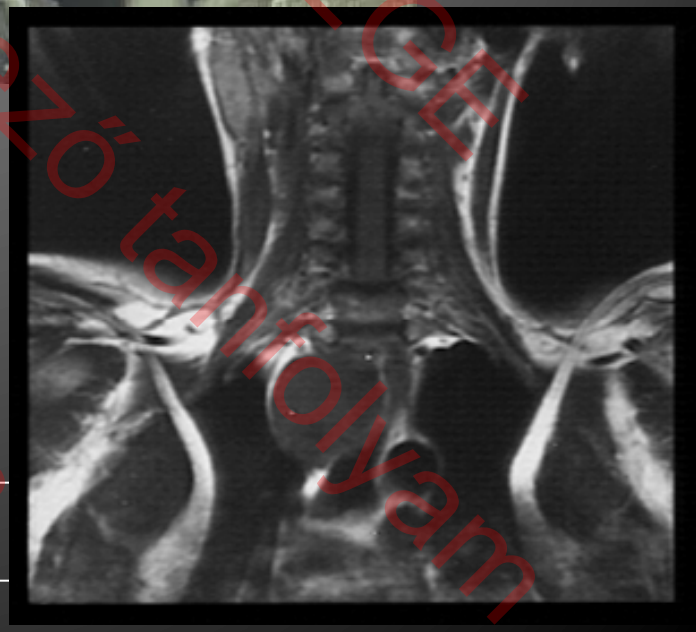

Funkcionalis vizsgálatok: légzésfunkció stb.

FÜL ORR GÉGE szakvizsga kötelező tanfolyam
Lujber László és a szerző engedélyével

betegségcsoportok

- Kongenitalis
- Sérülések
- Idegentestek
- Gyulladások
- Stenosisok
- daganatok

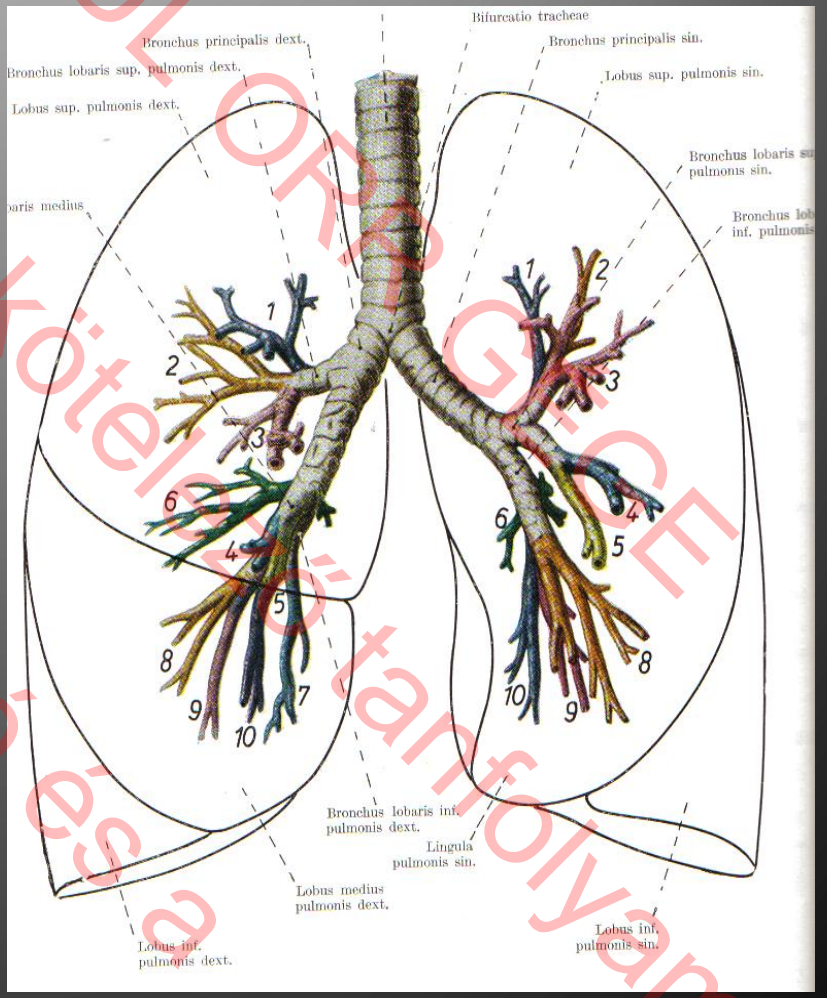

AOK FÜL ORR GECE
013 szakvizsga kötelező tanfolyam
Lujber László és a szerző engedélyé

Kongenitális

- Kongenitális trachea tágulat
  a légcső 4-5 cm-re is tágulhat, a hörgők, a tüdő parenchyma elasticus elemeinek csökkenésével társulhat
- Kongenitális szűkületek
  általában 1-2 porcra terjed, de néha a trachea teljes hosszára
  aortaív fejlődési rendellenességeivel járhat

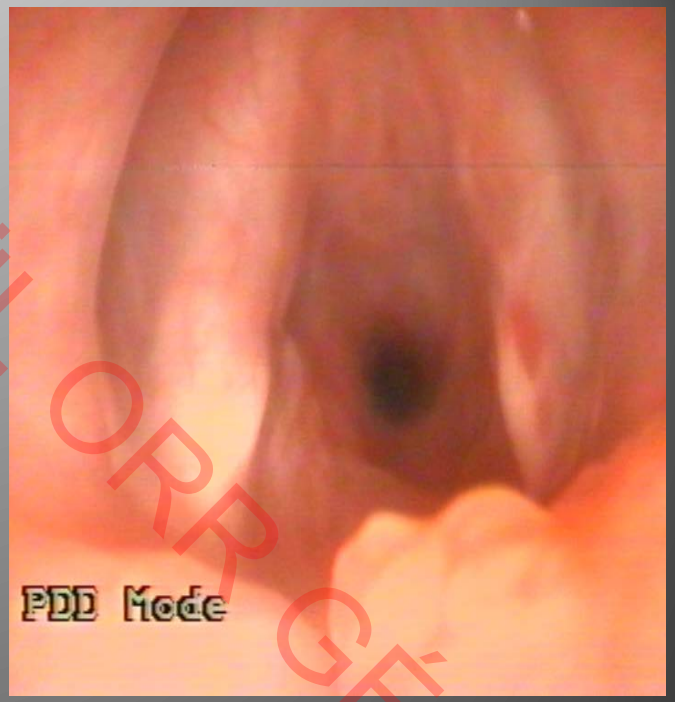

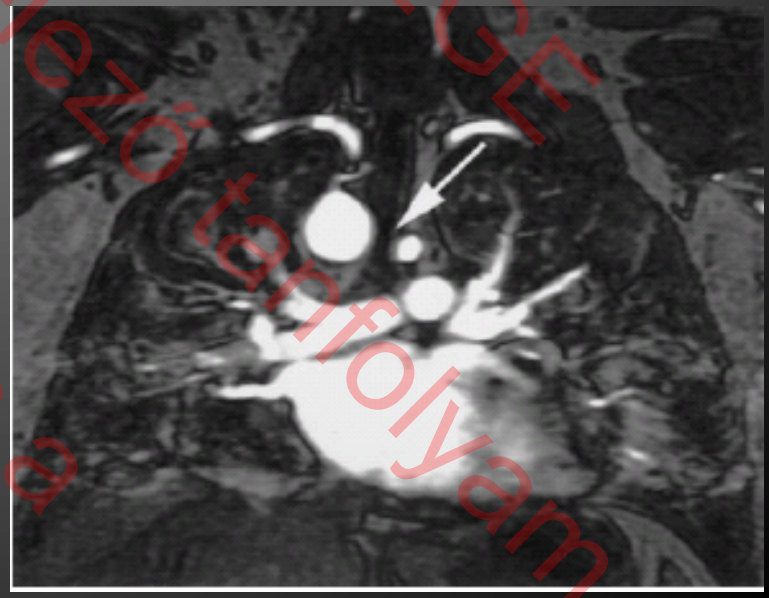

2013 szakvizsga kötelező tanfolyam
Lőrincz László és a
szerző engedélyével
FÜL ORR GÉGE

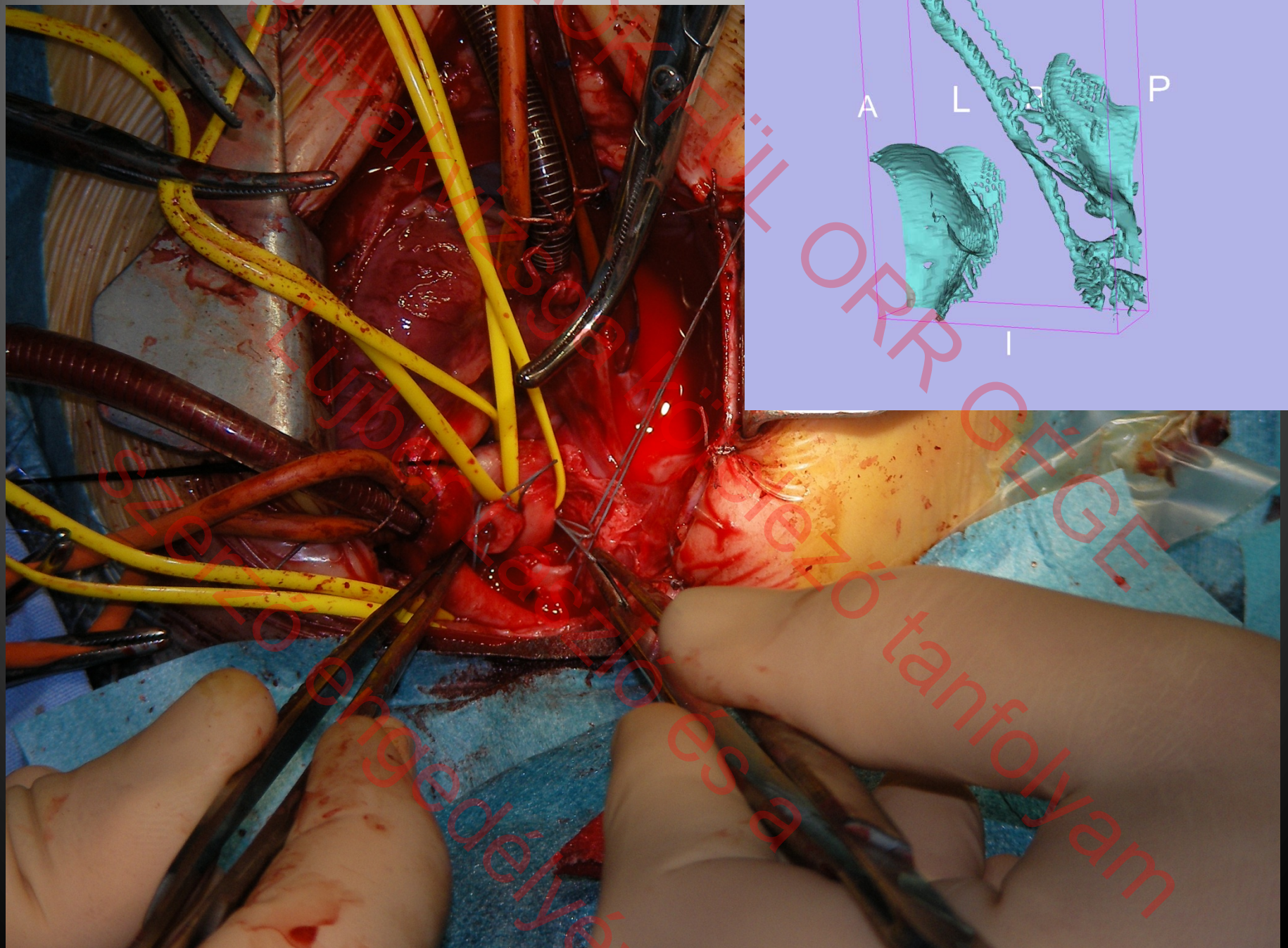

013 Szakfizsgálói AO-TEÜL ORR GÉGE
Ujbert Rezső és a szerző engedélyé
Rezső tanfolyam

Trachea szűkületek, Tracheomalácia

Table 1—*Diseases Associated With TBM**

Disease	Description
Primary (congenital)	
	Normal infants (idiopathic or primary TM proper)
	Prematurity
	Pulsatile collapse with normal innominate artery
	Congenital abnormalities of the cartilage
	Dyschondroplasia/chondromalacia/chondrodysplasia
	Polychondritis
	Ehlers-Danlos syndrome
	Congenital syndromes associated with TM/TBM
	Mucopolysaccharidosis
	Hurler syndrome
	Hunter syndrome
	CHARGE syndrome
	VATER anomaly
	Trisomy 9
	Trisomy 21
	Atelosteogenesis type 1
	Antley-Bixler syndrome
	11p13 deletion
	22q11 deletion
	18–22 translocation
	Hallermann-Streiff syndrome
	Pfeiffer syndrome
	Blackfan-Diamond syndrome
	Williams-Campbell syndrome
	Kniest dysplasia
	DiGeorge syndrome

013 szakvizsga kötelező tanfolyam
AOK FÜL ORR GÉGE
Lujber László és a
szerző engedélyé

- Secondary (acquired)
  - Prolonged intubation
  - Tracheotomy
  - Severe tracheobronchitis
  - Resulting from compression
    - Vascular
      - Double aortic arch
      - Abnormal take-off of the innominate artery
      - Anomaly of left pulmonary artery
      - Right aortic arch
      - Aberrant right subclavian
      - Enlarged pulmonary veins
    - Cardiac
      - Left atrial hypertrophy
      - Enlarged left atrium
    - Skeletal
      - Scoliosis
      - Pectus excavatum
    - Tumors and cysts
      - Teratomas
      - Cystic hygromas
      - Hemangiomas
      - Bronchogenic cysts
      - Enterogenic cysts
      - Thymoma
      - Thymus enlargement
      - Goiter
      - Lymphatic malformation
      - Lymphoma
      - Neuroblastoma
    - Infection
      - Abscess

Stb.

AOK EÜ LORR GÉGÉ szakvizsga kötelező tanfolyam Lujber Erzsébet és a szerző engedélyével

Table 3—*Classification of Adult TM*

TM	Description
Primary (congenital)	
	Genetic, such as polychondritis (also see pediatric table)
	Idiopathic "giant trachea" or Mounier-Kuhn syndrome
Secondary (acquired)	
	Posttraumatic
	Postintubation
	Posttracheostomy
	External chest trauma
	Post-lung transplantation
	Emphysema
	Chronic infection/bronchitis
	Chronic inflammation
	Relapsing polychondritis
	Chronic external compression of the trachea
	Malignancy
	Benign tumors
	Cysts
	Abscesses
	Aortic aneurysm
	Vascular rings, previously undiagnosed in childhood

AOK FÜLORR GÉGÉ
2013 szakvizsga kötelező tanfolyam
Lujber László
szerző engedélyével

Kardhüvely szűkület

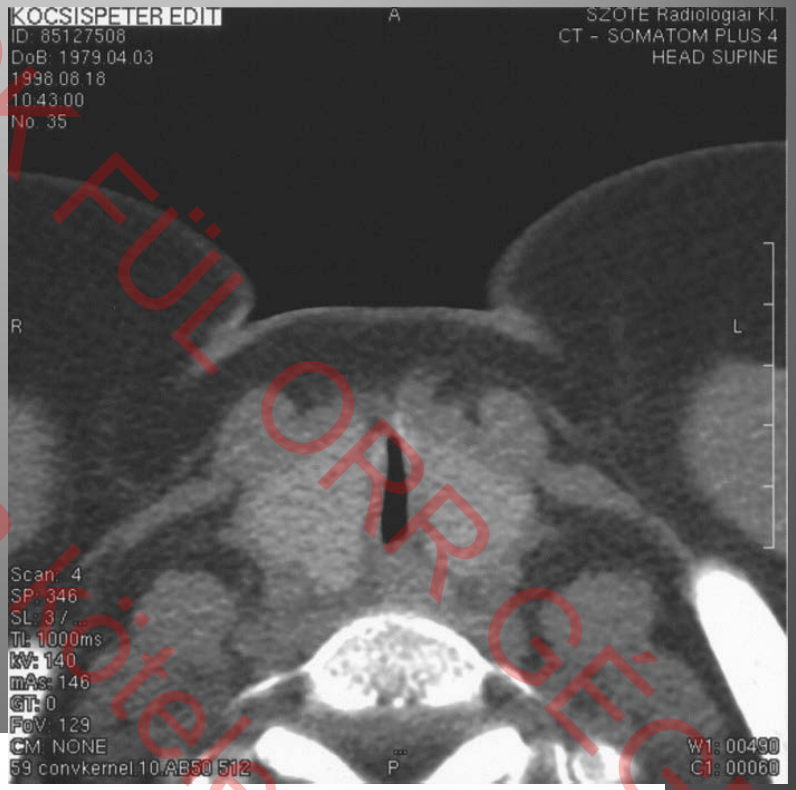

Nyaki szakasz külső kompresszió

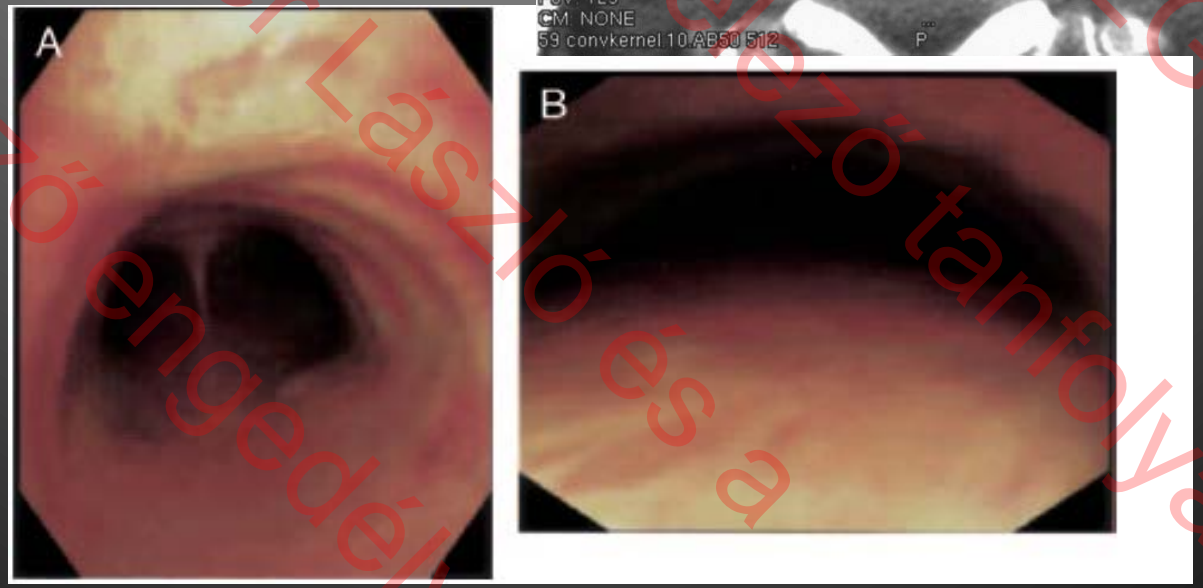

Mellkasi szakasz: belégzés kilégzés

2013 Szakvizsga Kötelező tanfolyam FÜL ORR GÉGE
Lujber László és a szerző engedélyével

Belégzés kilégzés

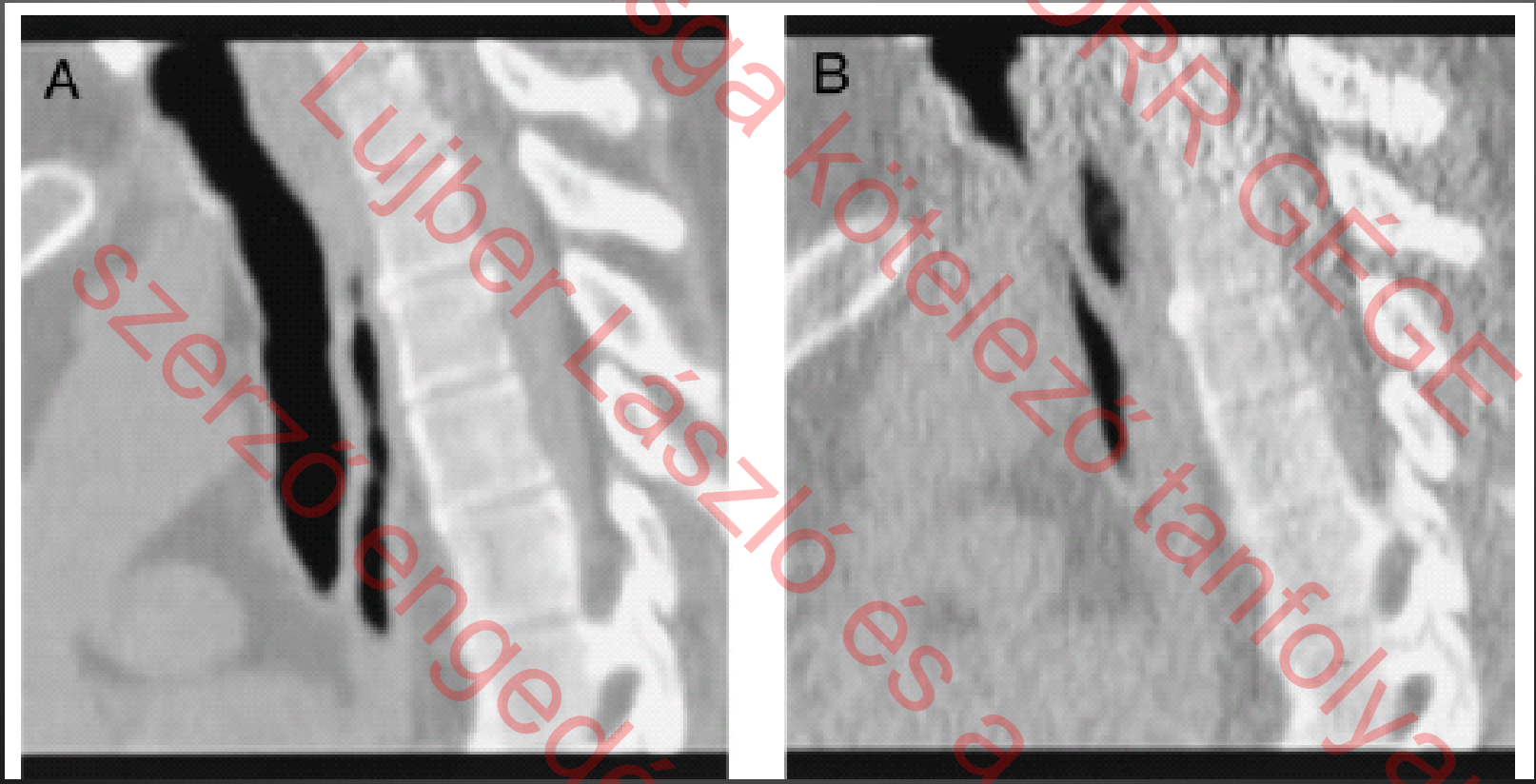

013 szakvizsga kötelező tanfolyam
FÜL ORR GÉGE
Lujber László és a
szerző engedélyé

Cricotrachealis és felső trachea szakasz szűkületeinek megoldása harántreszekcióval és CO2 lézerre épülő endoszkópos technikával

Rovó L.; Bella Zs.; Brzózka J.; Czigner J. Jóri J

SZTE Fül-Orr-Gége és Fej-Nyaksebészeti Klinika

2013 szakvizsga kötelező tanfolyam
AOK Fül-Orr-Gége
Lujber László és a
szerző engedélyével

Leggyakoribb ok: *tartós intubáció*

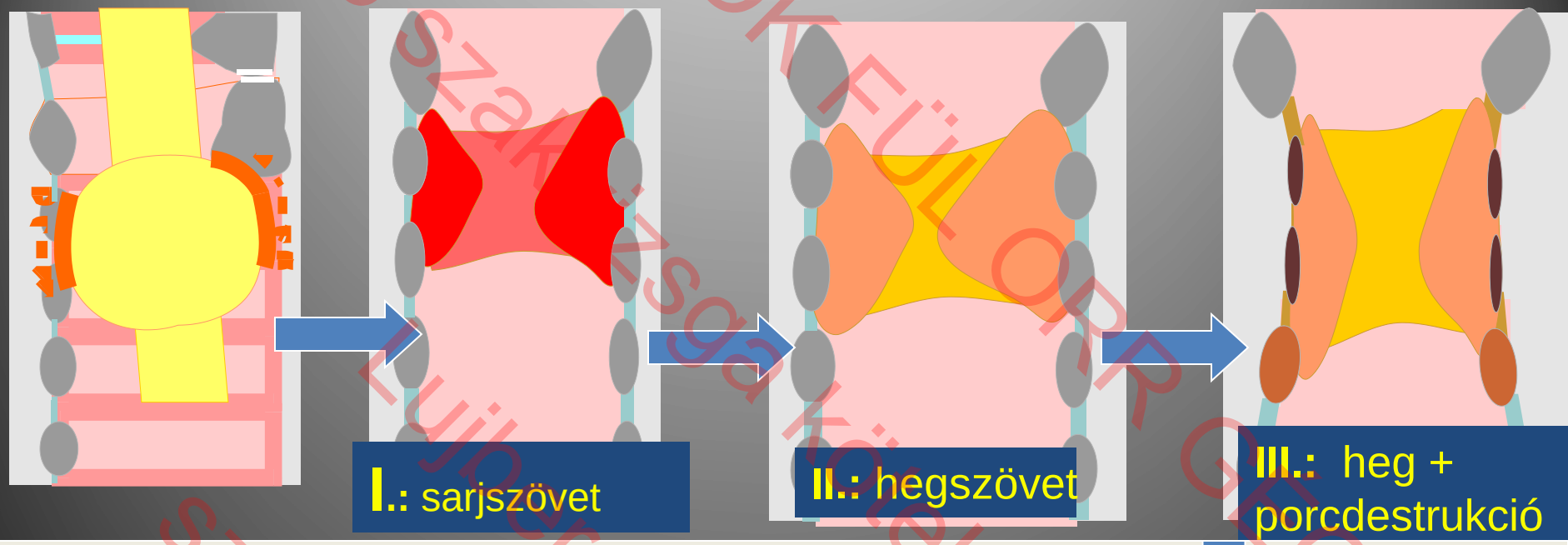

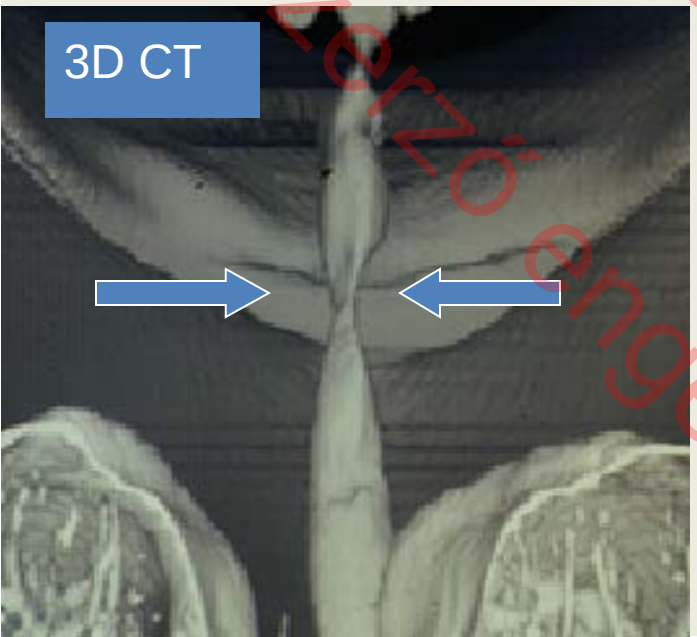

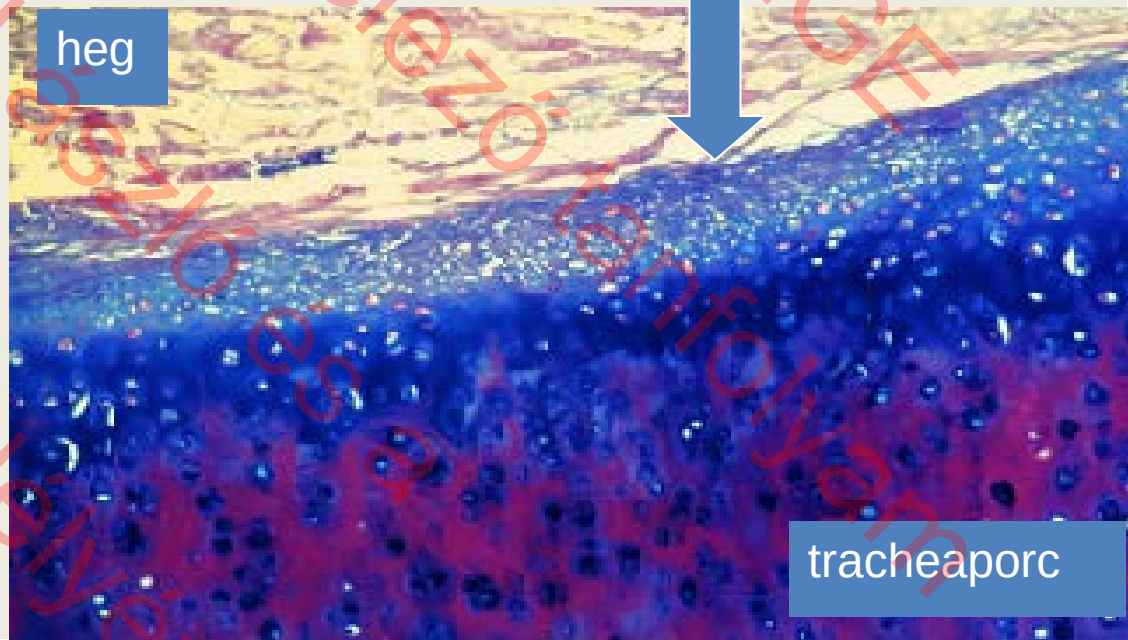

013 szakvizsga kötelező tanfolyam
Lujber László és a ÁOK FÜL ORR GEGE szerző engedélyé

Egyéb okok:

„Magas tracheotomia”:
Percután tracheotómia

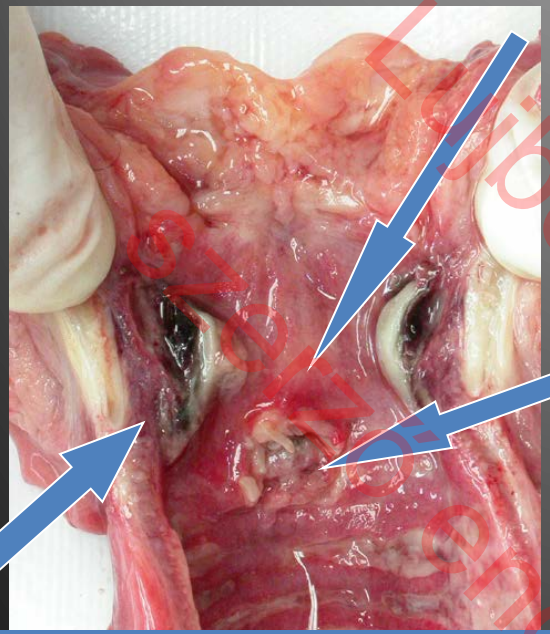

Submucosus haematoma

gyűrűporc

stoma

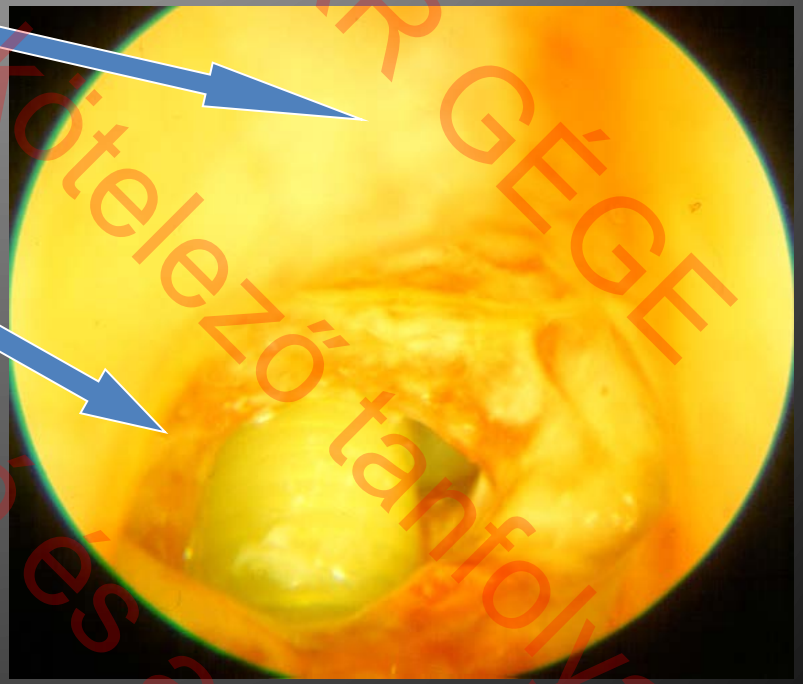

013 szakvizsga kötelező tanfolyam
AOK FÜL ORR GÉGE
Lajber László és a
szerző engedélyé

Külső kompresszió

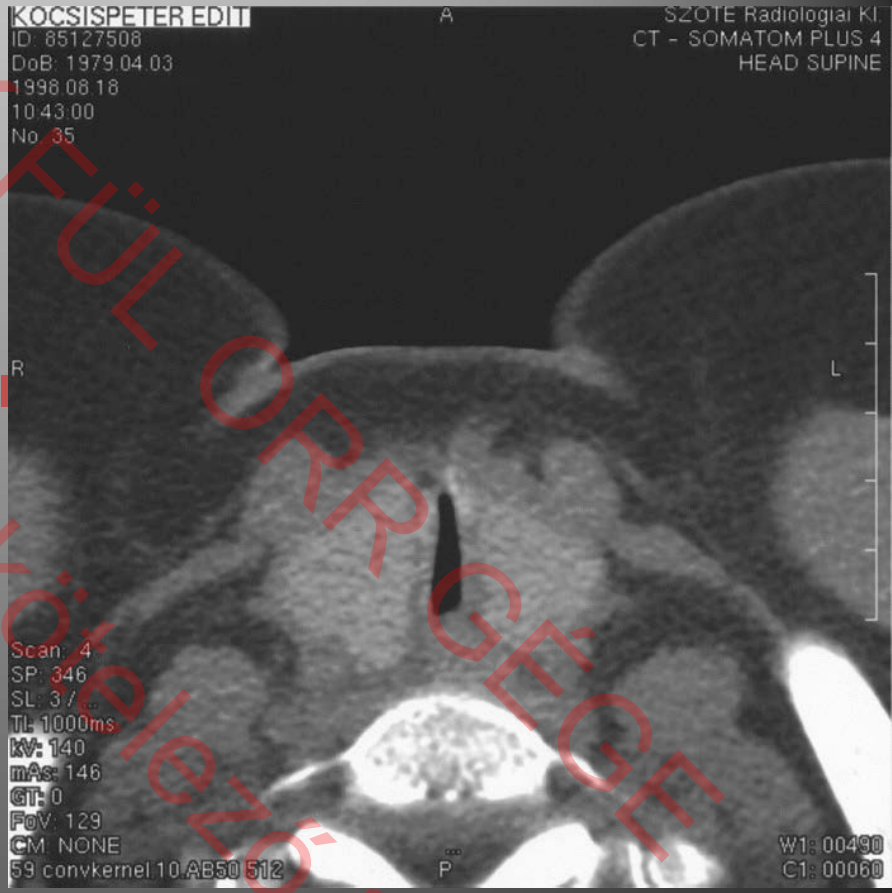

Tracheasérülés

Sugárkezelés utáni heges szűkület

2013 szakvizsga kötelező tanfolyam
Lüber László és a szerző engedélyével


CO_2-lézer hegvaporizáció hatása a trachea szövettani rétegeire

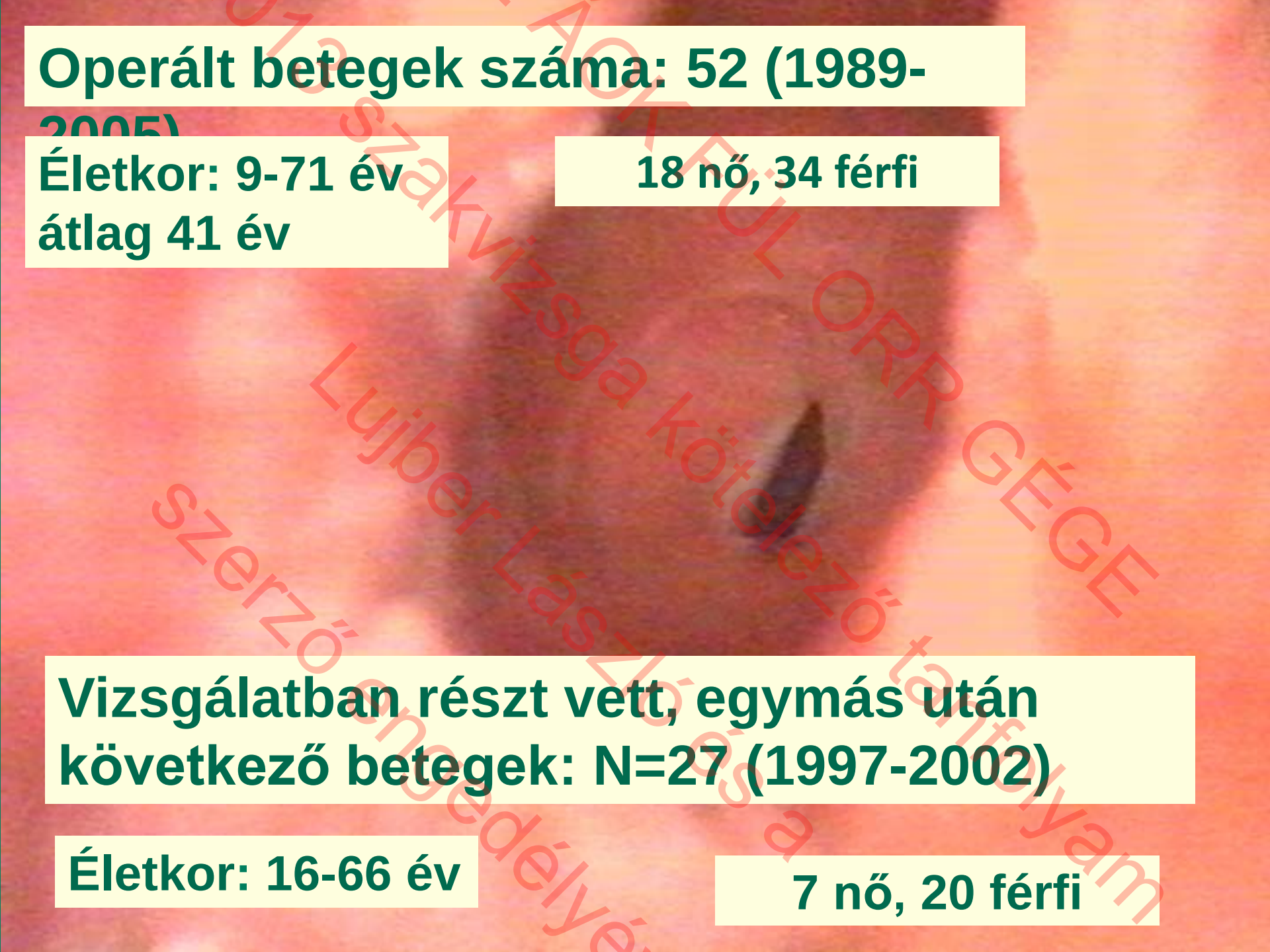

Operált betegek száma: 52 (1989-2005)

Életkor: 9-71 év
átlag 41 év

18 nő, 34 férfi

Vizsgálatban részt vett, egymás után következő betegek: N=27 (1997-2002)

Életkor: 16-66 év

7 nő, 20 férfi

013 szakvizsga kötelező tanfolyam
AOK FÜL ORR GÉGE
Lujber László és a
szerző engedélyé

II.: A sztenotikus trachea szakasz harántrezekciója, 6 héten belül megtörtént és az eltávolított szegmenst kórszövettani vizsgálatra küldtük.

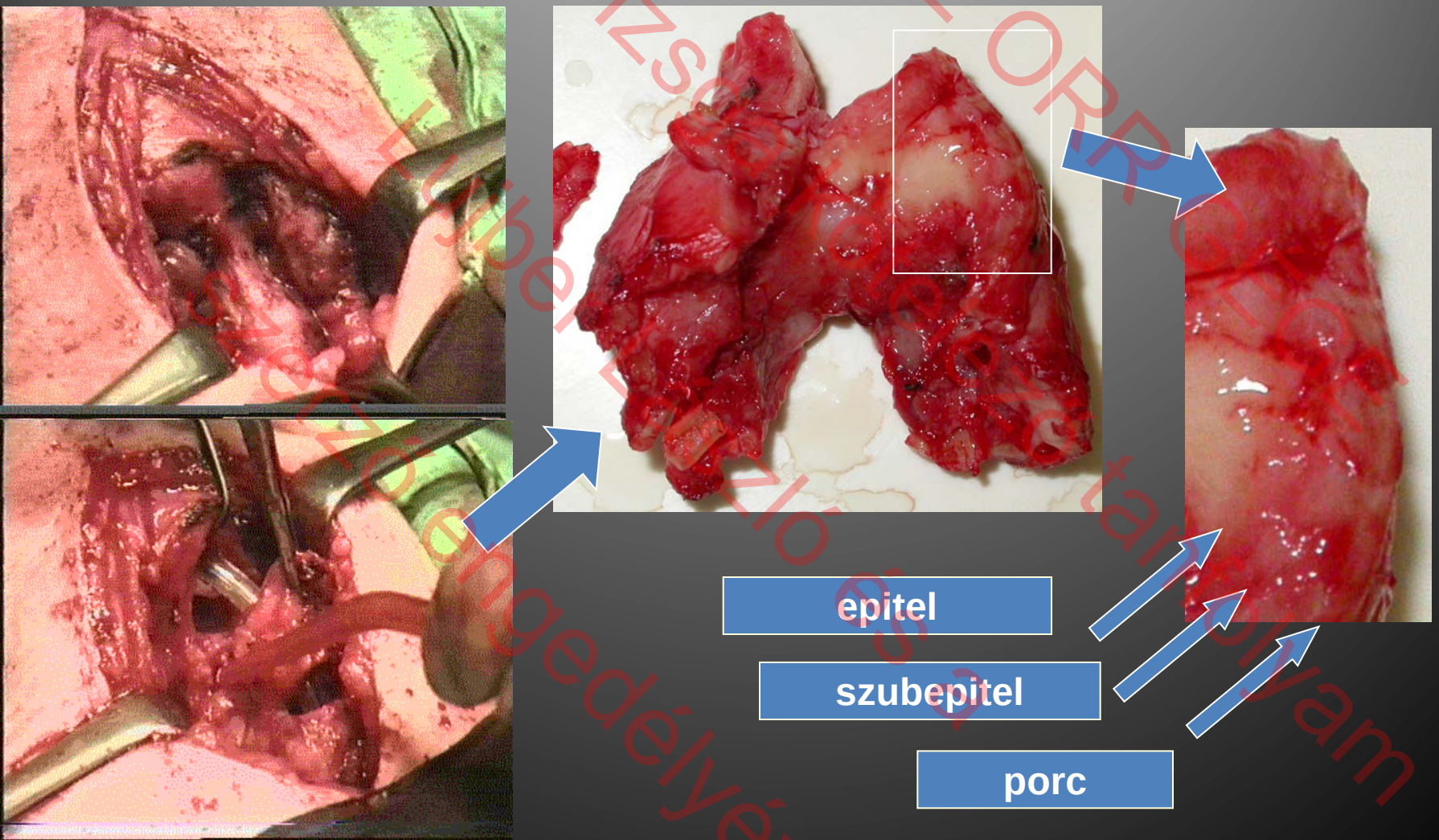

013 szakvizsgálatra kötelezett tanfolyam
Szerzőrengedélyé
ÁOK FÜL ORR GEGE

A vizsgálat menete:

I.: A minimálisan invazív endoszkópos ***LÉZER*** heg-vaporizáció vagy rekanalizáció (3-10W, 10.6 µm)



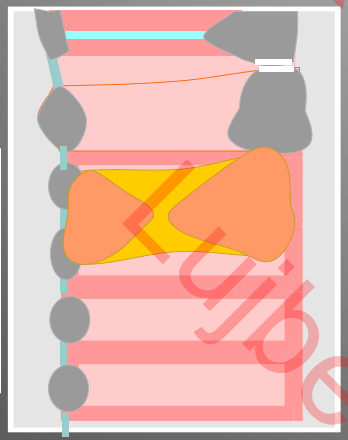



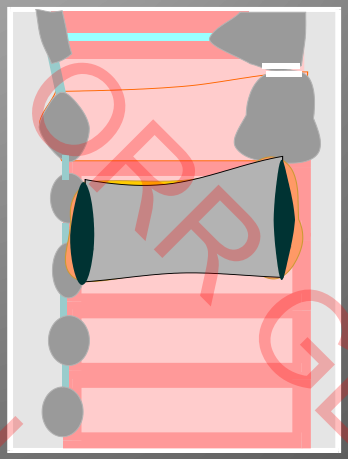



I. Nem volt lézer kezelés: 6 beteg

II. A porcot nem érintő lézer kezelés: 12 beteg

III. Porcot is érintő lézer kezelés : 9 beteg

013 szakvizsgálat AOK FÜL ORR GÉGE
Lujber László és a kötelező tanfolyam
szerző engedélyé

Eredmények I.: epiteliális károsodás

planocelluláris metaplázia: 14 be

epiteliális erózió: 17 beteg

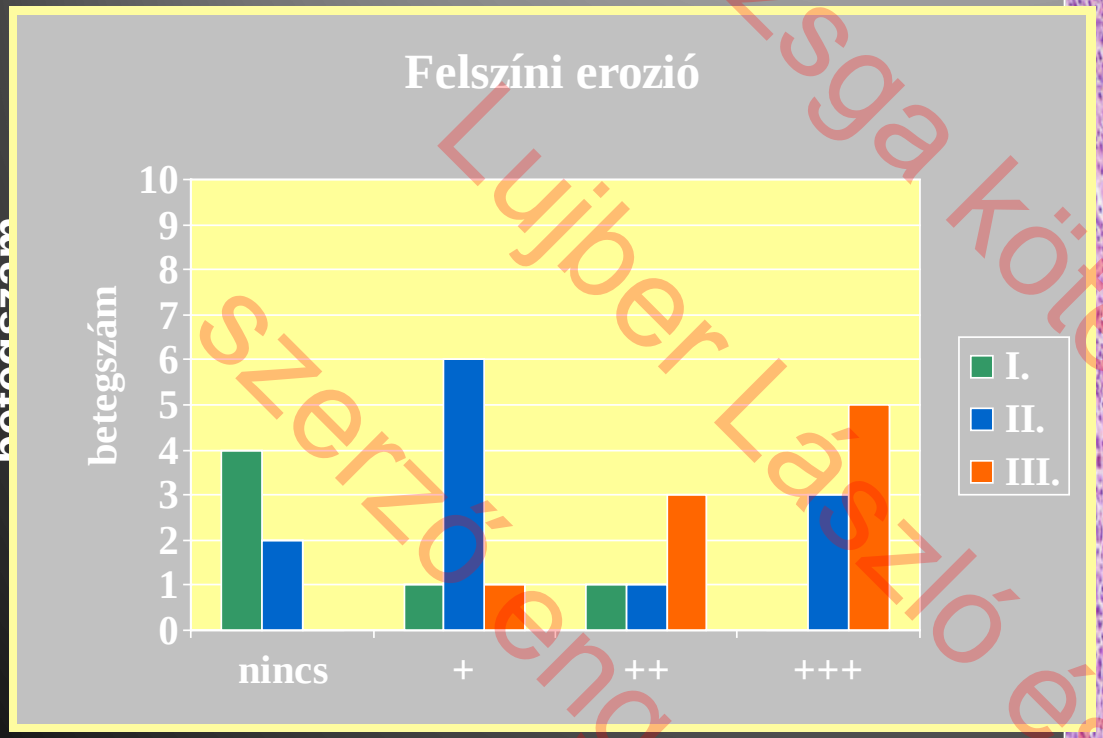

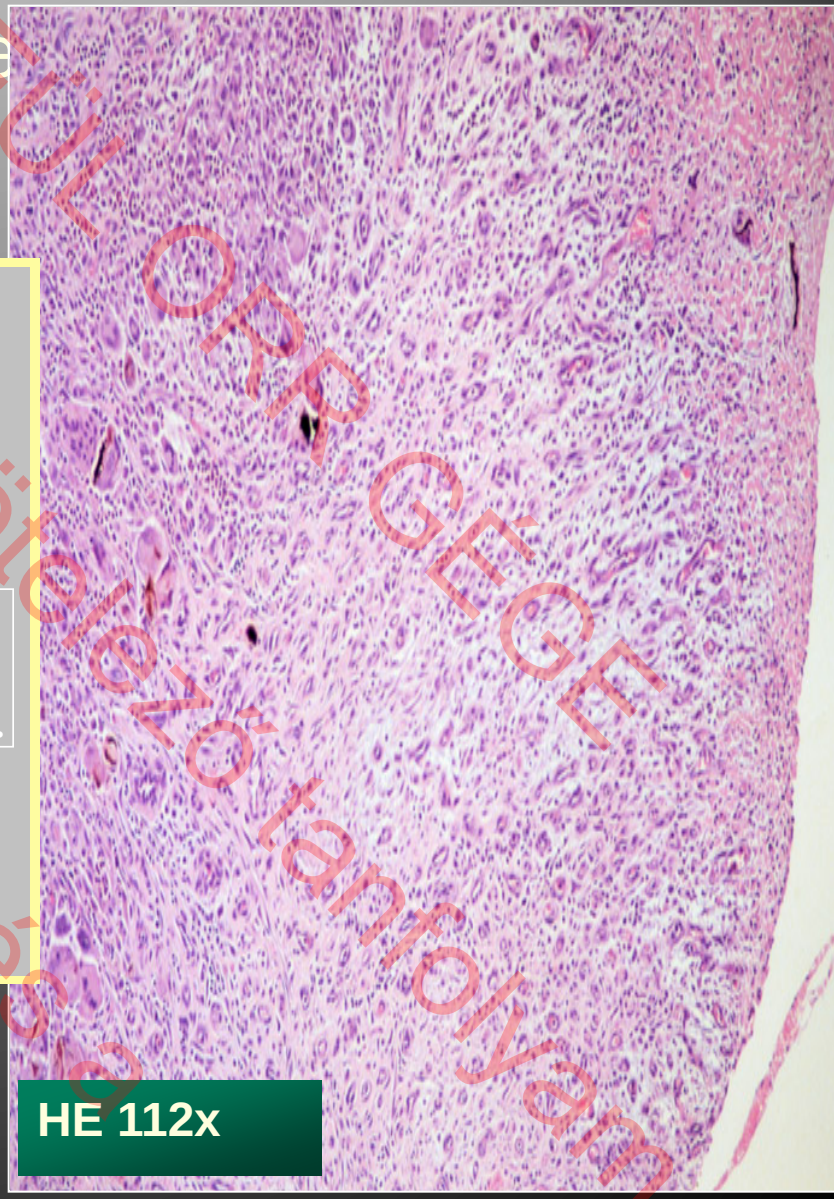

károsodás foka

013 szakvizsga kötelező tanfolyam
Lujber László és a
szerző engedélyé

Eredmények II.: szubepiteliális károsodás

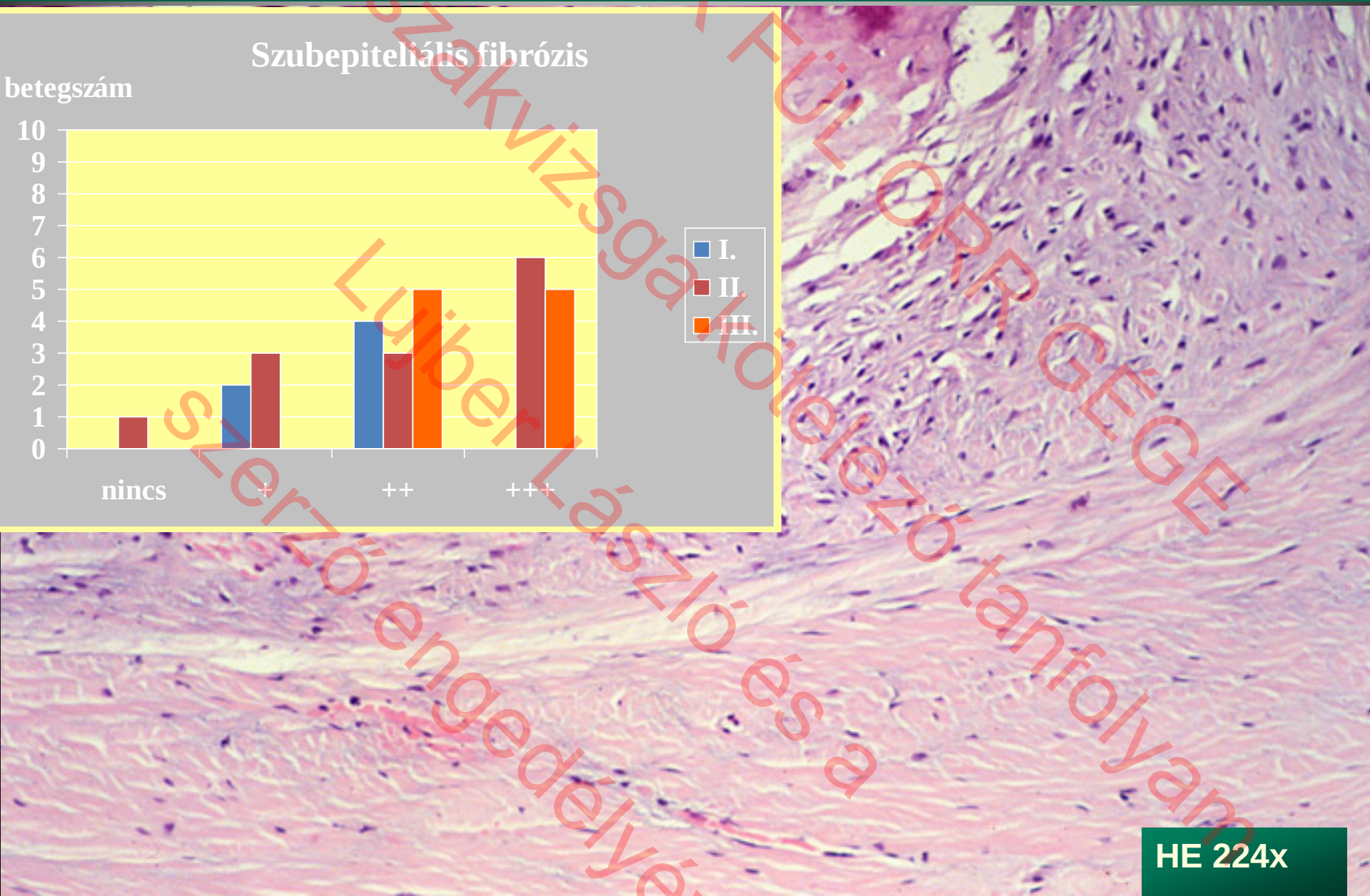

013 szakvizsga kötelező tanfolyam
Lujber László és a szerző engedélyé
ÁOK FÜL ORR GÉGE

Eredmények III.: porckárosodás

Csont metaplasia:16 beteg

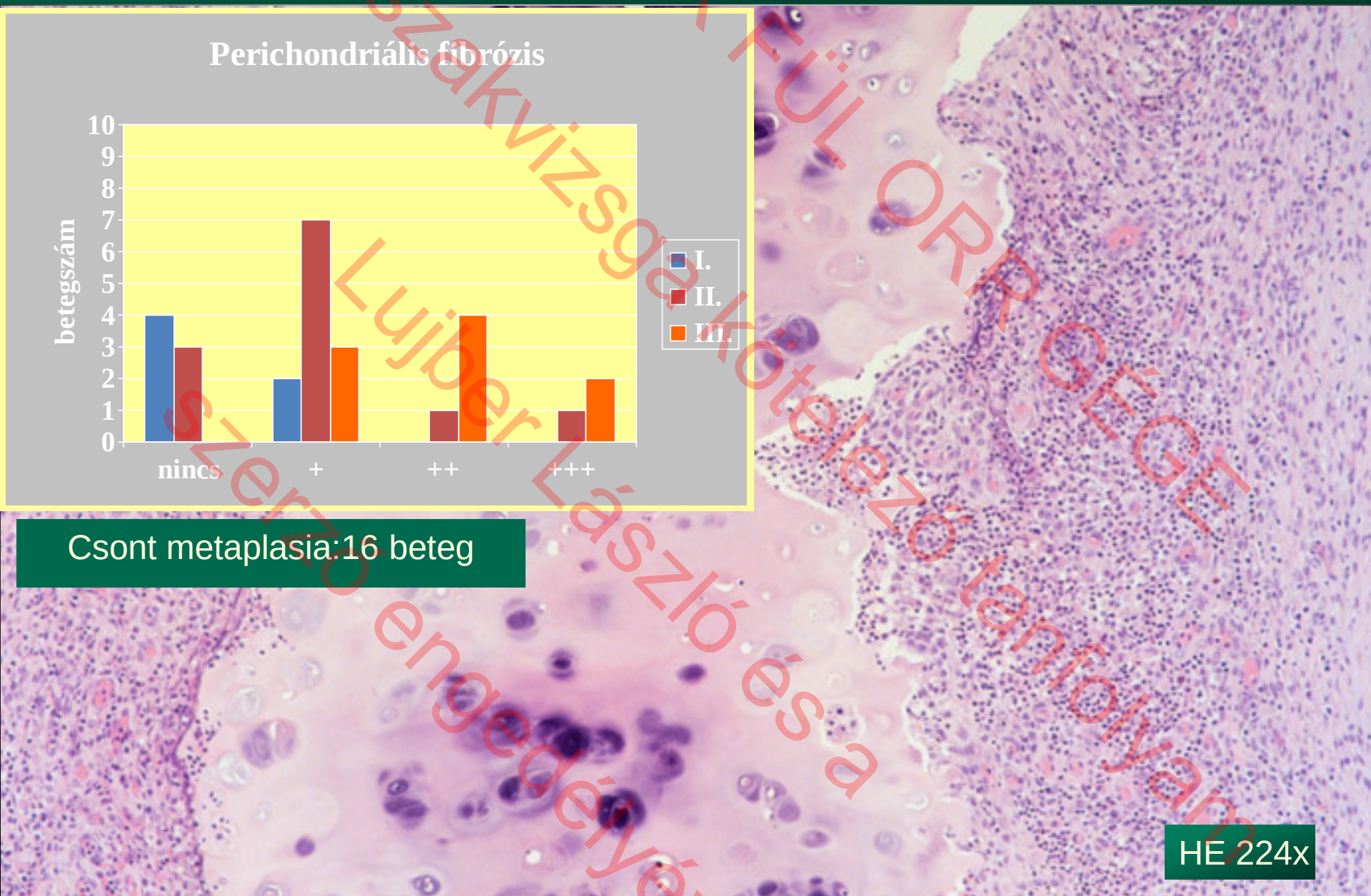

HE 224x

2013 szakvizsga kötelező tanfolyam
Lujber László és a szerzo engedélyé
ÁOK FÜL ORR GÉGE

Eredmények III.: porckárosodás

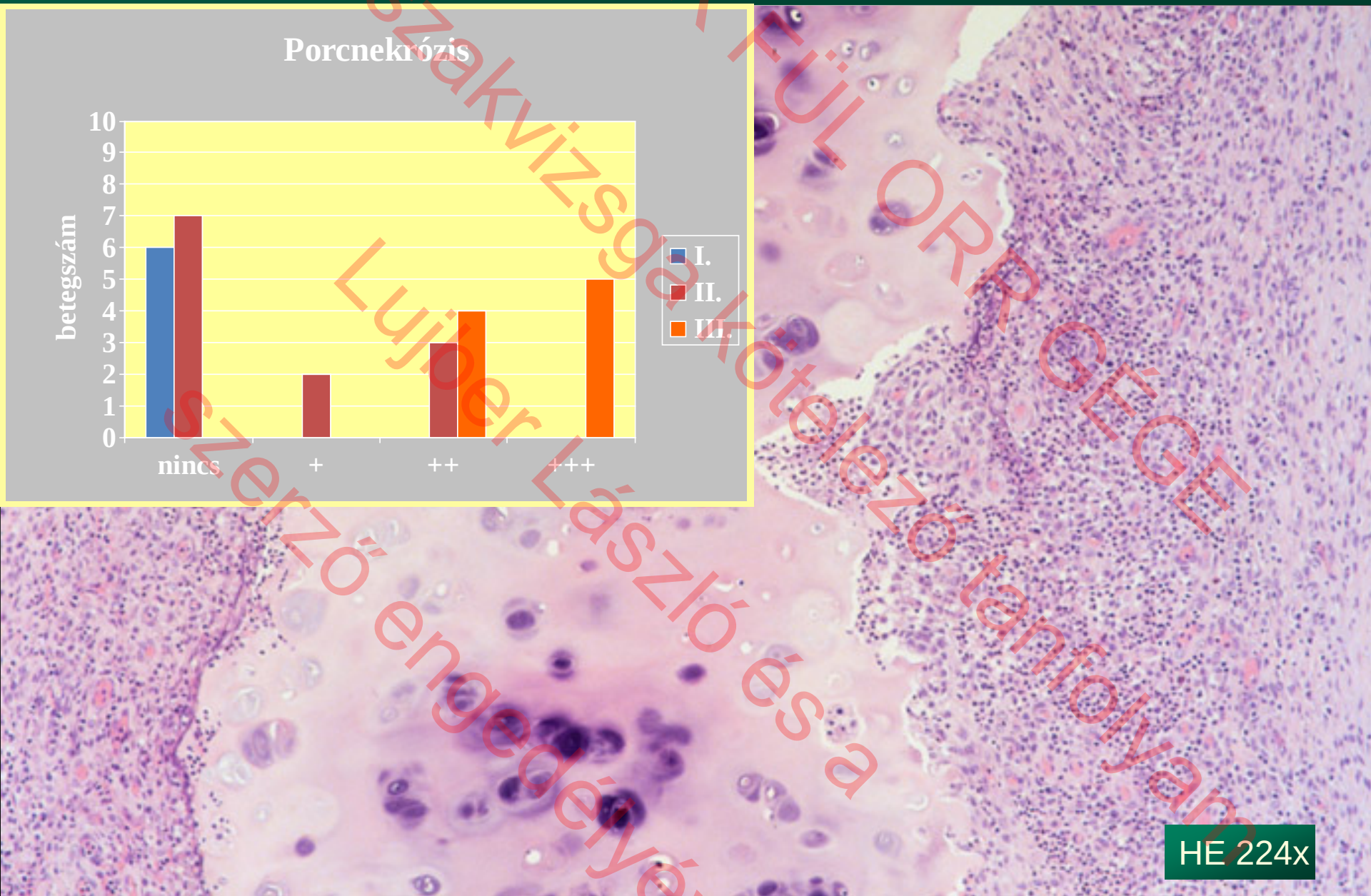

013 szakvizsga kötelező tanfolyam
Lujber László és a
szerző engedélyé
ACK FÜL ORR GÉGE

Esetismertetés:

63 éves férfi

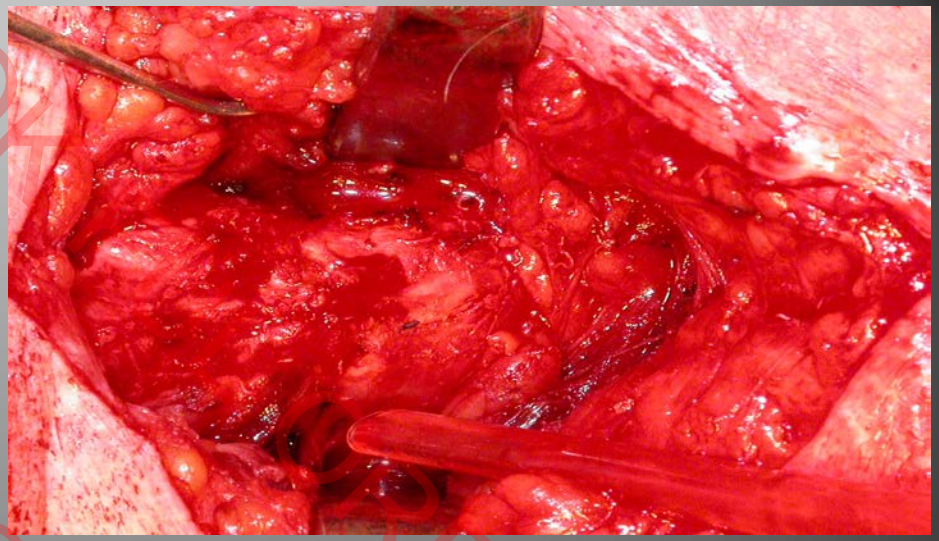

2000. november - tetanus, 3 hónapig gépi lélegeztetés
2001. február, március - trachea tágítás 2x
2001 -stent beültetés-mediastinumba került ezért mellkassebészeten ismételt beültetés
2003. május - a stent subglotticusan elakadt, eltávolításra került, majd újabb behelyezés
2004. augusztus - végleges stent eltávolítás, átmenetileg kielégítő légzés
2005. január- lézeres recanalizáció
2005. február- trachearesectio

2013 szakvizsga kötelező tanfolyam
Lujber László és a
szerzo engedélyé
AOK KRR GÉGE

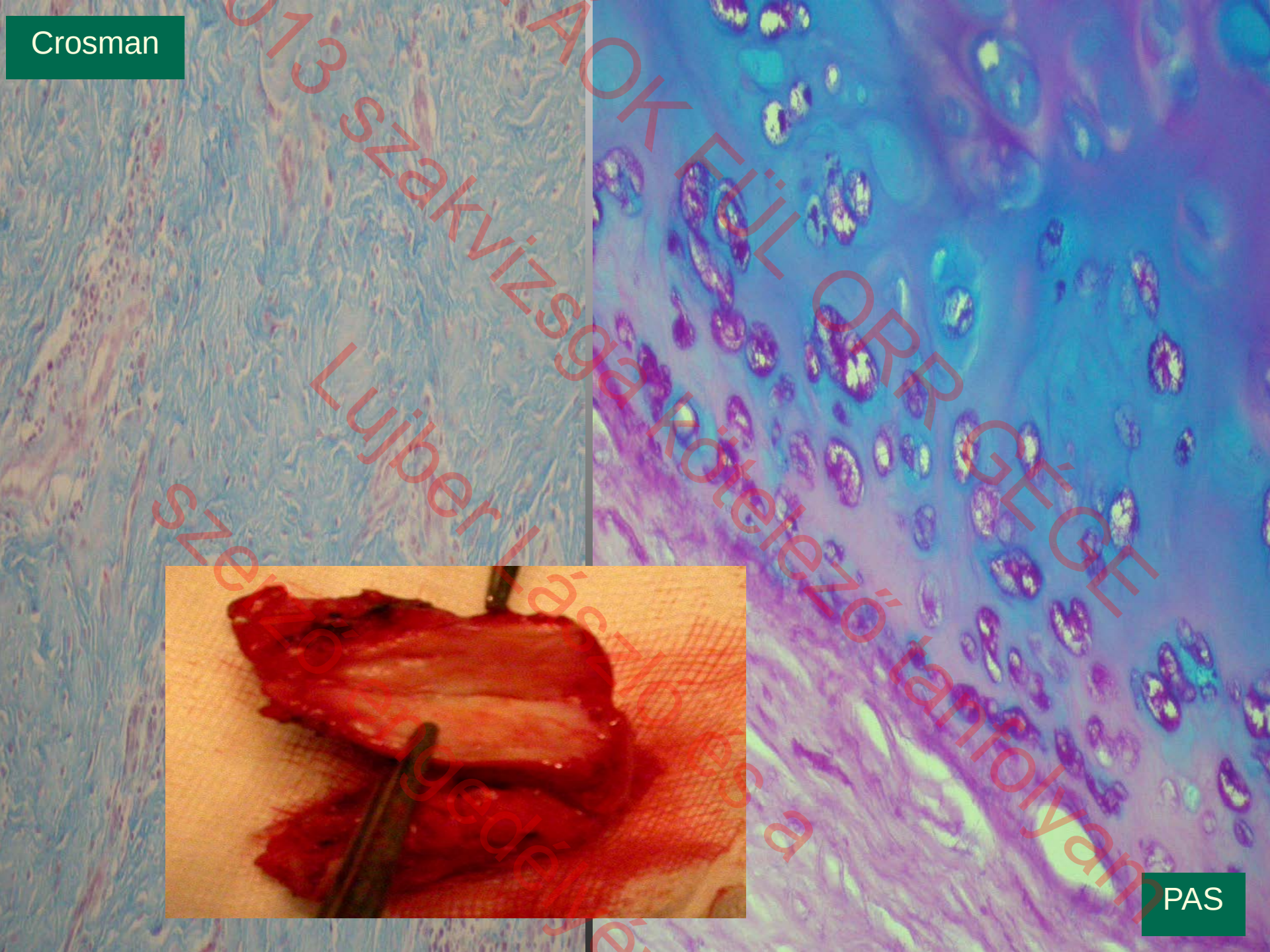

AOK FÜL ORR GÉGE
013 szakvizsga kötelező tanfolyam
Lujber László és a
szerzőtárgedélyé

Következtetések I.

✓Az érintett trachea szakaszon a többrétegű hengerhám nem regenerálódik.

✓ A beavatkozások számának, kiterjesztésének fokozásával a mélyebb szöveti rétegekben, így a porcszövetben is felerősödnek a gyulladásos és fibrotikus folyamatok

013 szakvizsga kötelező tanfolyam
Lübey László és a
szerző engedélyé

Következtetések II.

✓A gyakran <u>többszörös</u>, sok esetben <u>hónapokig</u>, <u>évekig</u> tartó endoszkópos kezelések ellenére, a trachea szövettani rétegeinek reakciója **kiszámíthatatlan**, ami magyarázza a klinikai eredmények hosszútávon bizonytalan kimenetelét.

2013 szakvizsga kötelező tanfolyam
Lajber László és a
szerző engedélyé
AOK FÜL ORR GÉGE

Endotrachealis megoldások

tágítás

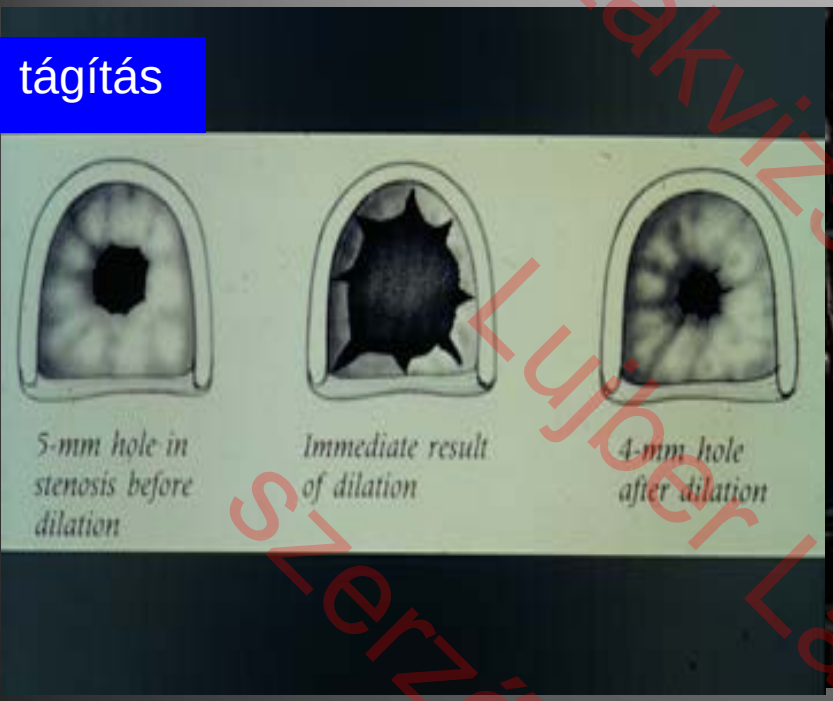













013 szakvizsga kötelező tanfolyam
Lujber László és a szerző engedélyével
ÁOK FÜL-ORR GÉGE

Montgomery-„T”- tubus





AOK FÜL ORR GÉGE
013 szakvizsga kötelező tanfolyam
hubert László és a
szerző engedélyé

Eredmények (N=22)

Strausz J, Orvosi hetilap 1996

• A szűkület megoldódott, a stent eltávolítva	**7**
• A szűkület megoldódott, a stent bentmaradt	6
• A szűkület megoldódott Montgomery-T tubus	5
• A szűkület megoldódott, reszekció	2
• Kanülviselő	1
• A beteg meghalt megoldatlan szűkülettel	1

AOK FÜL ORR GEGE
013 szakvizsga kötelező tanfolyam
Lujber László és a
szerző engedélyé

Tracheomalácia megoldása felszívódó sztenttel
Gépi lélegeztetést igénylő 3 hónapos fiú

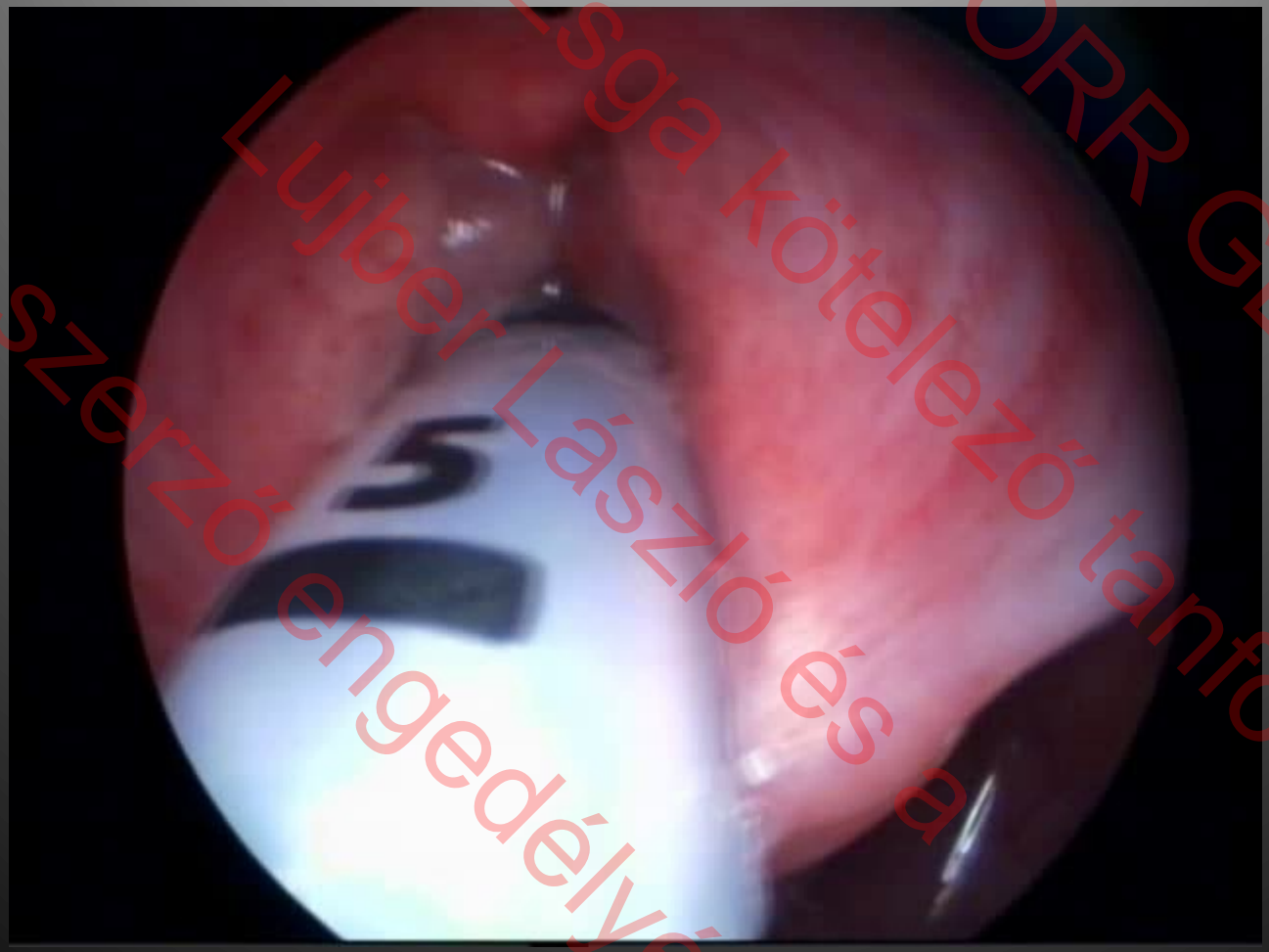

013 szakvizsga kötelező tanfolyam
FÜL ORR GÉGÉ
Lujber László és a
szerző engedélyé

CO2 lézer, Saját anyagunk (1995-2005): n=39

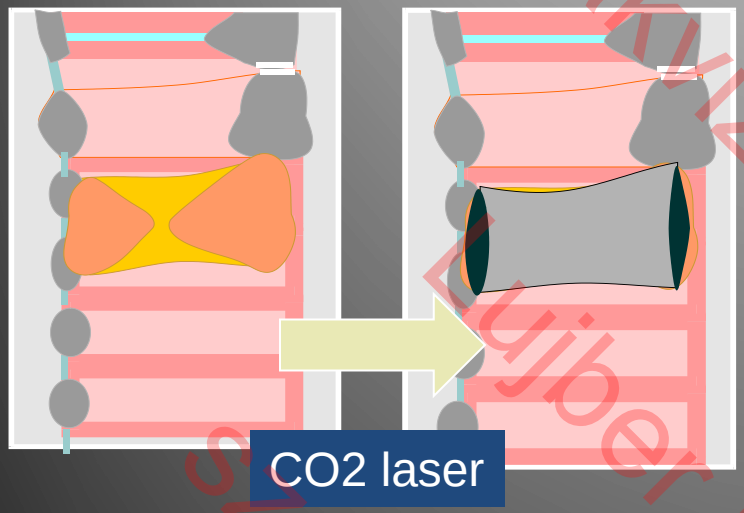

Folyamatos, 5-120 W CO2 lézer

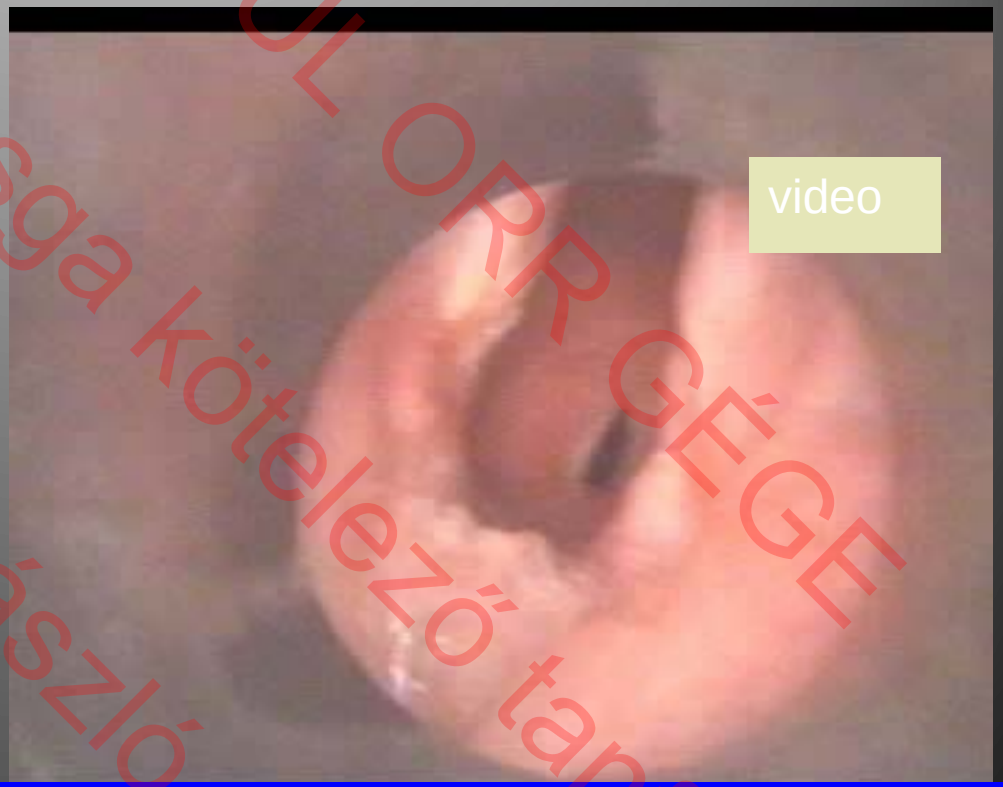

Eredmény: Végleges eredmény: **2/39**

Átmenetileg dekanülálható, a tracheotómia elkerülhető: **3**

2013 szakvizsga kötelező tanfolyam
Bujber László és a
szerző engedélyé
ÁOK FÜL ORR GÉGE

Monnier P és mtsai, Eur Arch Otorhinolaryngol. 2005

The role of the CO2 laser in the management of laryngotracheal stenosis: a survey of 100 cases.

Szükület foka	betegszám	sikeres	%
I: 0-50%	12	11	92
II: 50-75%	41	19	46
III: 75-99%	47	6	13
IV: 100%	-	-	-

Fejlett CO2 laser technika: microspot, ultrapulsatio

2013 szakvizsga kötelező tanfolyam
Lujber László és a szerző engedélyé
ÁOK FÜL ORR GÉGE

Laryngotrachealis szűkületek kezelésének modern szemlélete

(*Hartley BE, **Cotton RT**:Clin Otolaryngol 2000)*

Kisebb szűkület (grade I, II, 0-75 %):

Single-stage laryngotracheal reconstruction (SSLTR)

- **A szűkült szakasz elülső falának vertikalis felhasítása után tágítás autogén porc interpozitummal. (több hónapig stent szükséges !)**

- **Laminotomia (Réthi-II)**
(általában az előző eljárás kiegészítéseként)

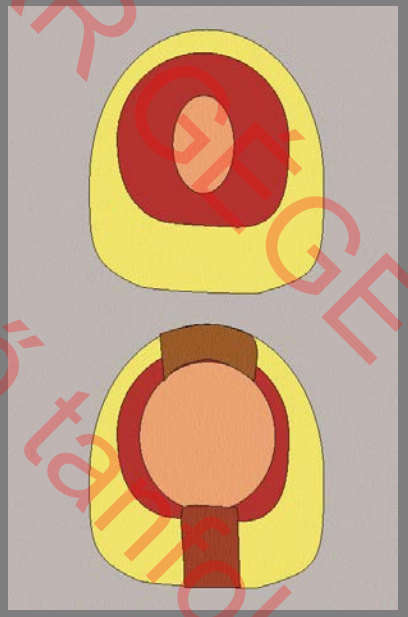

Súlyos szűkülett, teljes elzáródás (grade III, IV, 75-100%):

Cricotrachealis resection (CTR)

2016 szakvizsga kötelező tanolyam
Lujber László és a
szerző engedélyé
AOK FÜL ORR GÉGE

Grade I-II









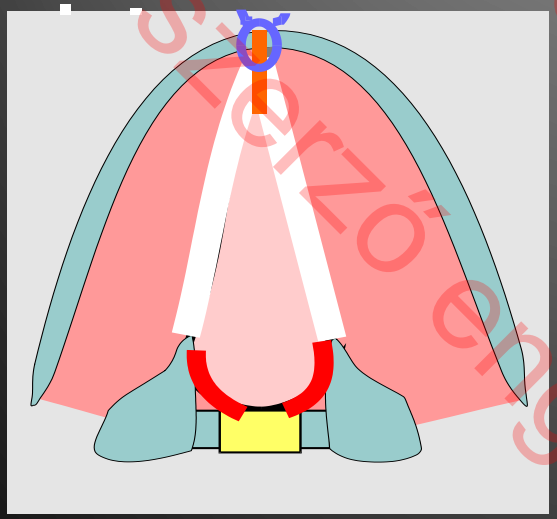

Réthi-II



Lujber László és a szerző engedélyé
ÁOK FÜL ORR GYŐR
Lujber László tanulyam

Cricotrachealis, felső trachea szakasz reszekció:

Klasszikus technika kanülviselő betegen: 14

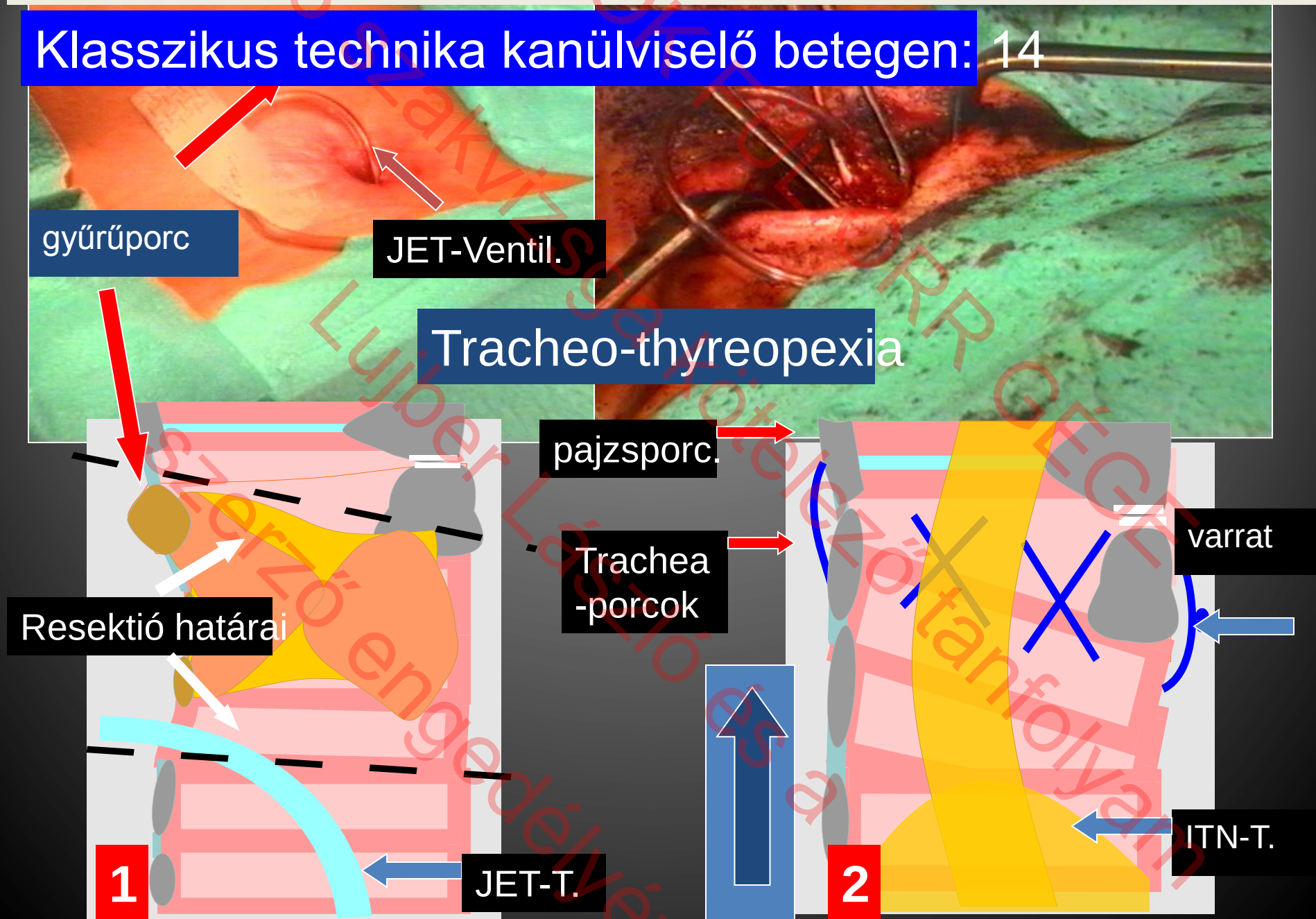

013 szakvizsga kötelezőtanfolyam
Lujber László és a
szerző engedélyé
AOKT-ELORR GÉGE

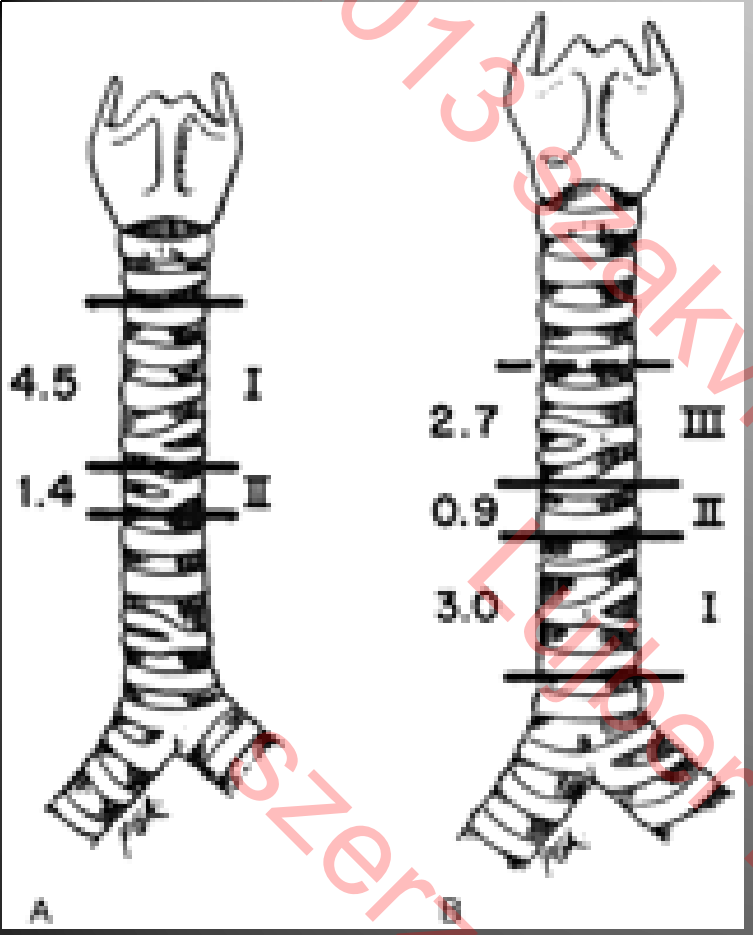

- An adult trachea. The normal length is 12 cm with 18 tracheal cartilages. (A) Through a cervical mediastinal dissection, 4.5 cm of length may be achieved by flexion of the neck, and 1.4 cm of additional resection length can be achieved by cervical mediastinal dissection. (B) Through a sternotomy incision, 3 cm of length may be obtained by cervical flexion, 0.9 cm of length by hilar release, and 2.7 cm of length by reimplanting the left main bronchus into the bronchus intermedius. Grillo[3].

AOK-FÜL ORR GEGE
013 szakvizsga kötelező tanfolyam
Lugber László és a
szerző engedélyé

Rezekció

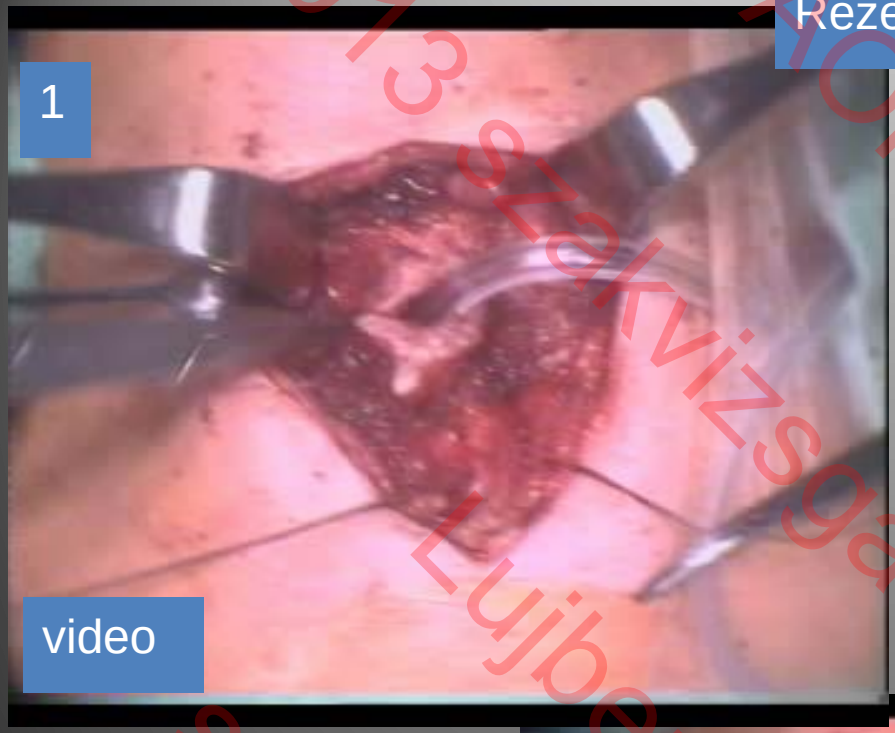





2013 szakvizsga kötelező tanfolyam
Lujber László és a szerző engedélyével
FÜL ORR GÉGÉ

„End to end” anasztomózis

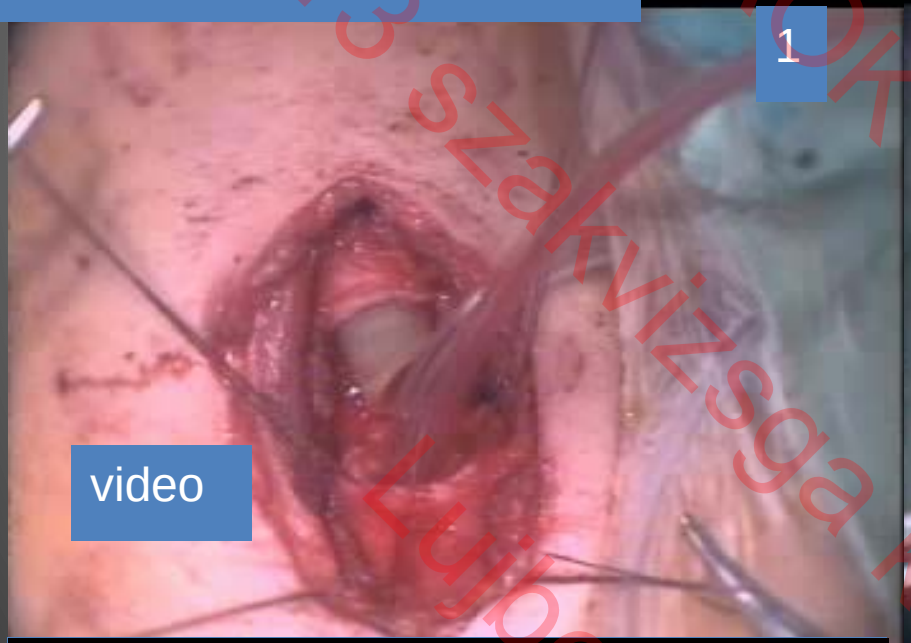



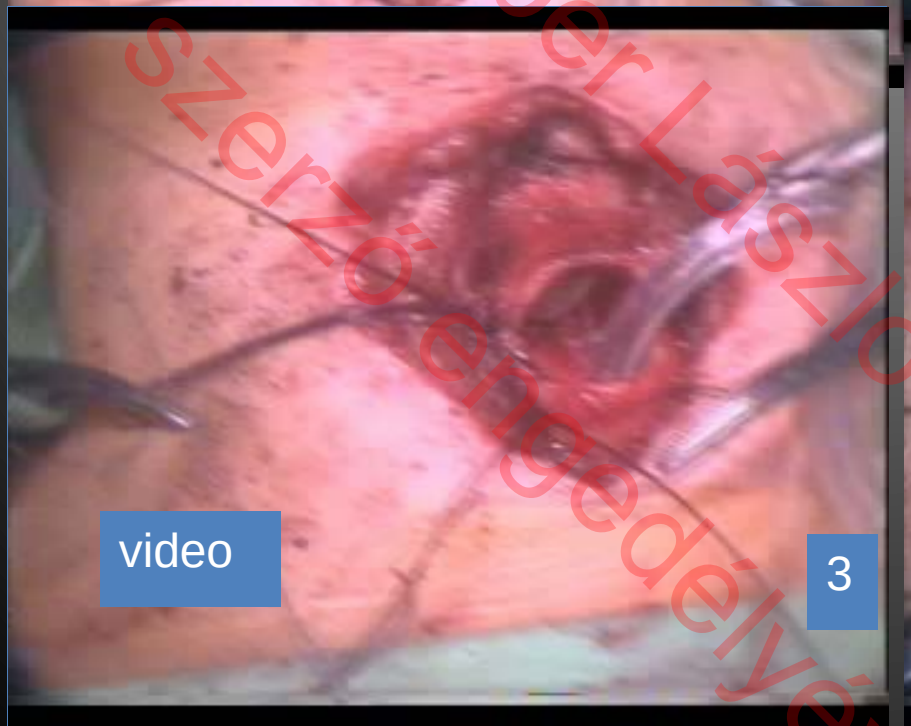

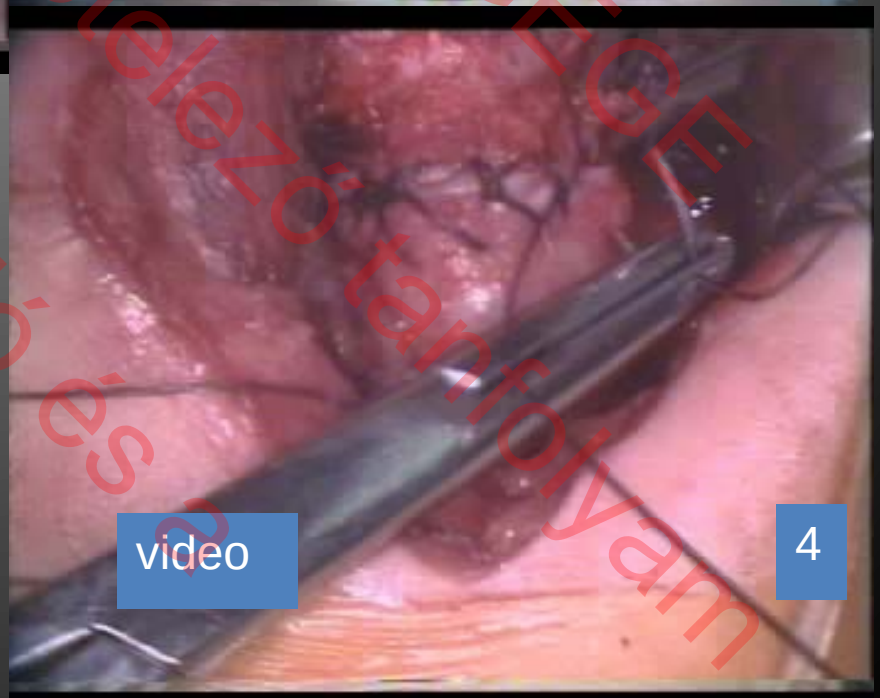

013 szakvizsga kötelező tanfolyam
Lujber László és a
szerző engedélyé
AOK FÜL ORR GÉGE



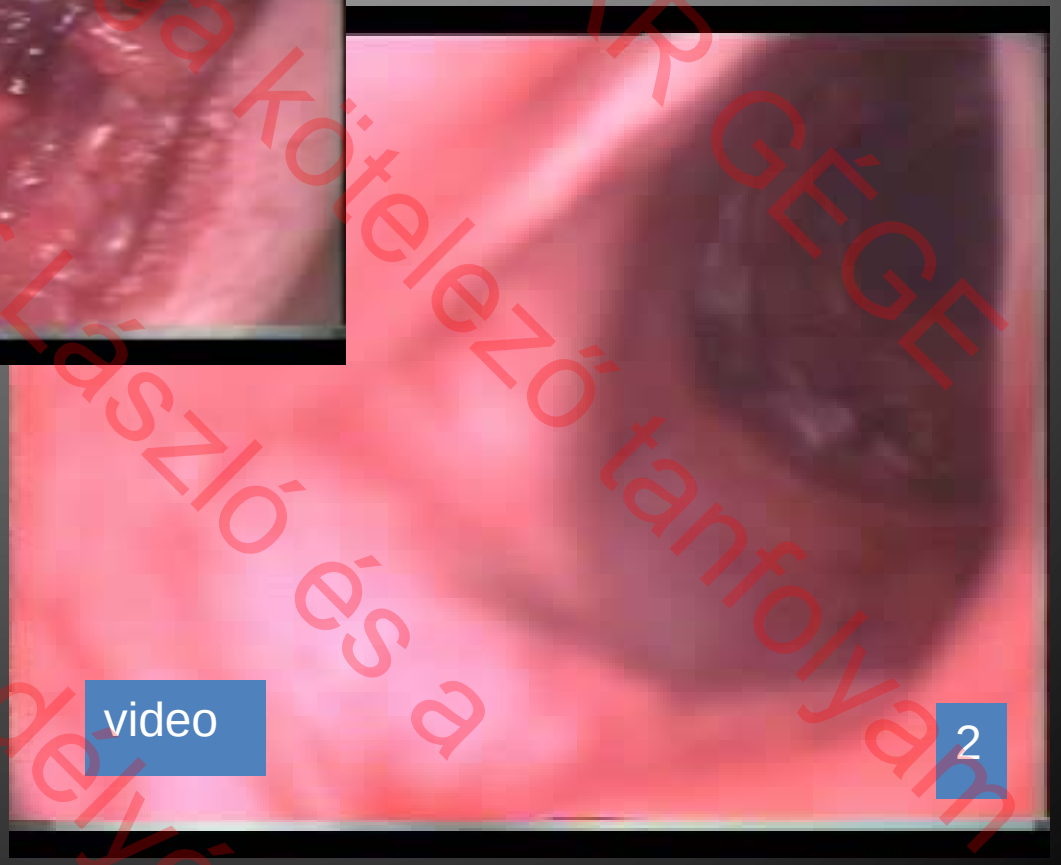

2013 szakvizsga kötelező tanfolyam
Lujber László és a
szerző engedélyével
FÜL ORR GÉGE

Mobilizációs technikák

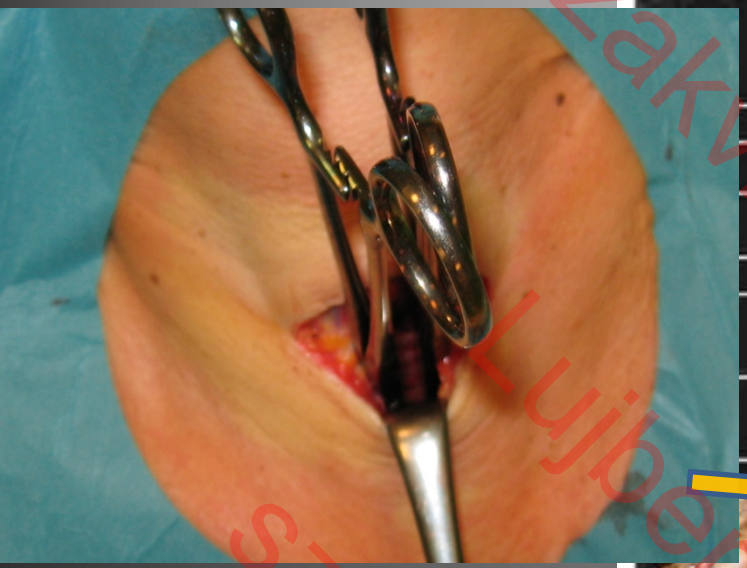

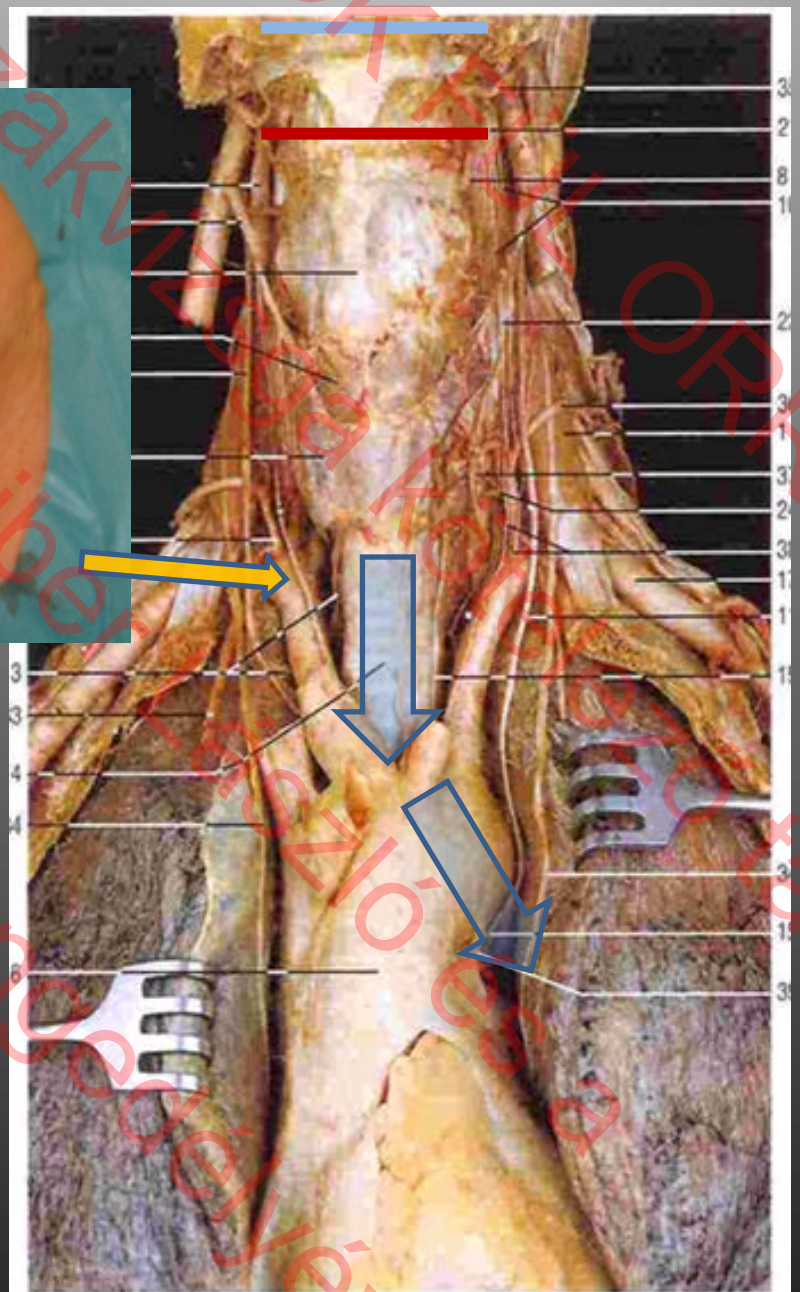

013 szakvizsga kétszerzős tanfolyam
AOK FAK ORR GÉGE
Lujber Lászlóés a
szerző engedélyé

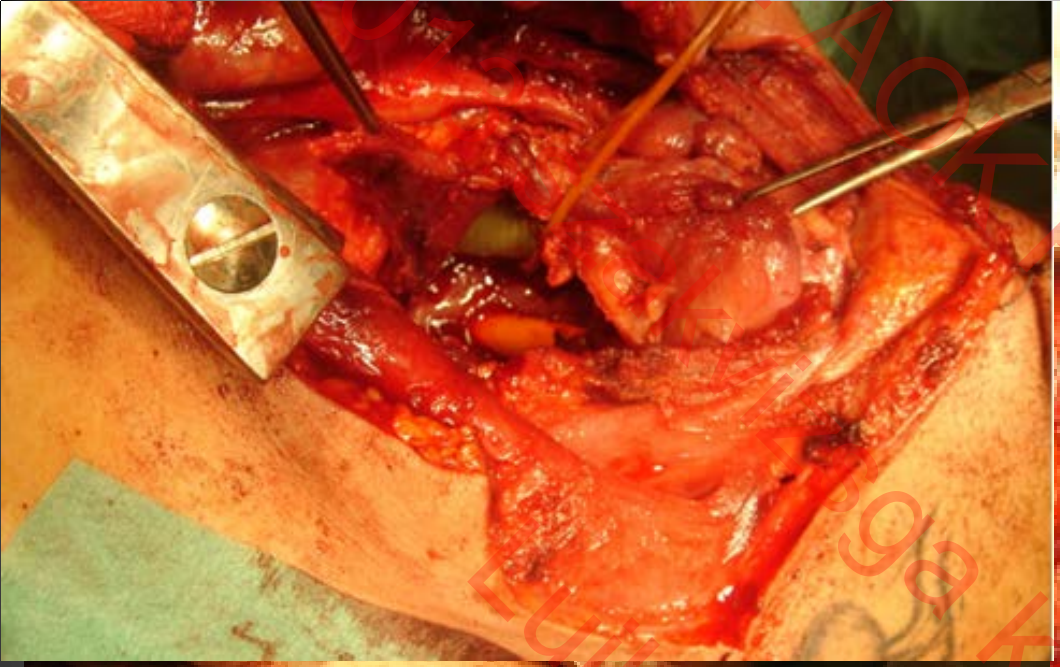
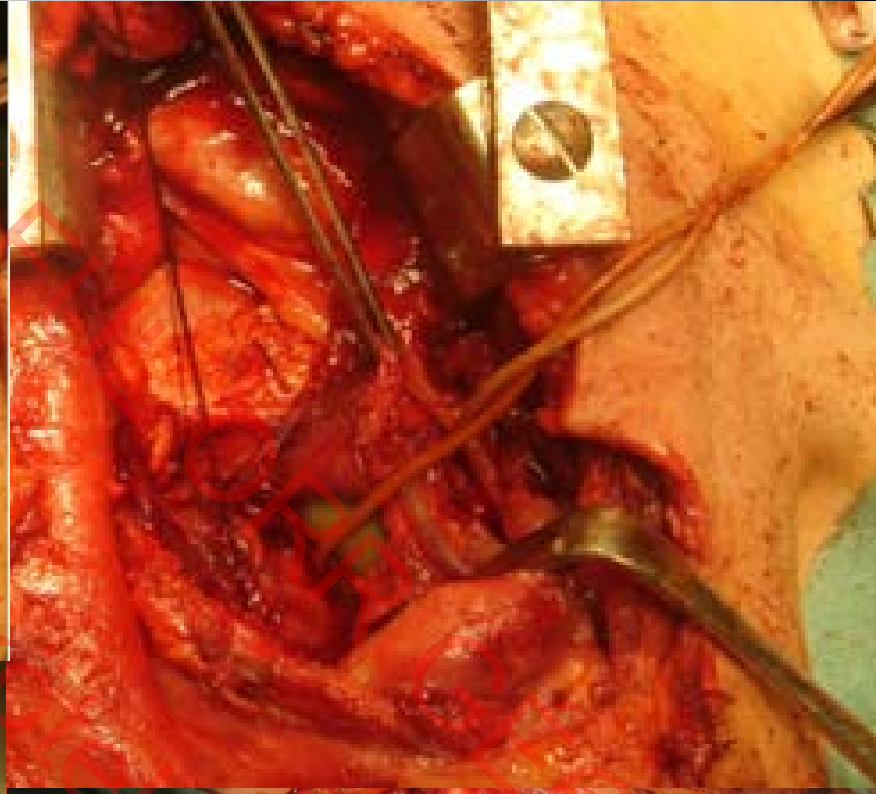
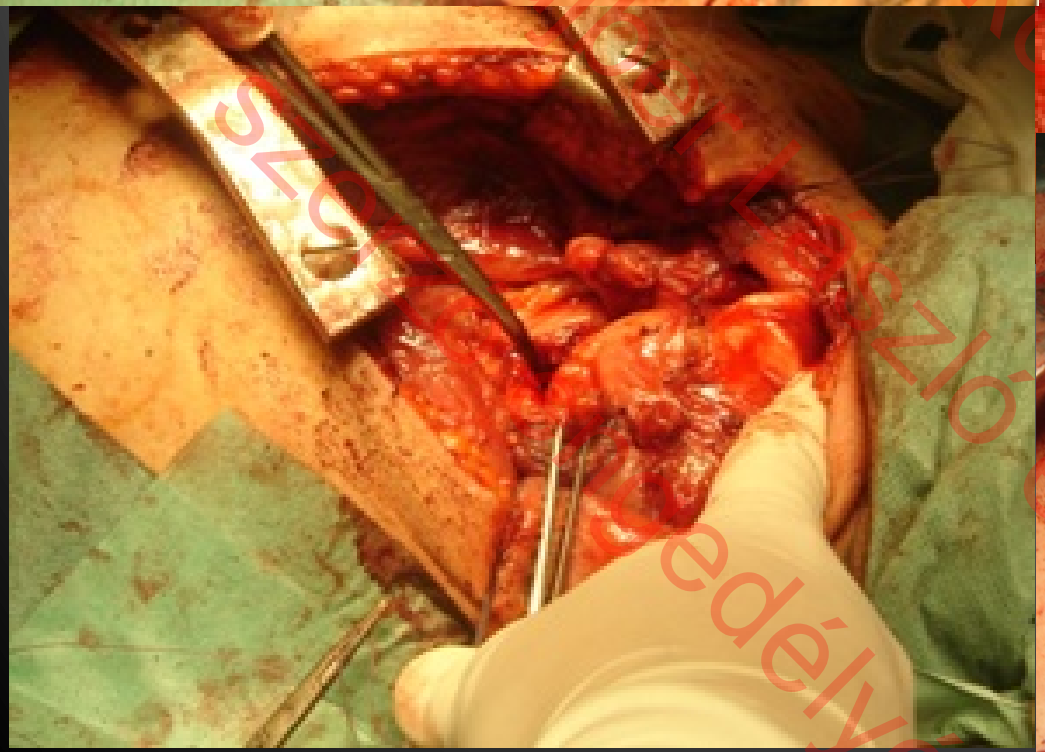
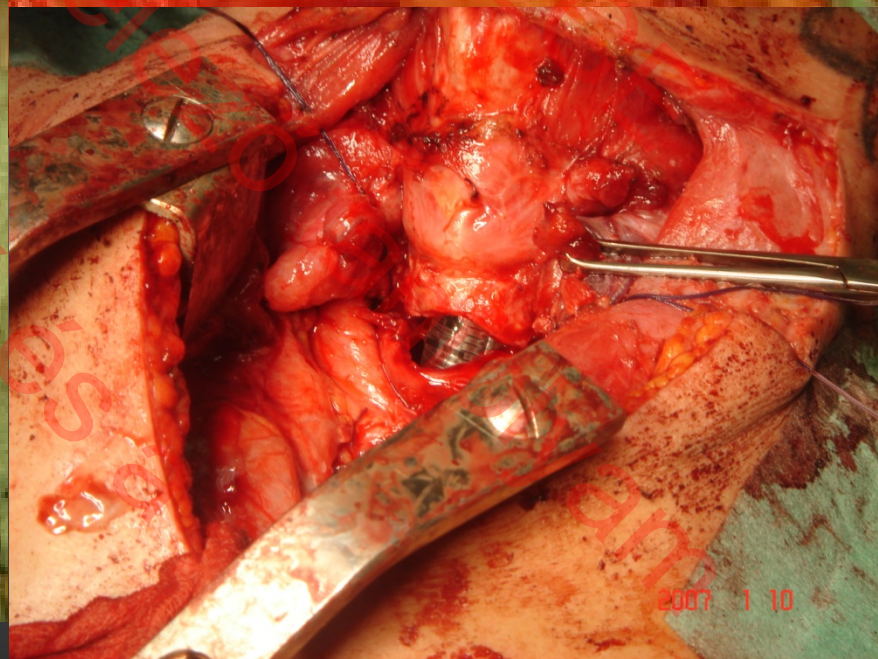
2007 1 10

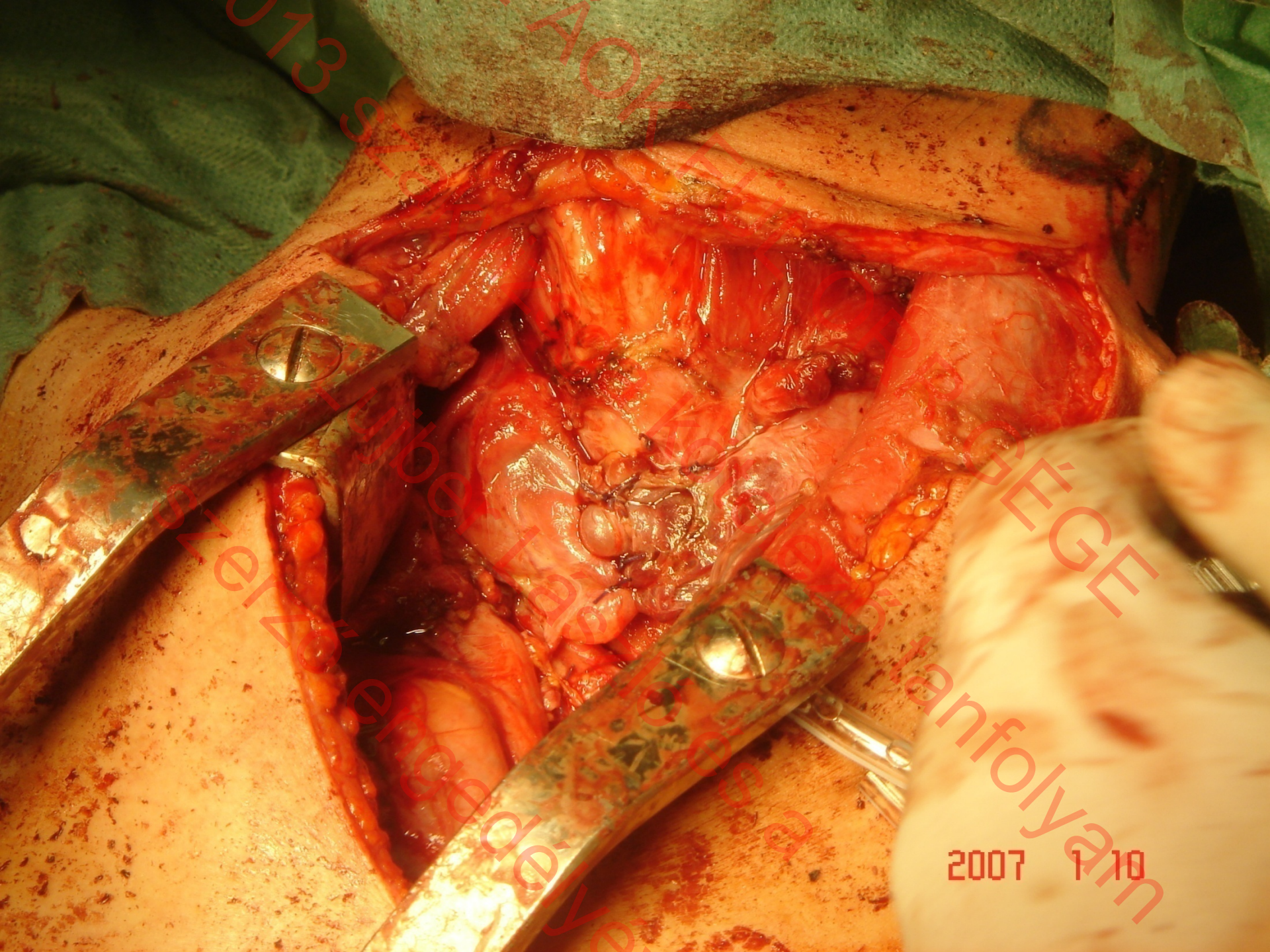
2007 1 10

Új koncepciónk:

- JET ventillációs narcosisban végzett **endoszkópos laseres hegvaporizáció** az acut fulladás megszüntetésére *(szükség esetén ismételhető)*.
- Hat - nyolc héten belül elvégzett elektív **trachea resectio** és **“end to end” anastomózis** a szűkület végleges megoldásaként, *speciálisan felkészült intézményekben.*

A rezekált tracheaszakasz hossza az előzetes beavatkozások függvénye

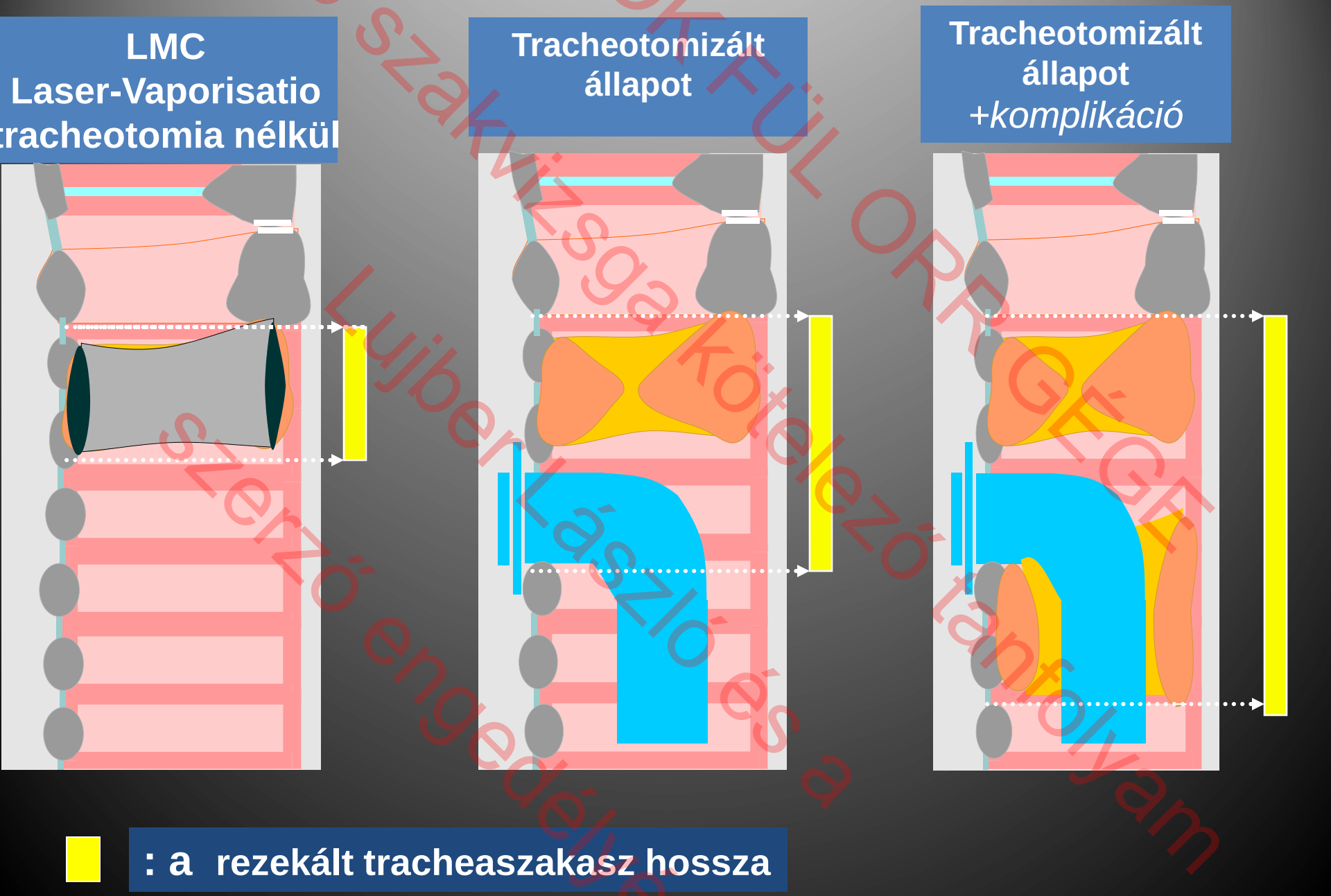

013 szakvizsga kötelező tanfolyam
Lujber László és a szerző engedélyé
AOK FÜL ORR GÉGE

A tracheotómia hátránya:



hőmérséklet ↓
páratartalom ↓
mechanikai irritáció
infekció

Transstomalis endoskopia

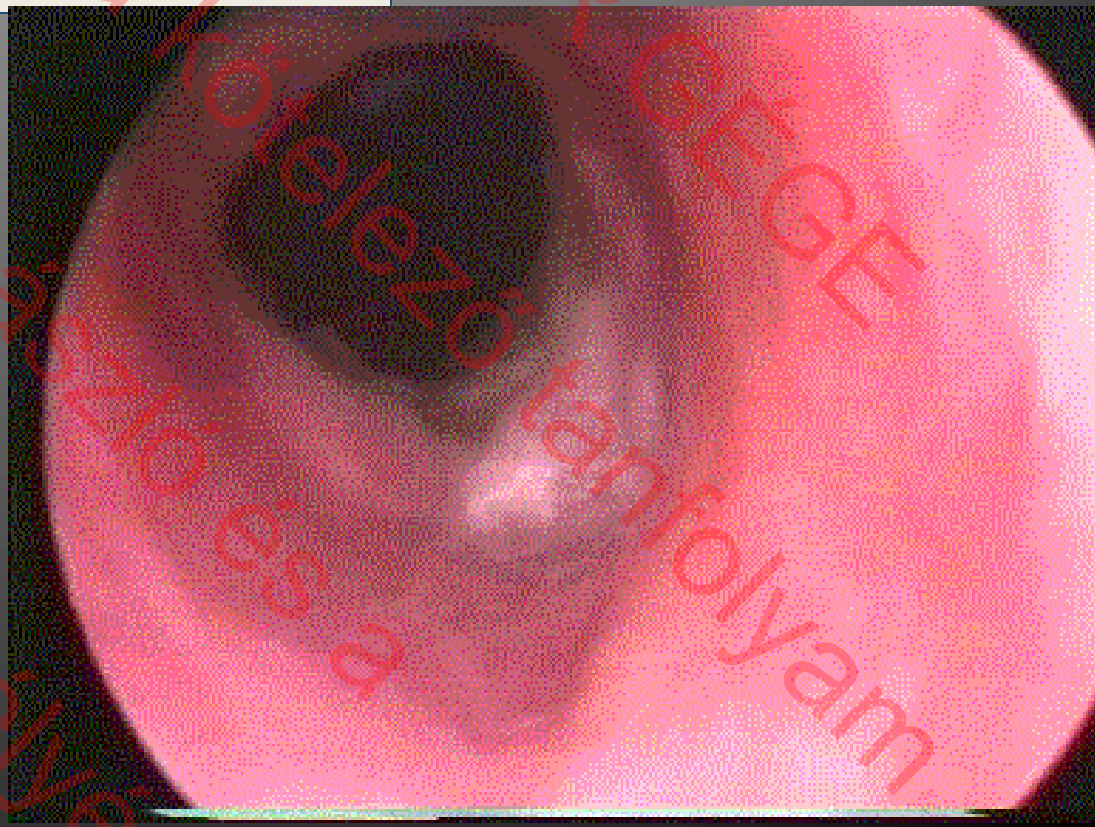

013 szakvizsga kötelező tanfolyam
AOK FÜL ORR GÉGE
Lujber László és a
szerző engedélyé

Transglottikus JET-lélegeztetés és ITN kombinációja

Rezekció



2013 szakvizsga kötelező tanfolyam
Lujber László és a szerző engedélyével
FÜL ORR GÉGE

cricotrachealis resectio “end to end” anastomózis tracheotómia nélkül

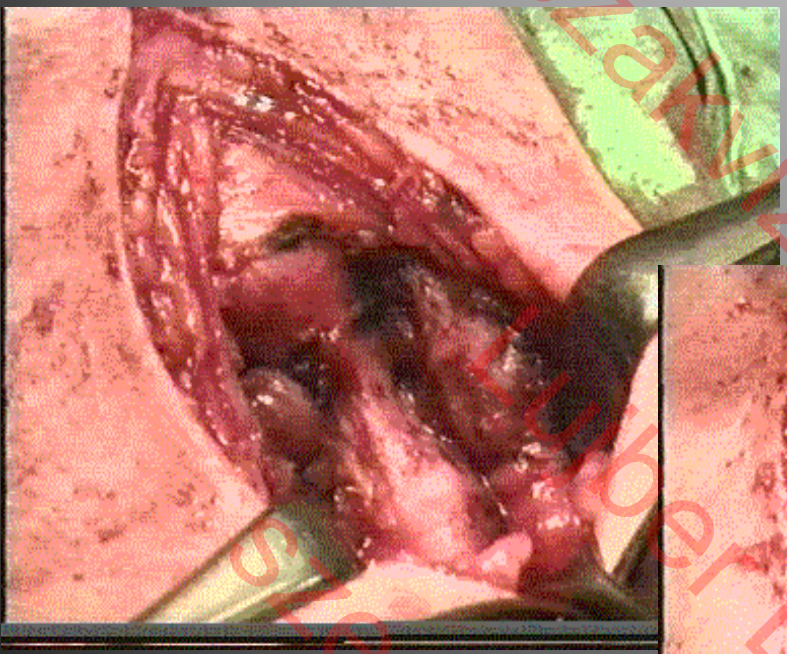

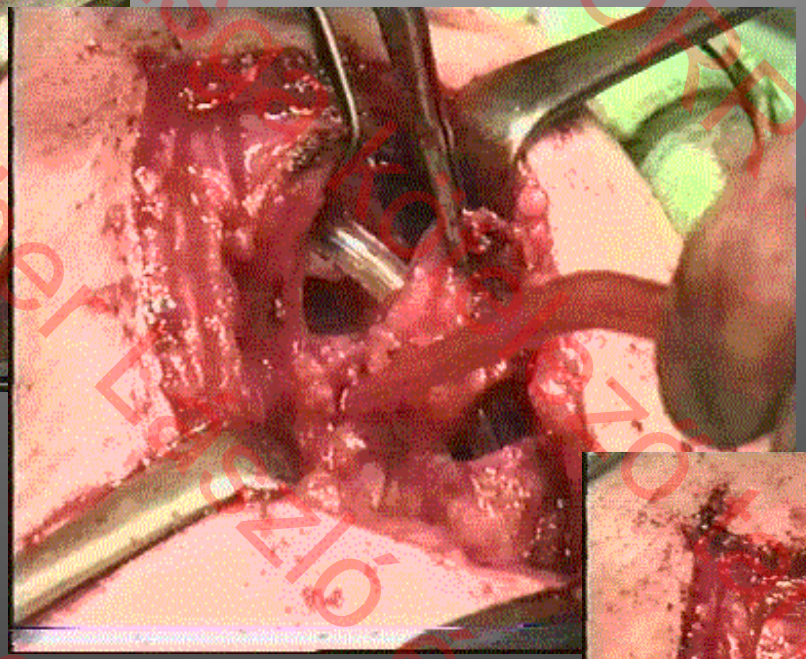

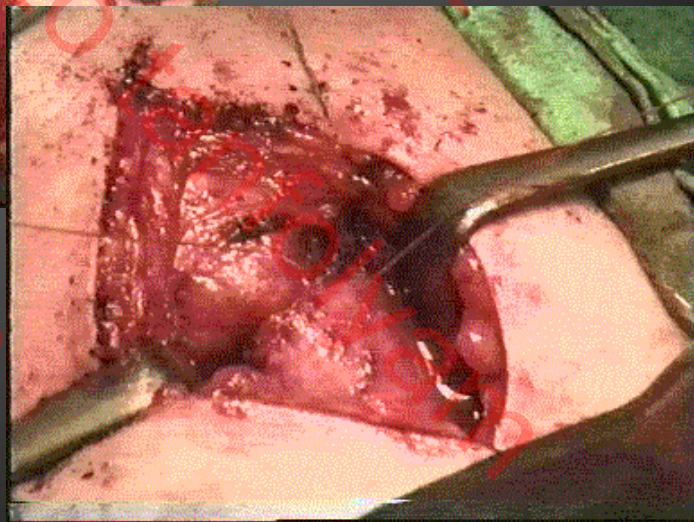

2013 szakvizsga kötelező tartalom
Lüber László és a szerző engedélyé
ACK FÜL ORR GÉGE

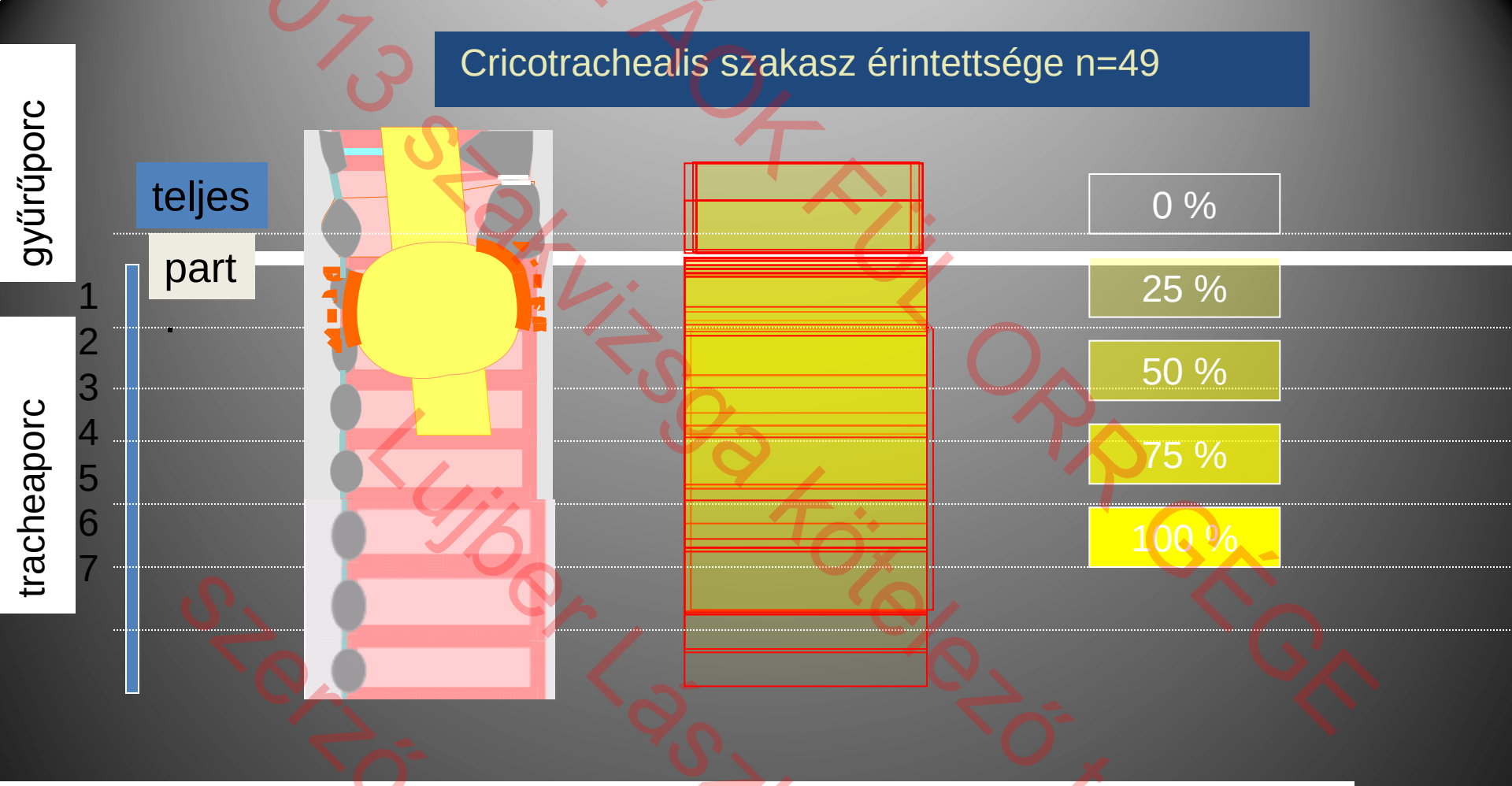

rezekció hossza: 2 - 7.5 cm, átlag : 3.34 cm

rezekált tracheagyűrűk: 2-7, átlag: 3.9

+ gyűrűporc elülső ívének 10 teljes és 13 részleges rezekciója

013 szakvizsga kötelező tanfolyam
Lujber László és a
szerző engedélyé
AOK FÜL ORR GÉGE

„end-to-end" anasztomózis (n=49)

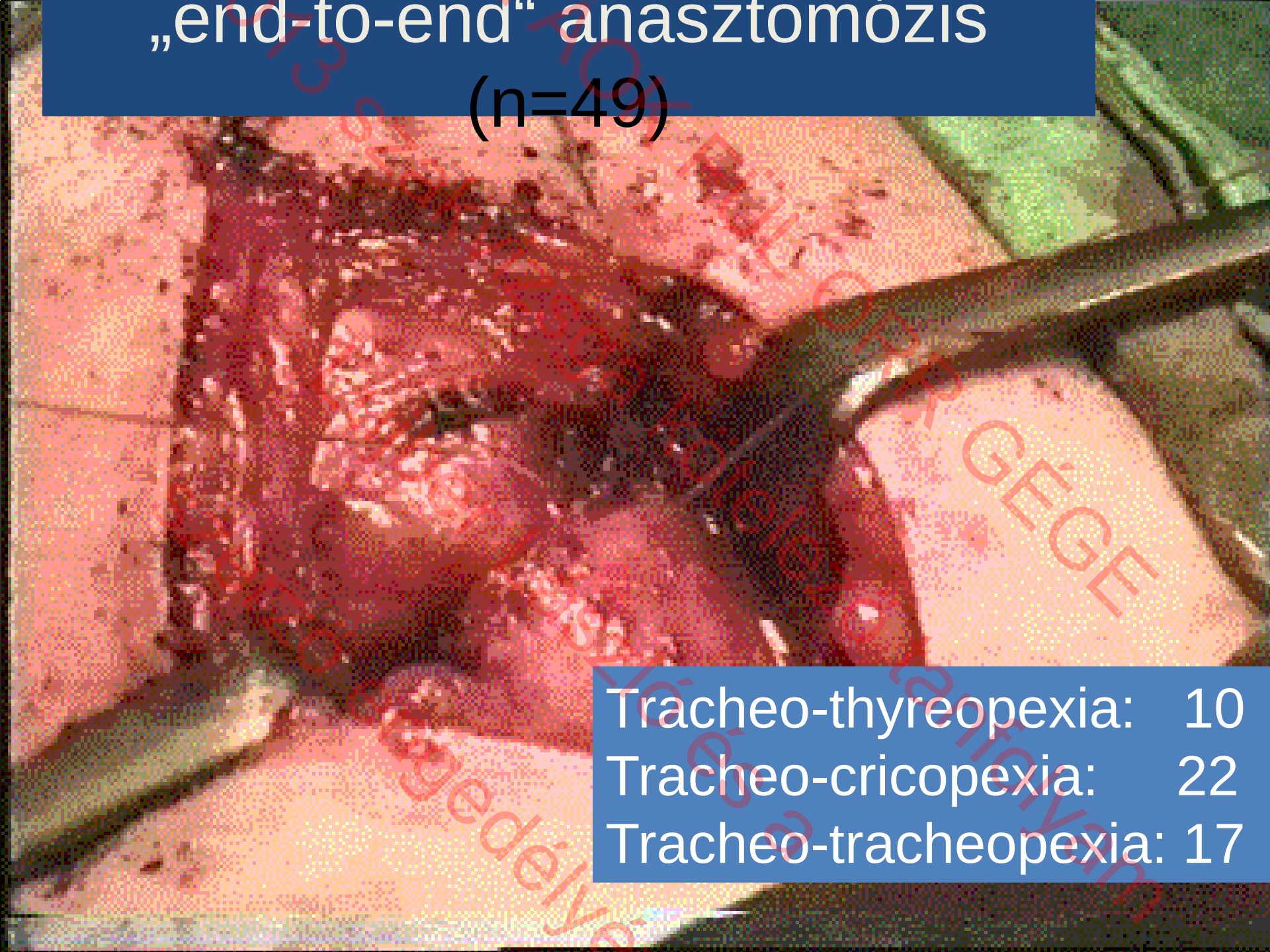

Tracheo-thyreopexia: 10
Tracheo-cricopexia: 22
Tracheo-tracheopexia: 17



Műtét előtt

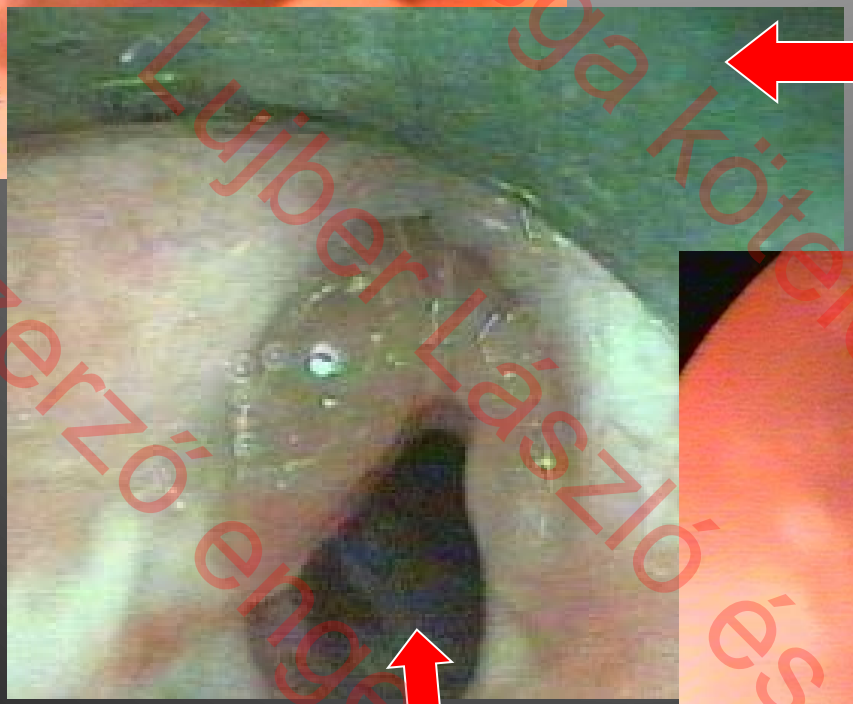

Műtét utáni 3. nap

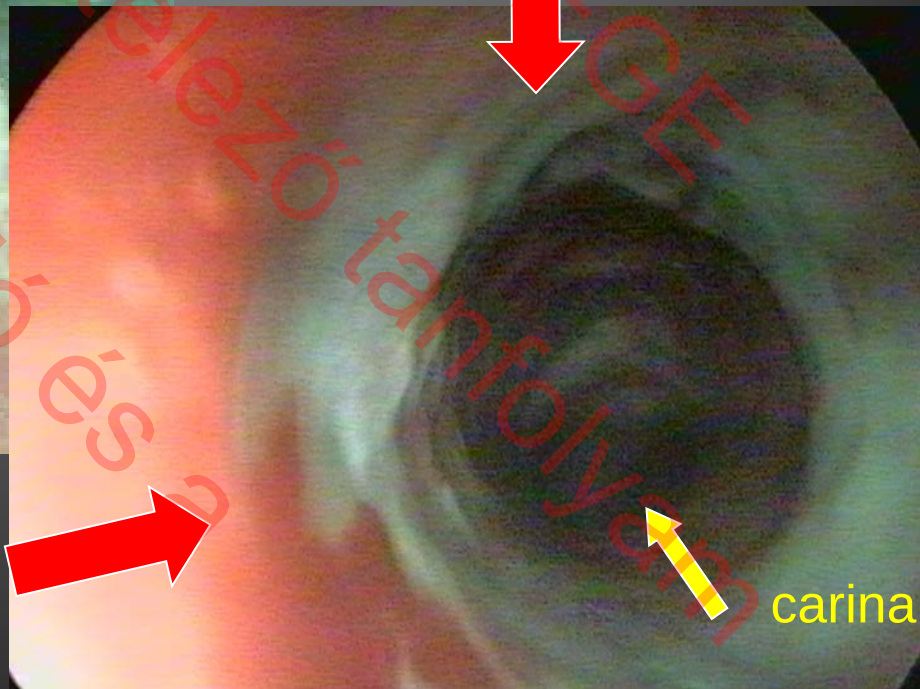

varratsor

carina

013 szakvizsga kötelező tanfolyam
Lujber László és a
szerző engedélyé
AOK FÜL ORR GÉGE

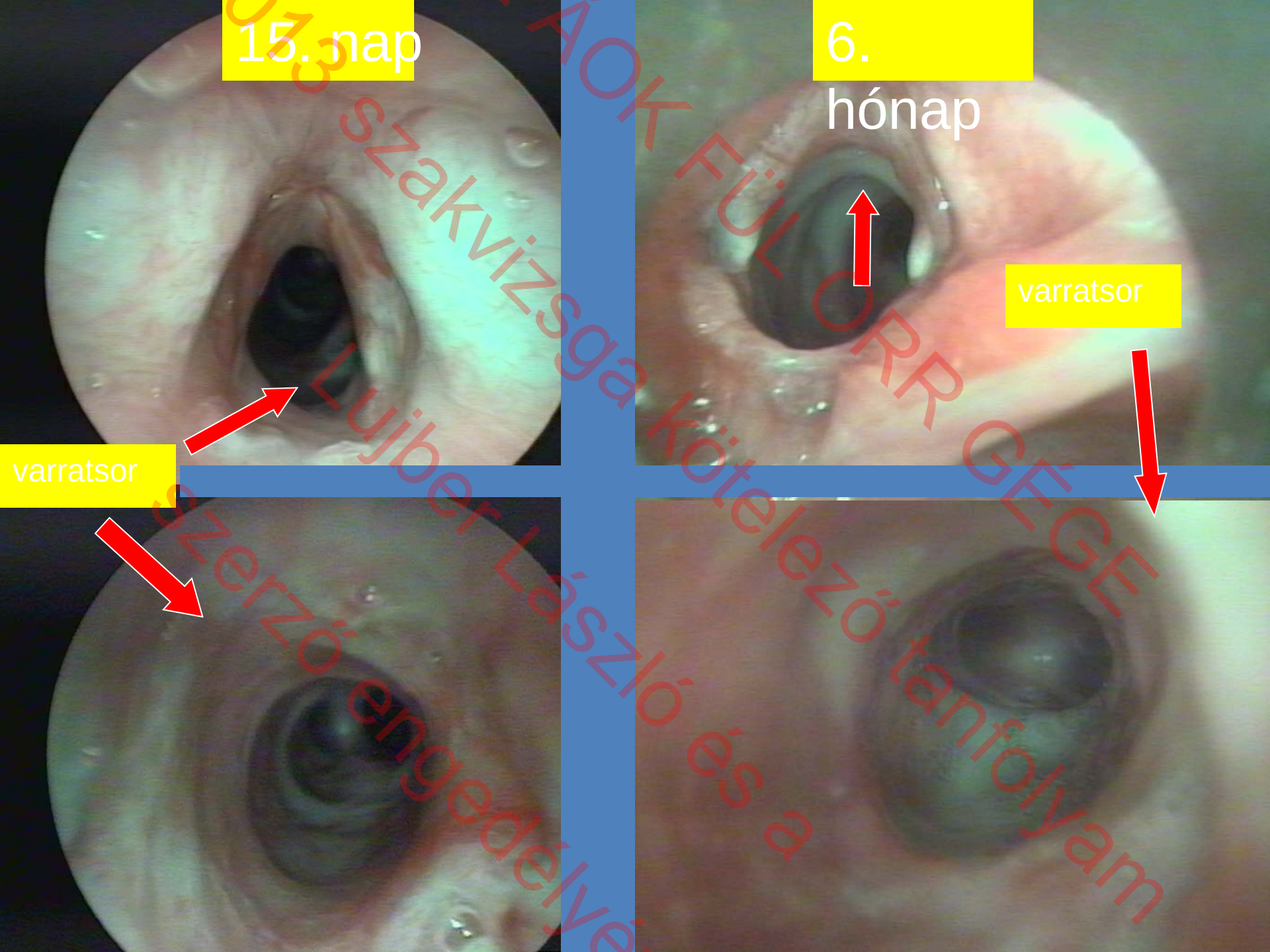

AOK FÜL ORR GÉGE
Lujber László és a szerző engedélyé
szakvizsga kötelező tanfolyam

Eredmények

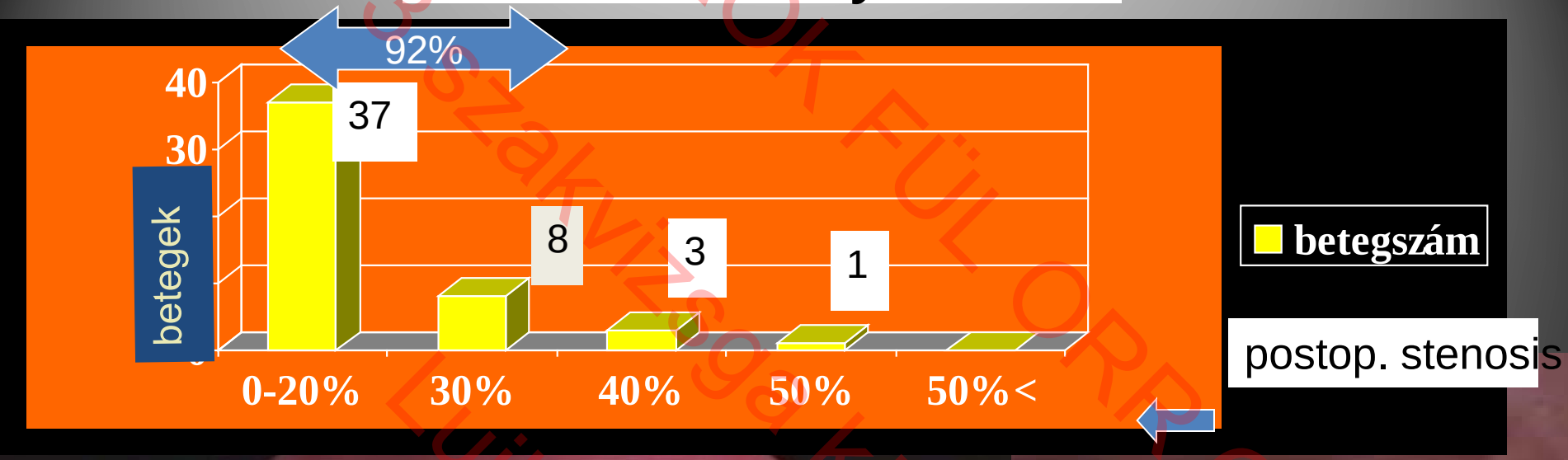

Monnier (1995) CO2 laser: Grade III-13%, Strausz (1996), stent: 7/22

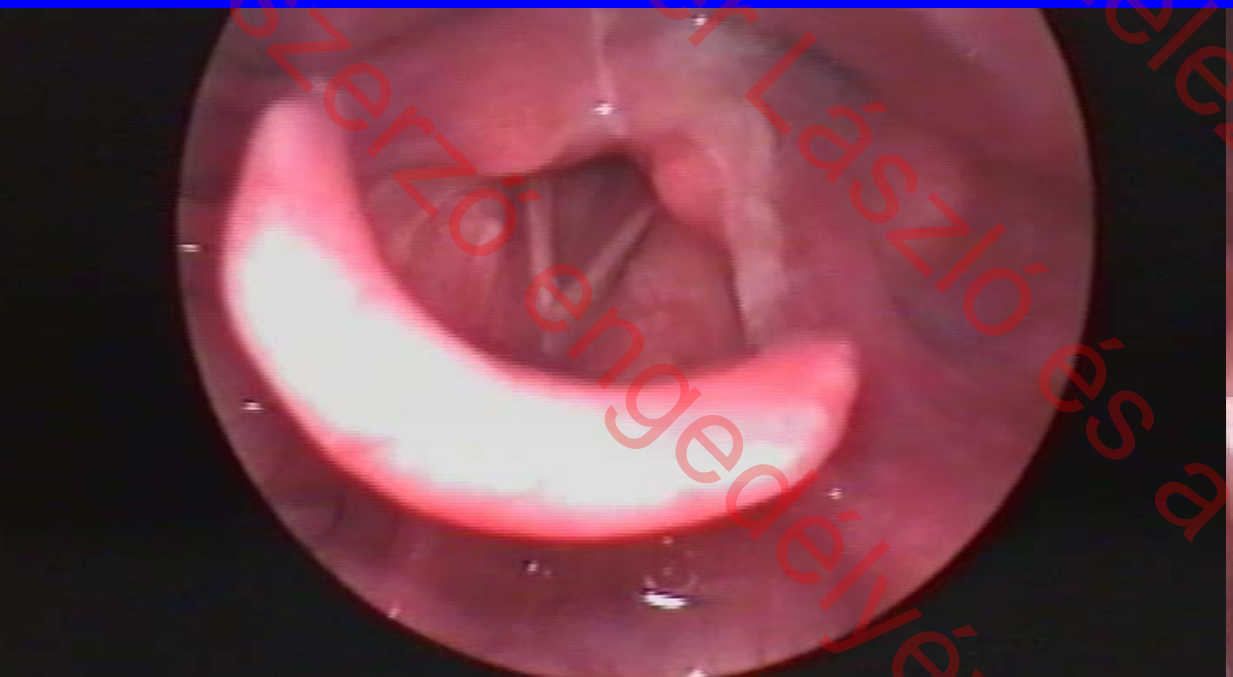



013 szakvizsga kötelező tanfolyam
Lujber László és a szerző engedélyé
ÁOK FÜL ORR GÉGE

Komplikációk

1 varratelégtelenség (MRSA fertőzés) stent → 60% restenosis

2 félodali hangszalagbénulás

filumgranuláció: 8 beteg

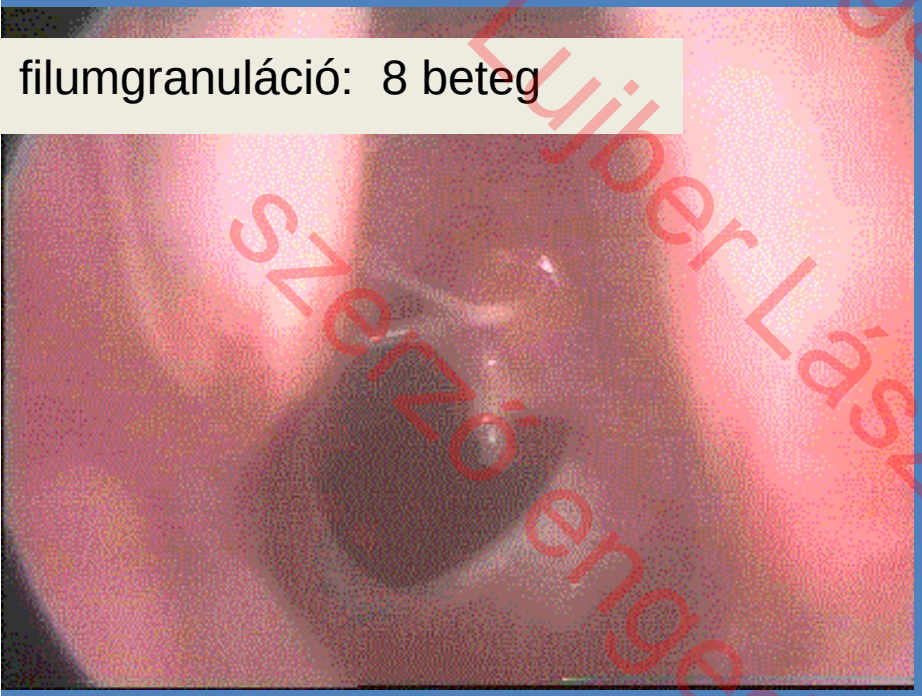

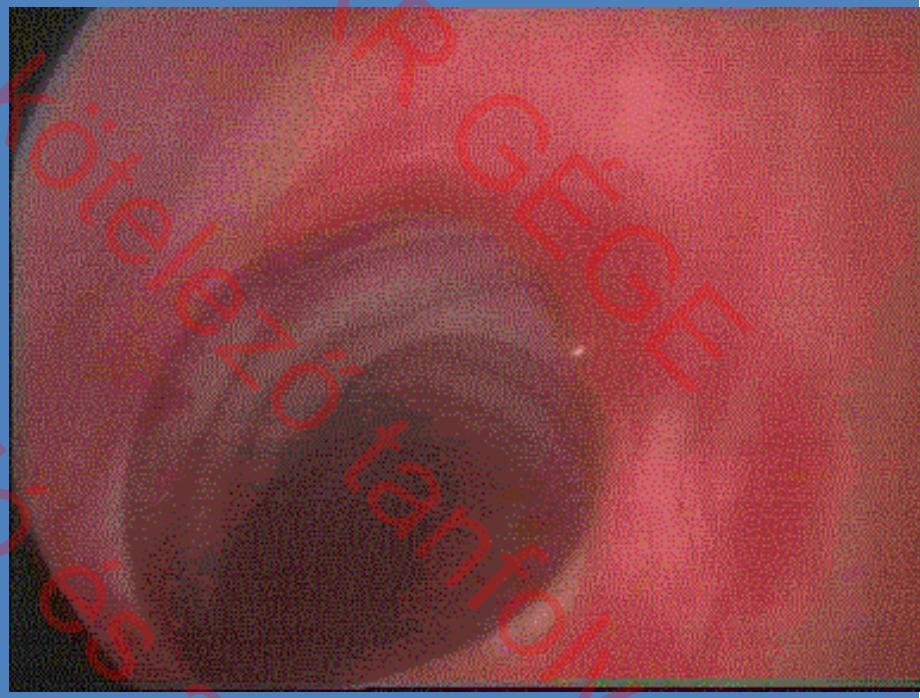

1 tracheotomia: 50 % restenosis miatt
(myocardialis infarktus miatt ITO)

013 szakvizsga kötelező tanfolyam
ACK FÜL ORR GÉGE
Lujber László és a szerző engedélyé

5. beteg : peak inspiratory flow (PIF) (L/s)

30 éves sportoló

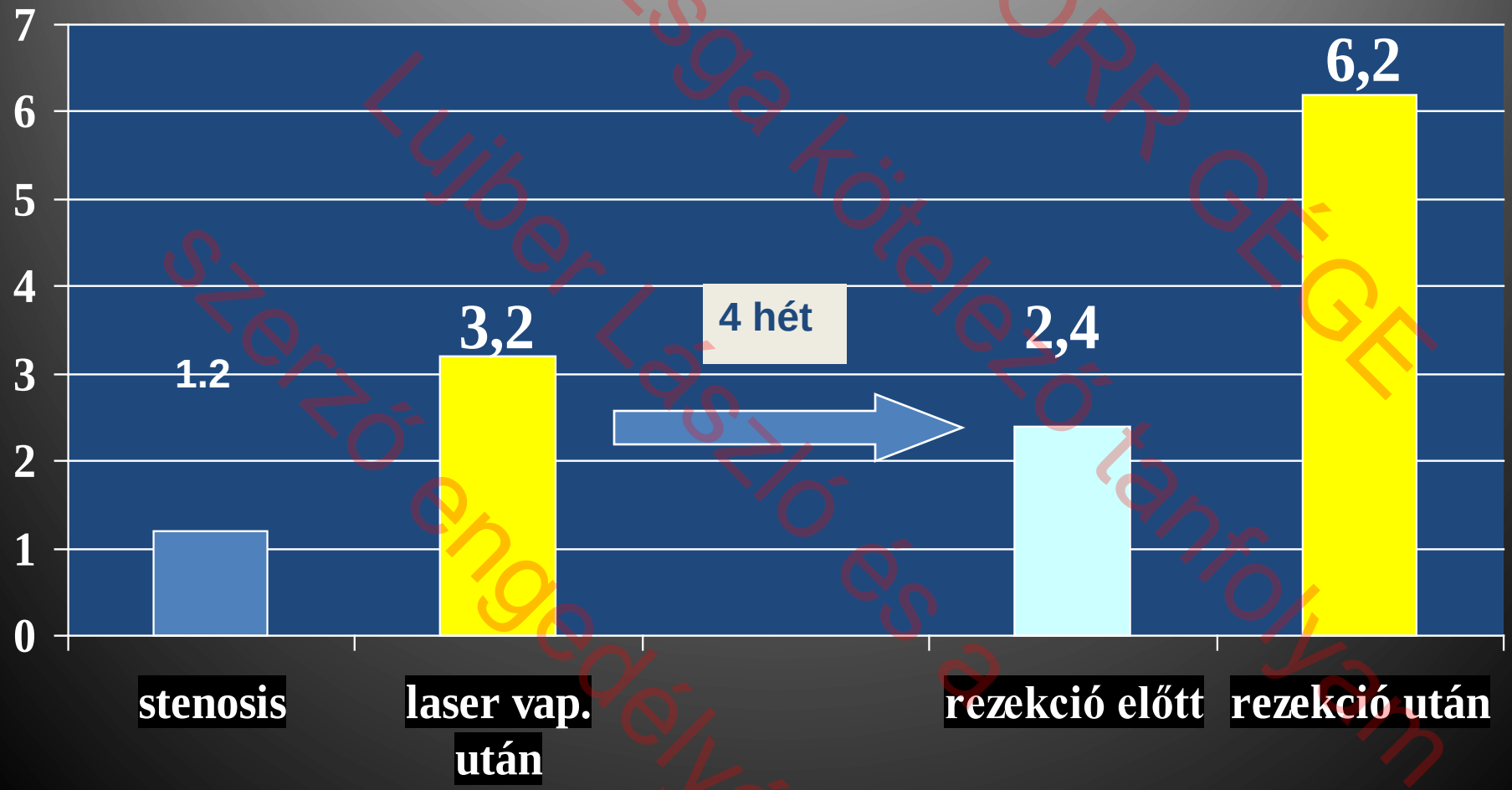

2013 szakvizsga kötelező tanfolyam
AOK FÜL ORR GÉGE
Lujber László és a szerző engedélyé

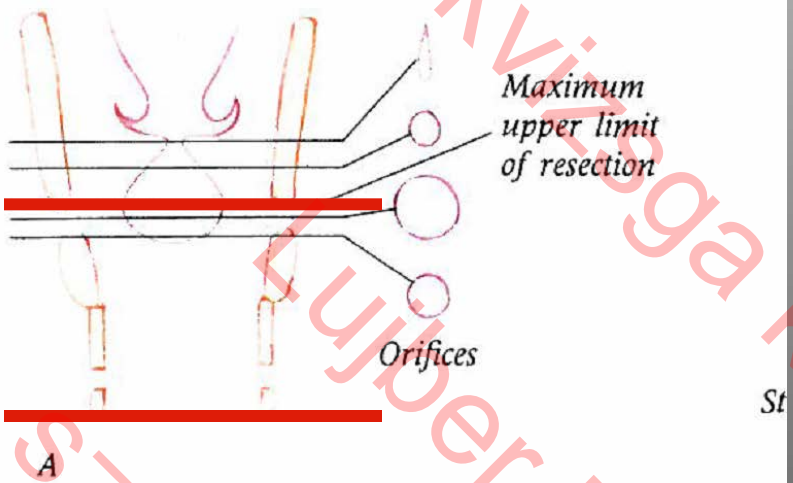

FIGURE 7–39 A and B, Alternative, high stenosis. Resecting the cricoid cartilage and cricothyroid membrane just below the level of the cricoarytenoid joint.

Cricotrachealis resectció(CTR), thyreo-crico-tracheopexia? horizontális sík

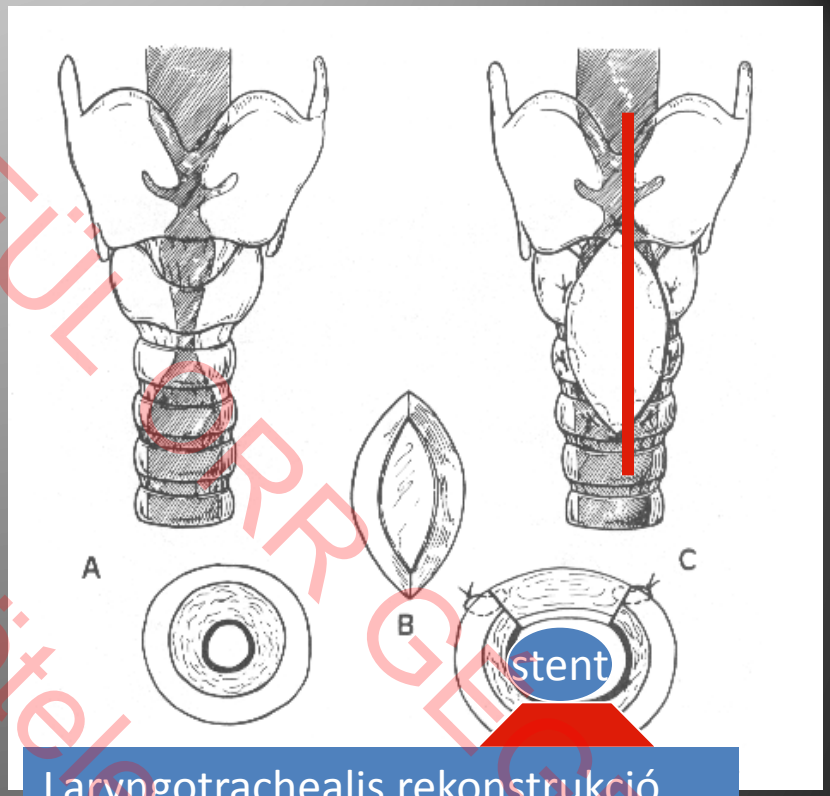

Laryngotrachealis rekonstrukció (LTR), vertikális sík

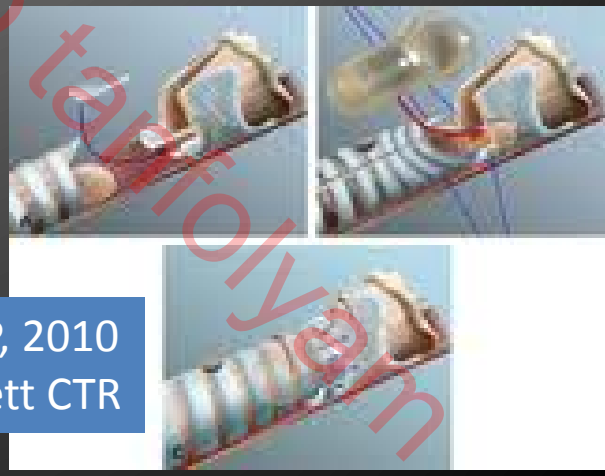

Monnier P, 2010
Kiterjesztett CTR

AOK FÜL ORR GEGE
013 szakvizsga kötelező tanfolyam
Lujber László és a
szerző engedélyé

LTR+CTR

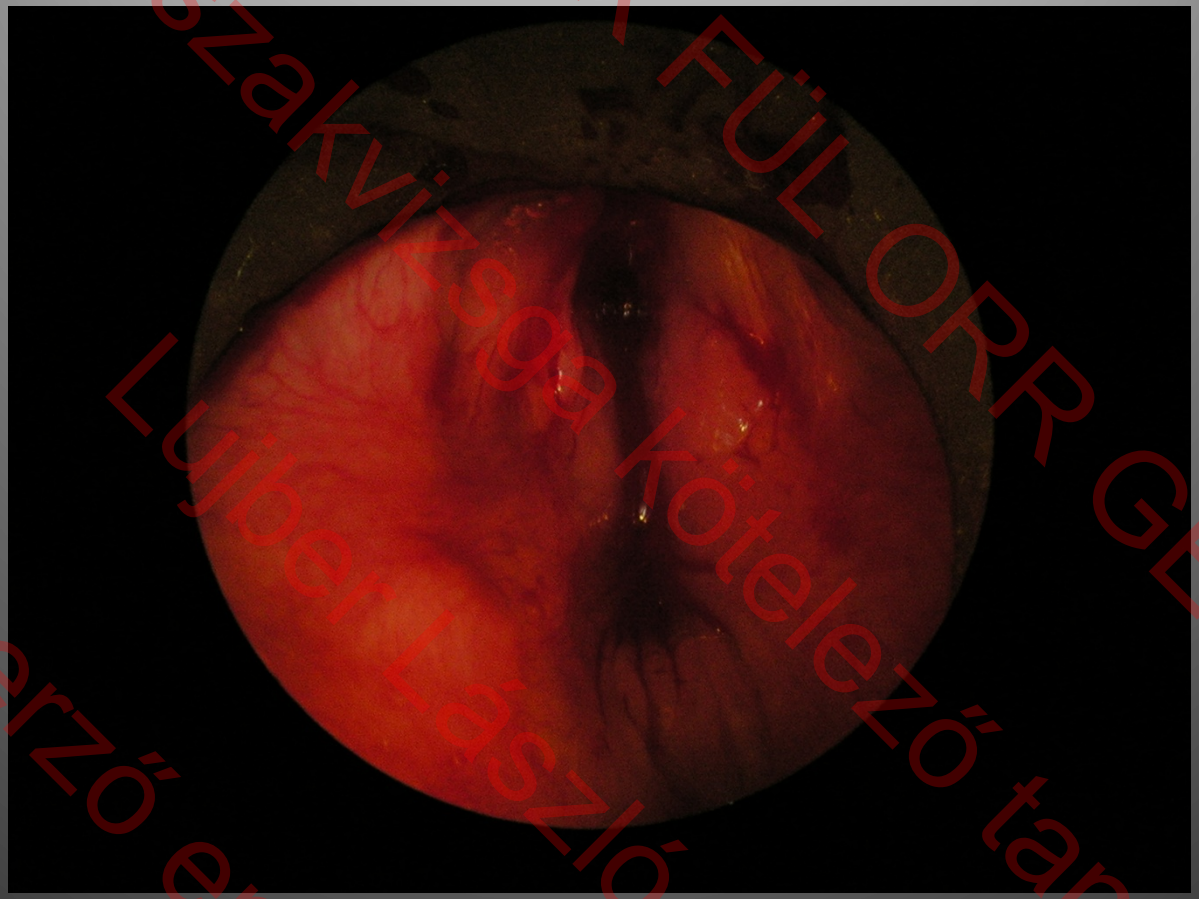

© 2013 szakvizsga kötelező tanfolyam
Lujber László és a
szerző engedélyével

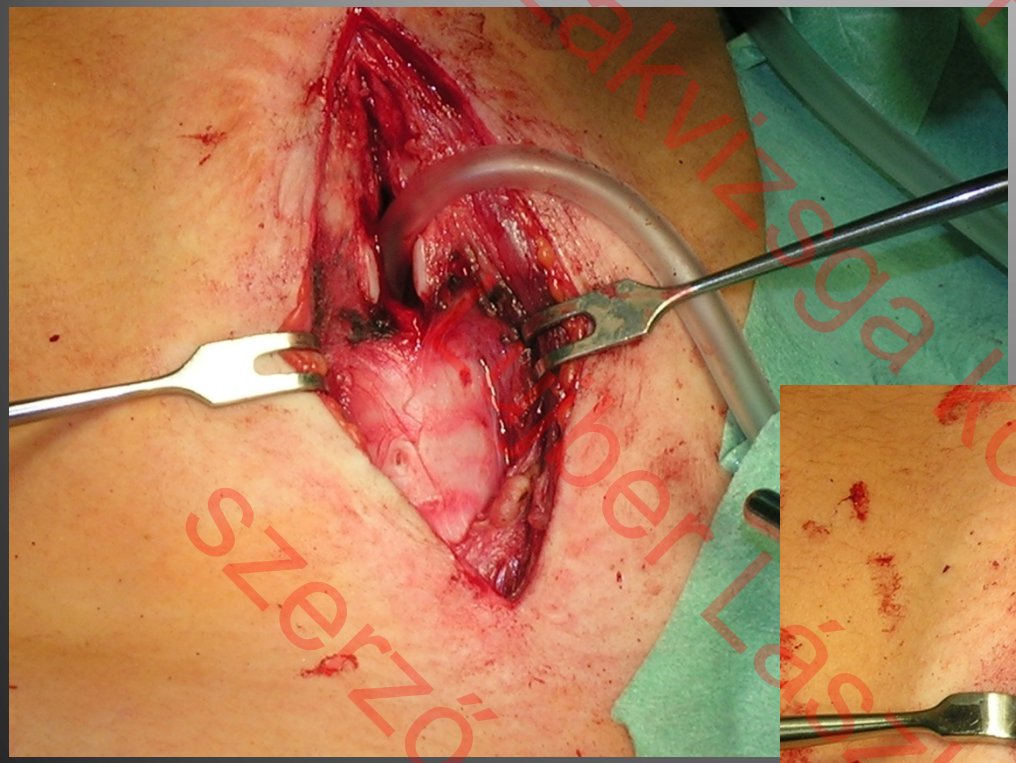

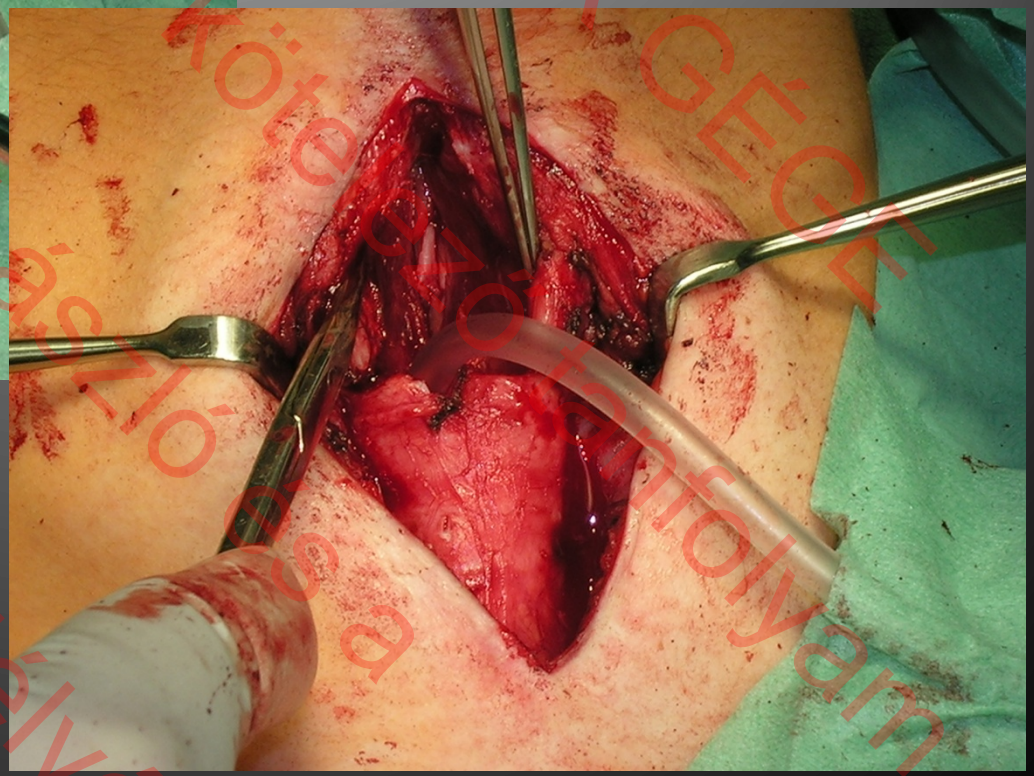

013 szakvizsga kötelező fonfolyam
AOK FÜL ORR GÉGE
szerző engedélyé
ber László és a

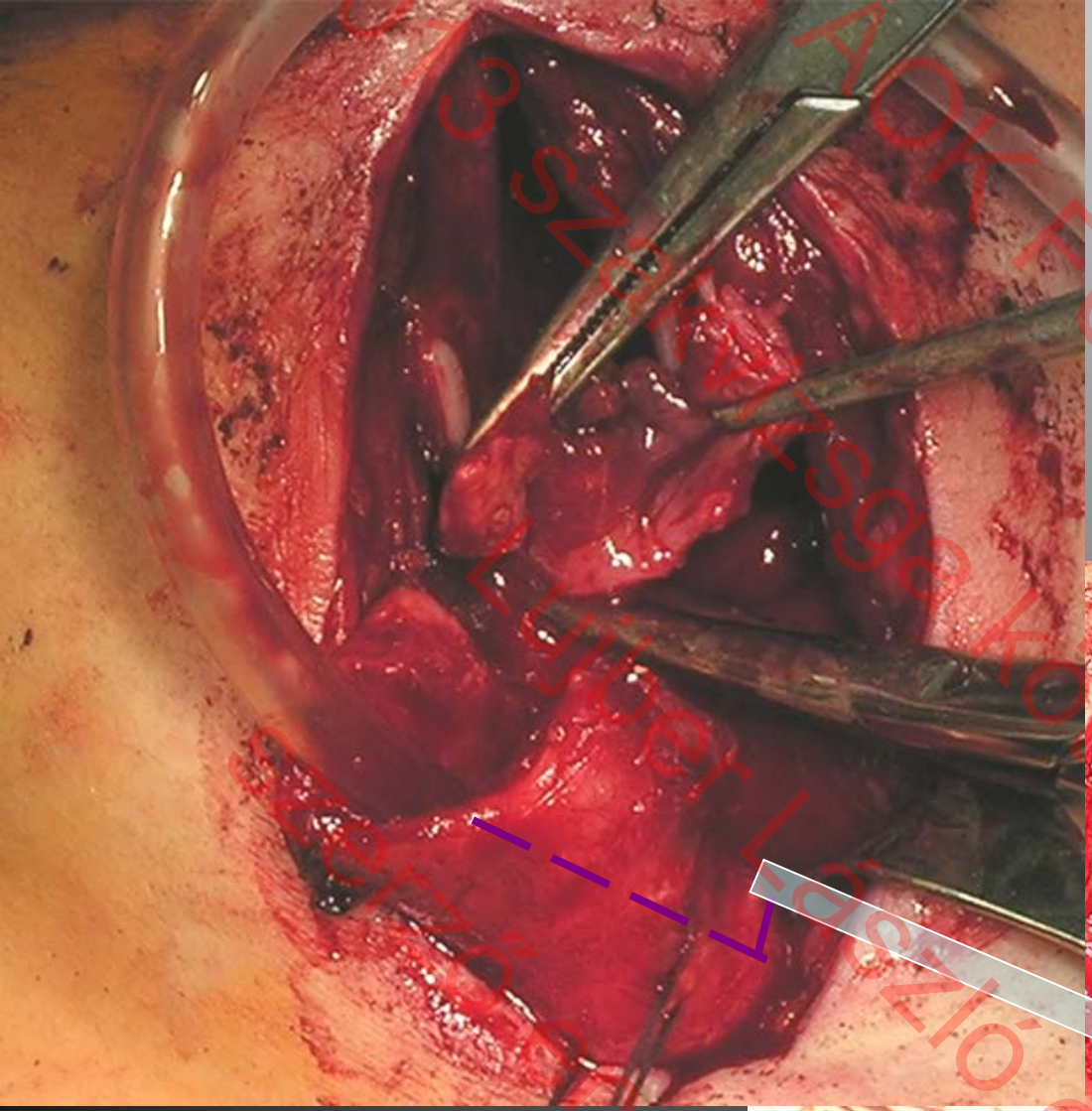

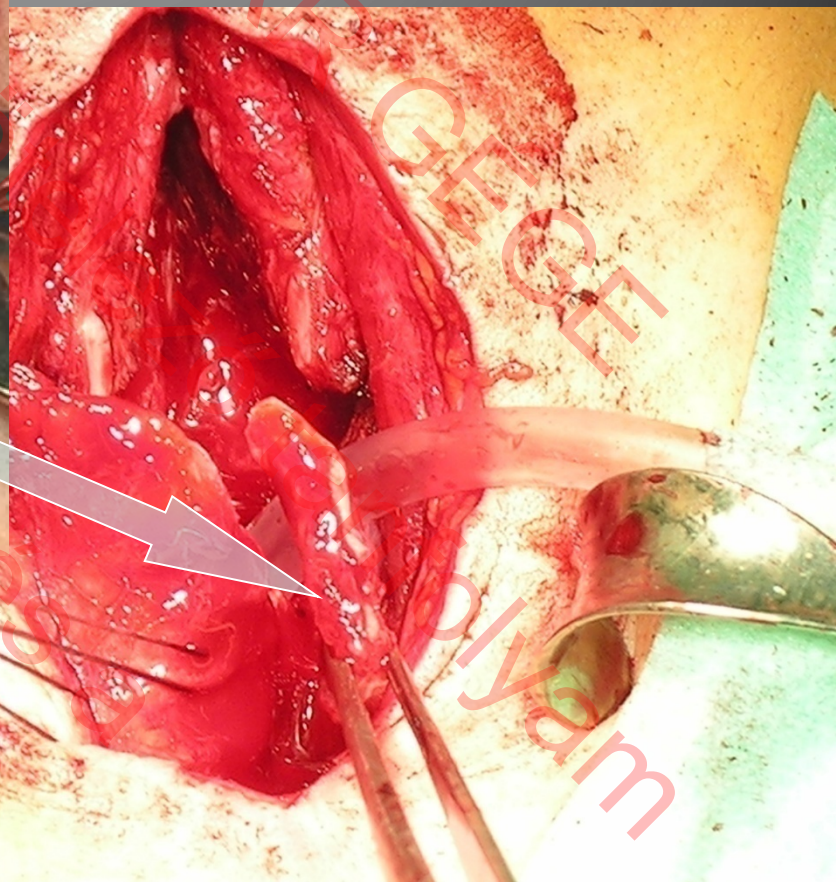

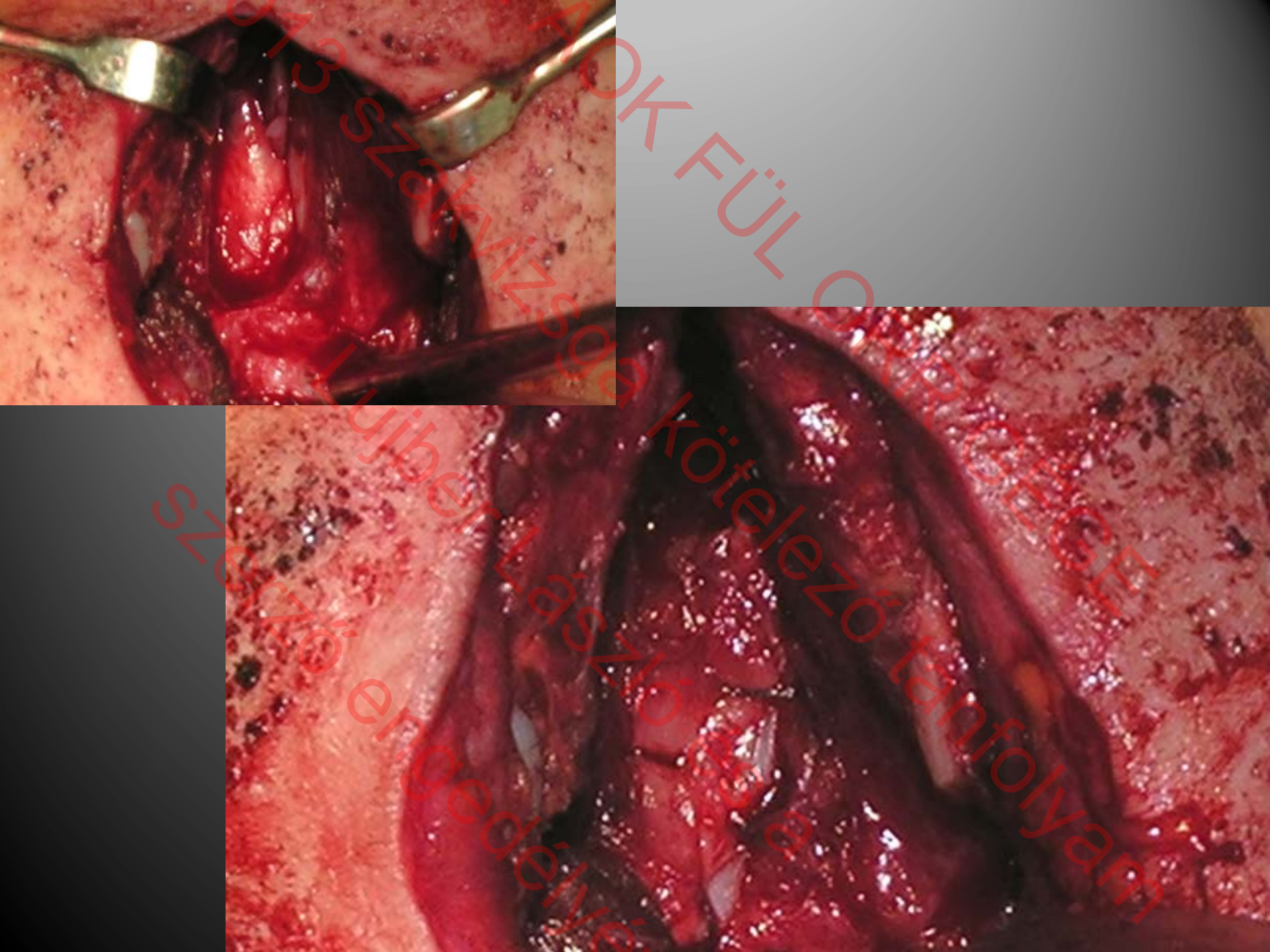

013 szakvizsga kötelező tanfolyam
Lujber László 2013
szerző engedélyé

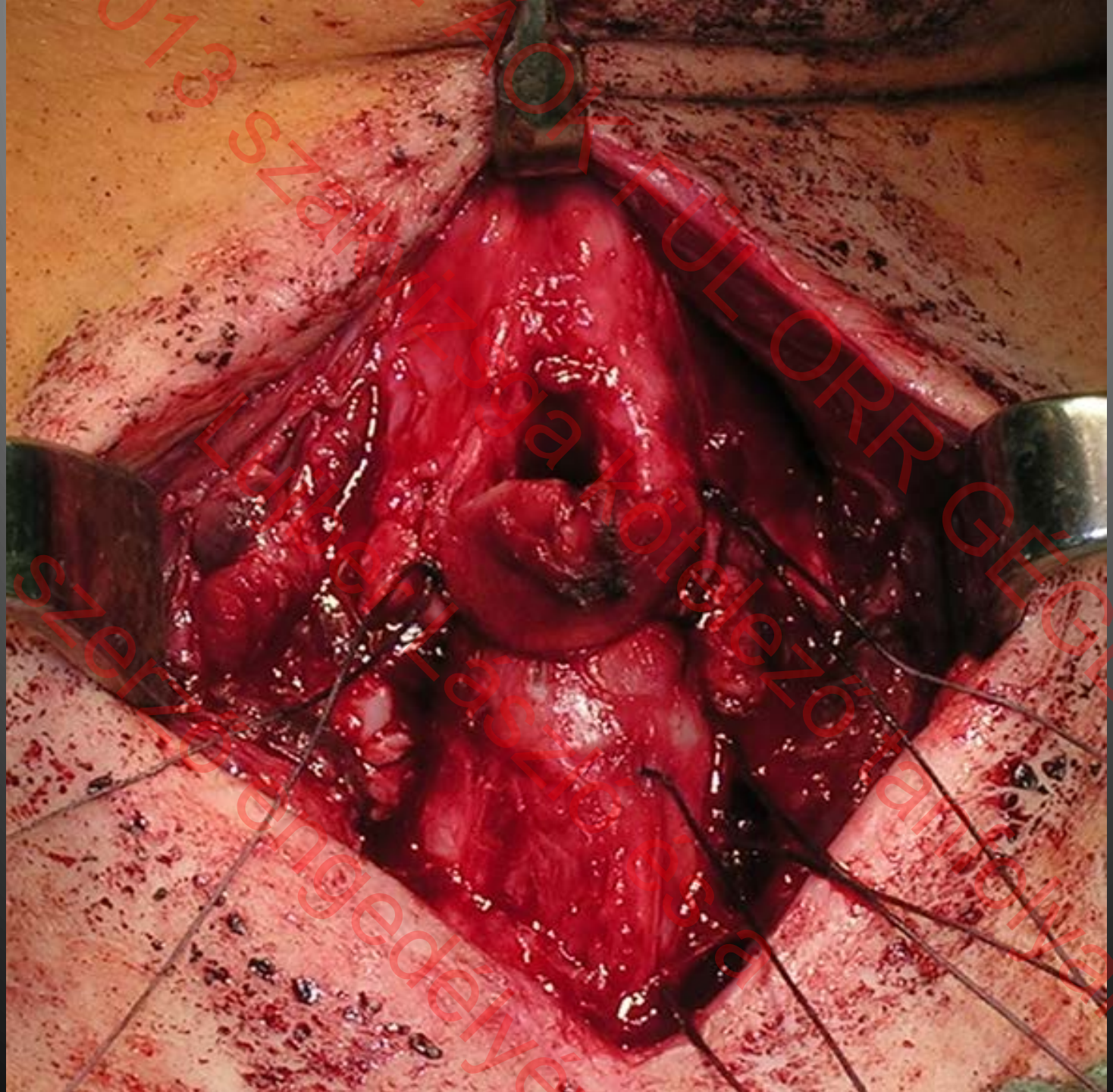

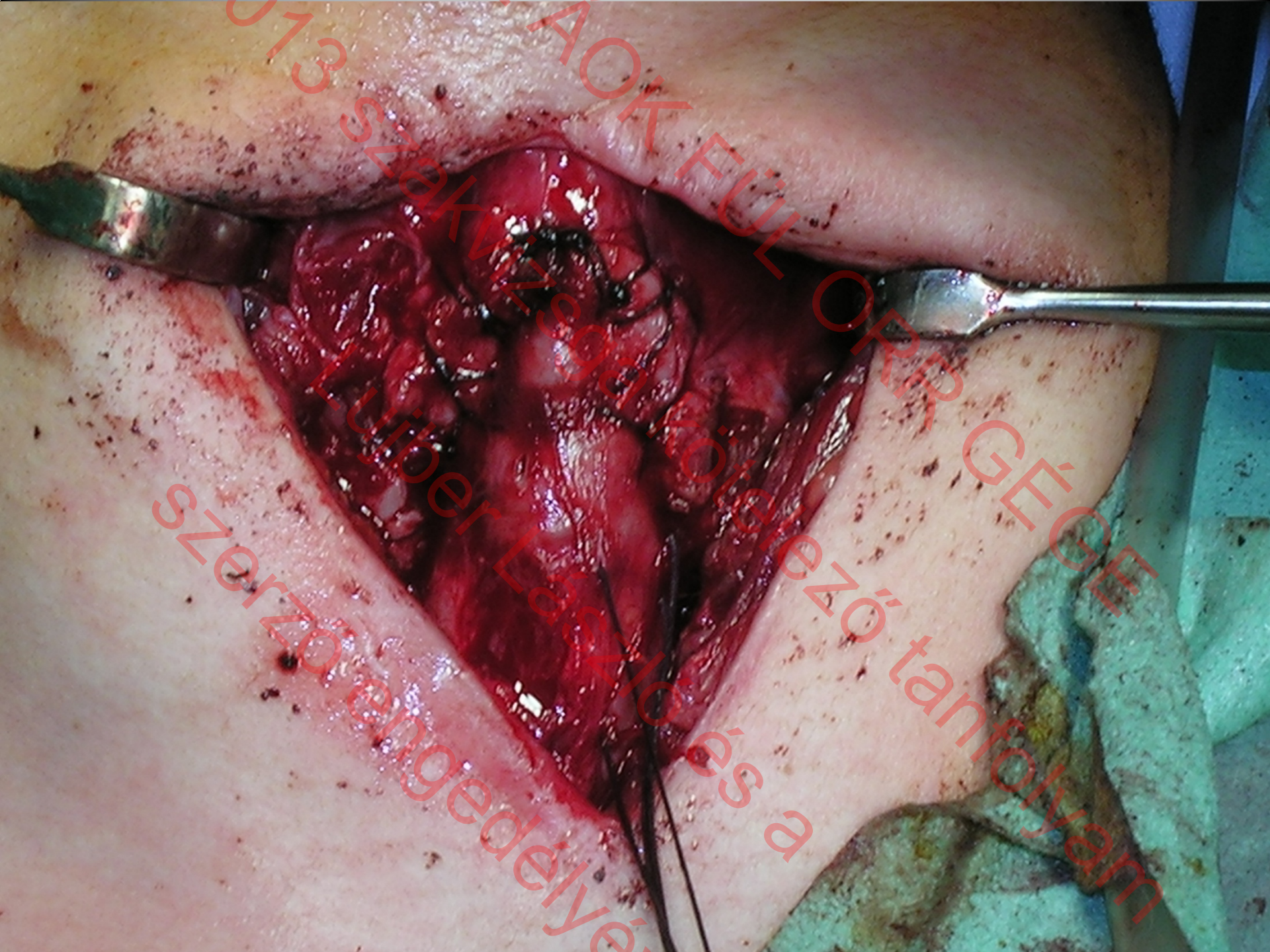
AOK FÜL ORR GÉGE
013 szakvizsgát követő tanfolyam
Lujber László és a
szerző engedélyé

48 éves nőbeteg



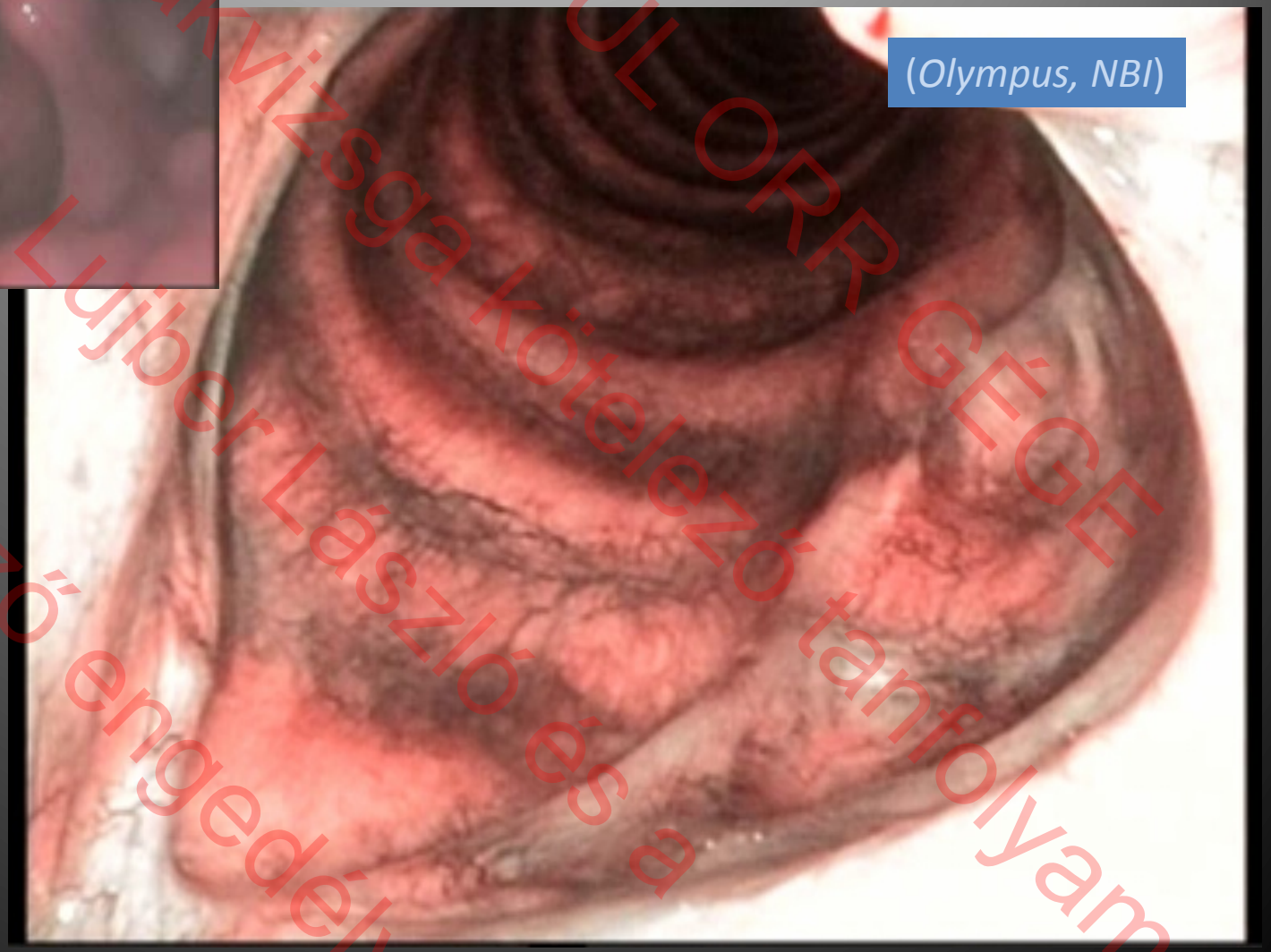

(*Olympus, NBI*)

2013 szakvizsga kötelező tanfolyam
FÜL ORR GÉGE
Lujber László és a
szerző engedélyé

Kombinált stenosis EAL+CTR: 17-éves fiú



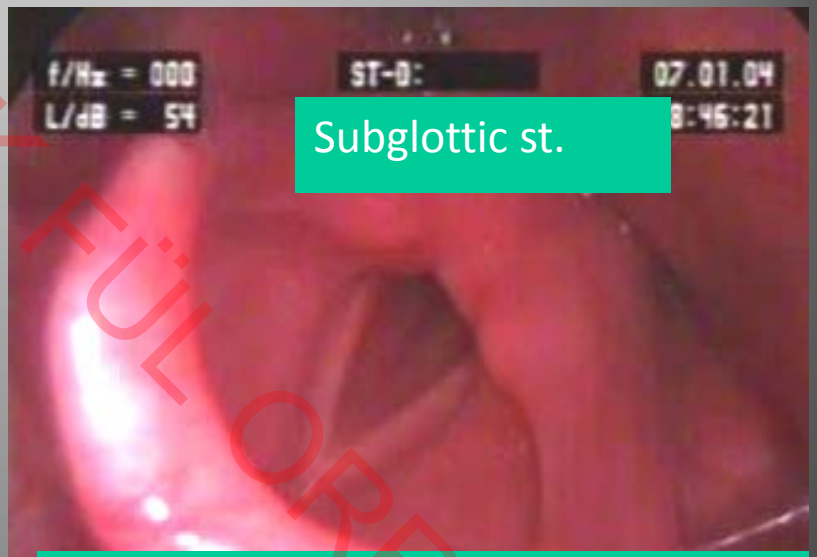

Subglottic st.

Kétoldali arytenoid lat. után

CTR uta





OFOK FÜL ORR GÉGÉ
013 szakvizsga kötelező tanfolyam
Lujber László és a
szerző engedélyé

8 hónapos kisfiú, teljes elzáródás





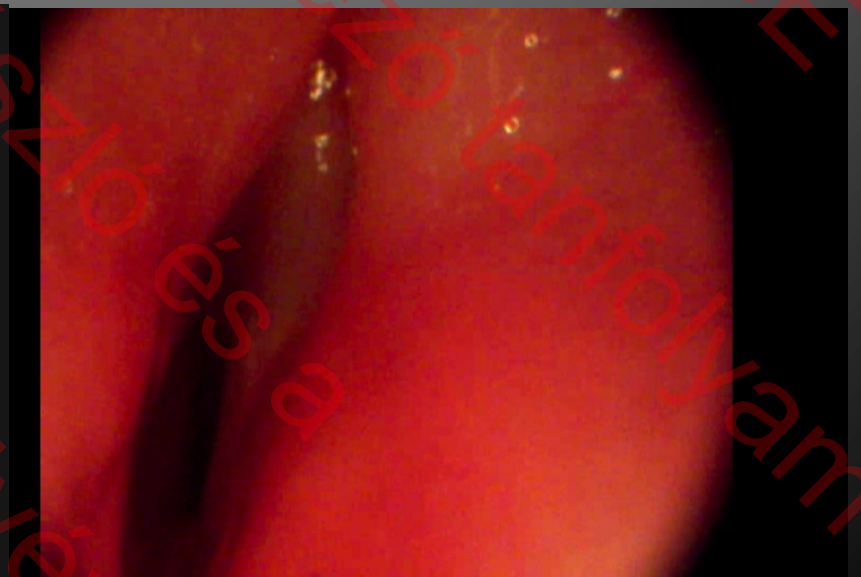

013 szakvizsga kötelező tanfolyam
AOK FÜL ORR GÉGE
Lujber László és a
szerző engedélyé

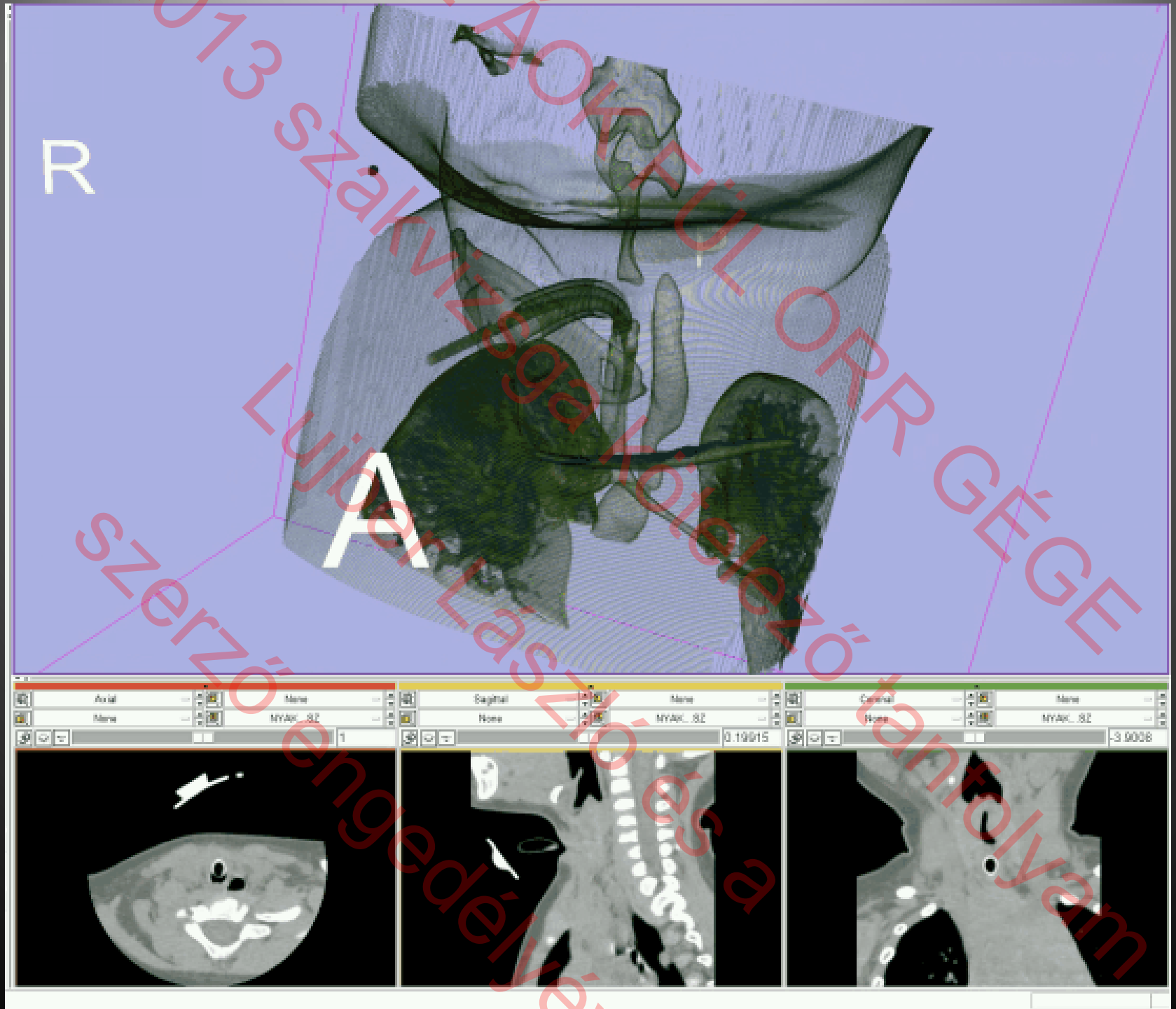

AOK FÜL ORR GÉGE
013 szakvizsga kötelező tantolyam
Lujbar László és a
szerző engedélyé

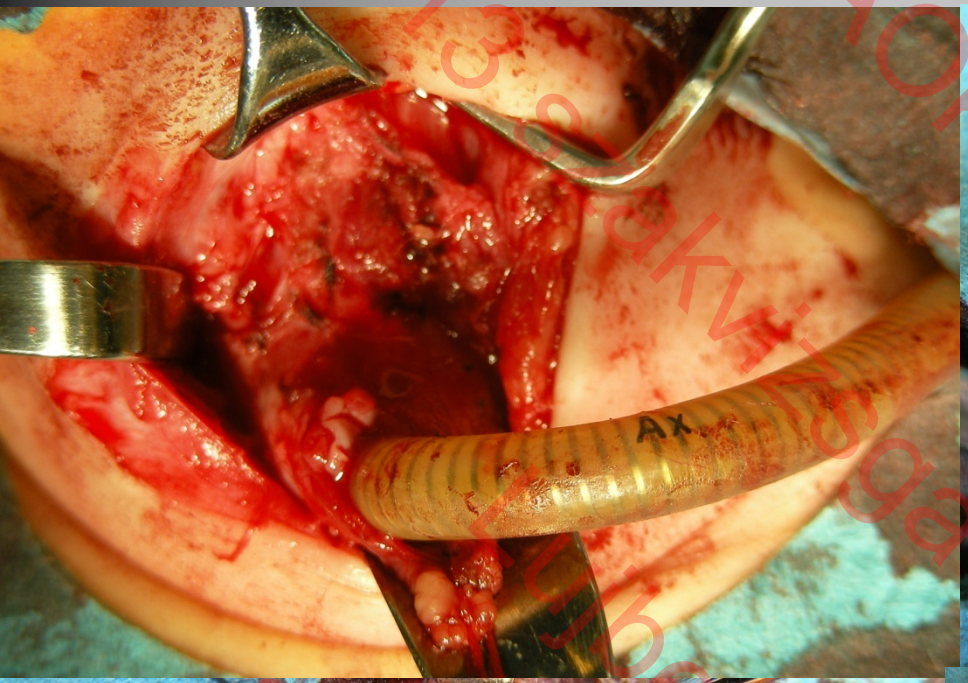
Ax

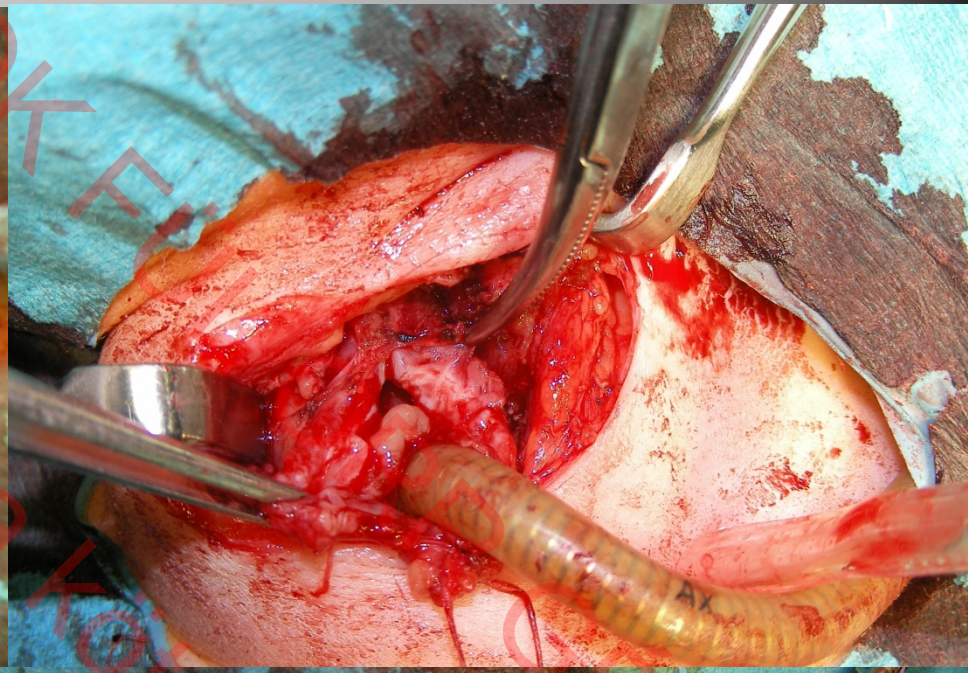
Ax

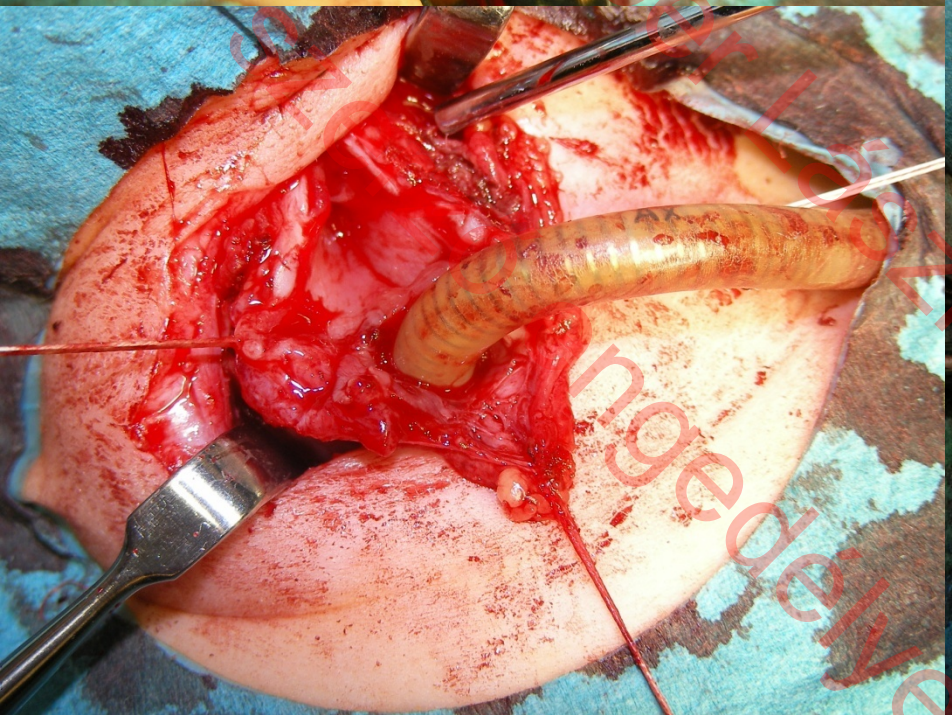

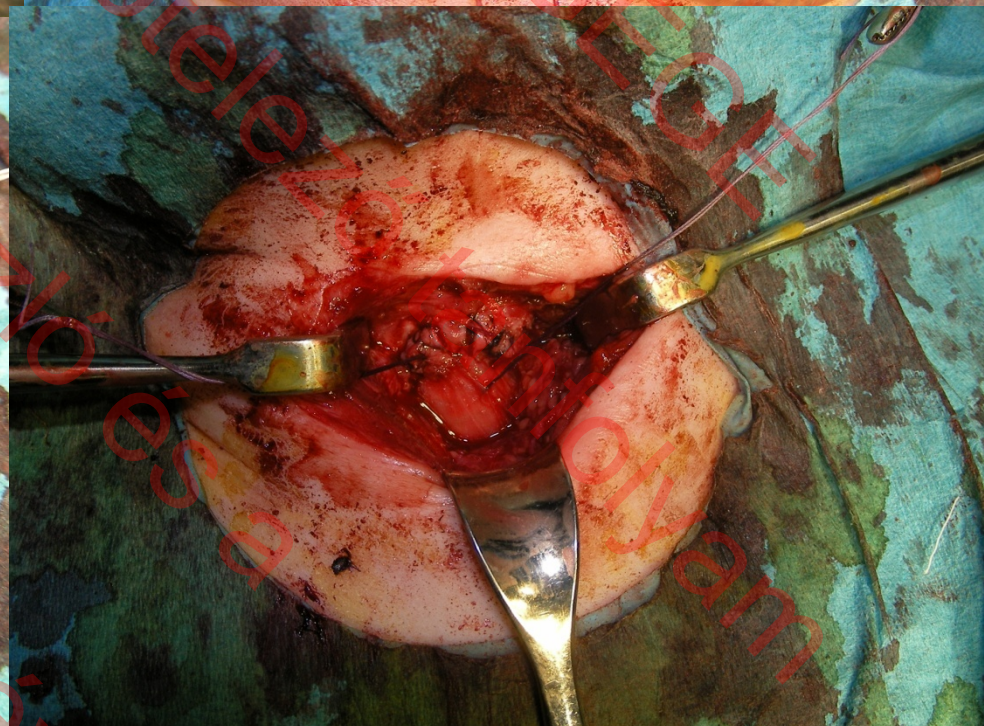



013 szákvizsga kötelező tanfolyam
AOK FÜL ORR GÉGE
Lujber László és a
szerző engedélyé

műtét előtt



Tubus eltávolítás a 3. napon





6. hónap

2013 szakvizsgakötelező tanfolyam
FÜL ORR GÉGE
Lujber László és a
szerző engedélyével

Koraszülött (8. hónap)
6 napos korban végzett LTR+CTR





013 szakvizsga kötelező tanfolyam
Lujber László és a
szerző engedélyé
AON FÜL ORR GÉGE

Glotto-szubglottikus és trachea szűkület



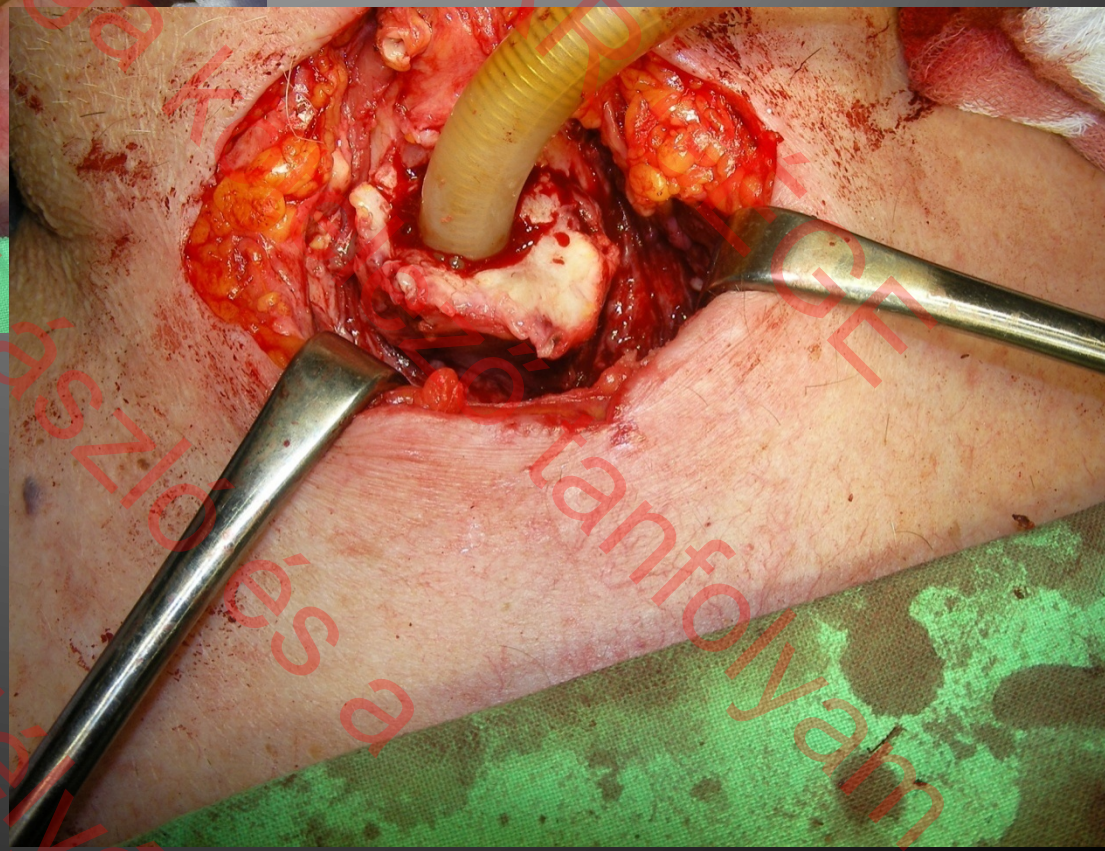

013 szakvizsga k ÁOK FÜL ORR GÉGE
Lujber László és a szerző tanfolyam
szerző engedélyé

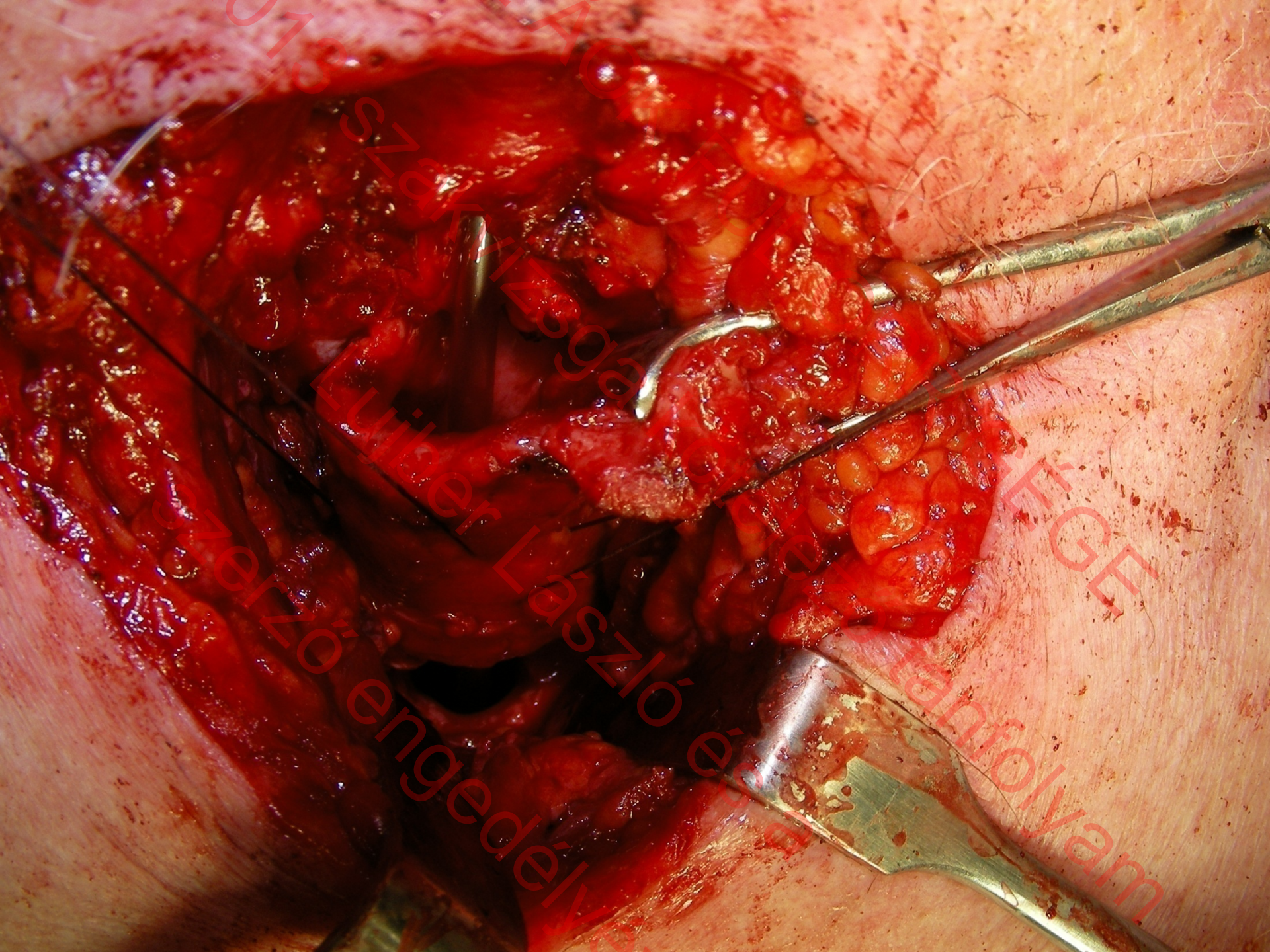
Ac
01 szakálzsga
Lüber László és
szerző engedélyé
EGE
tanfolyam

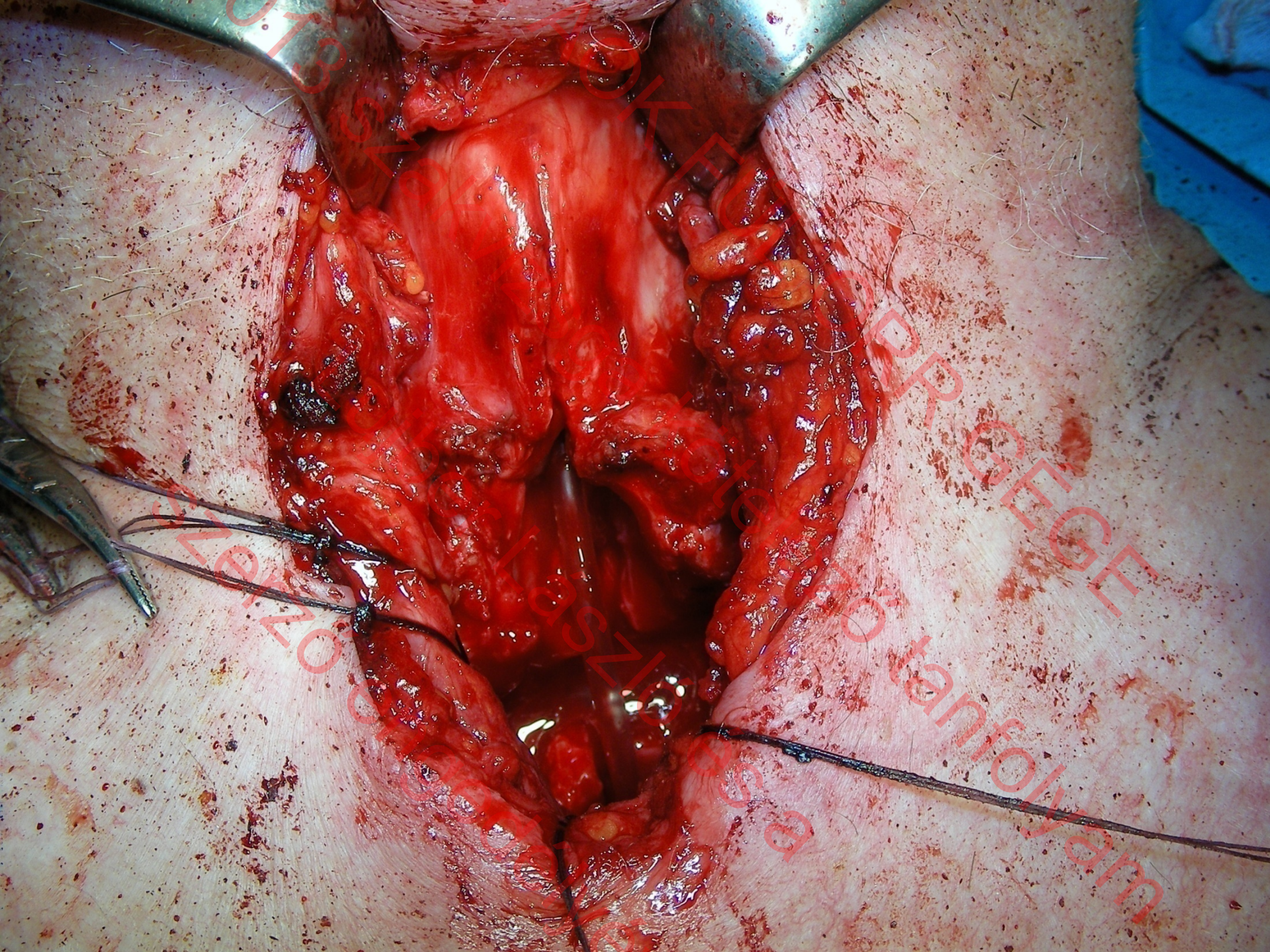

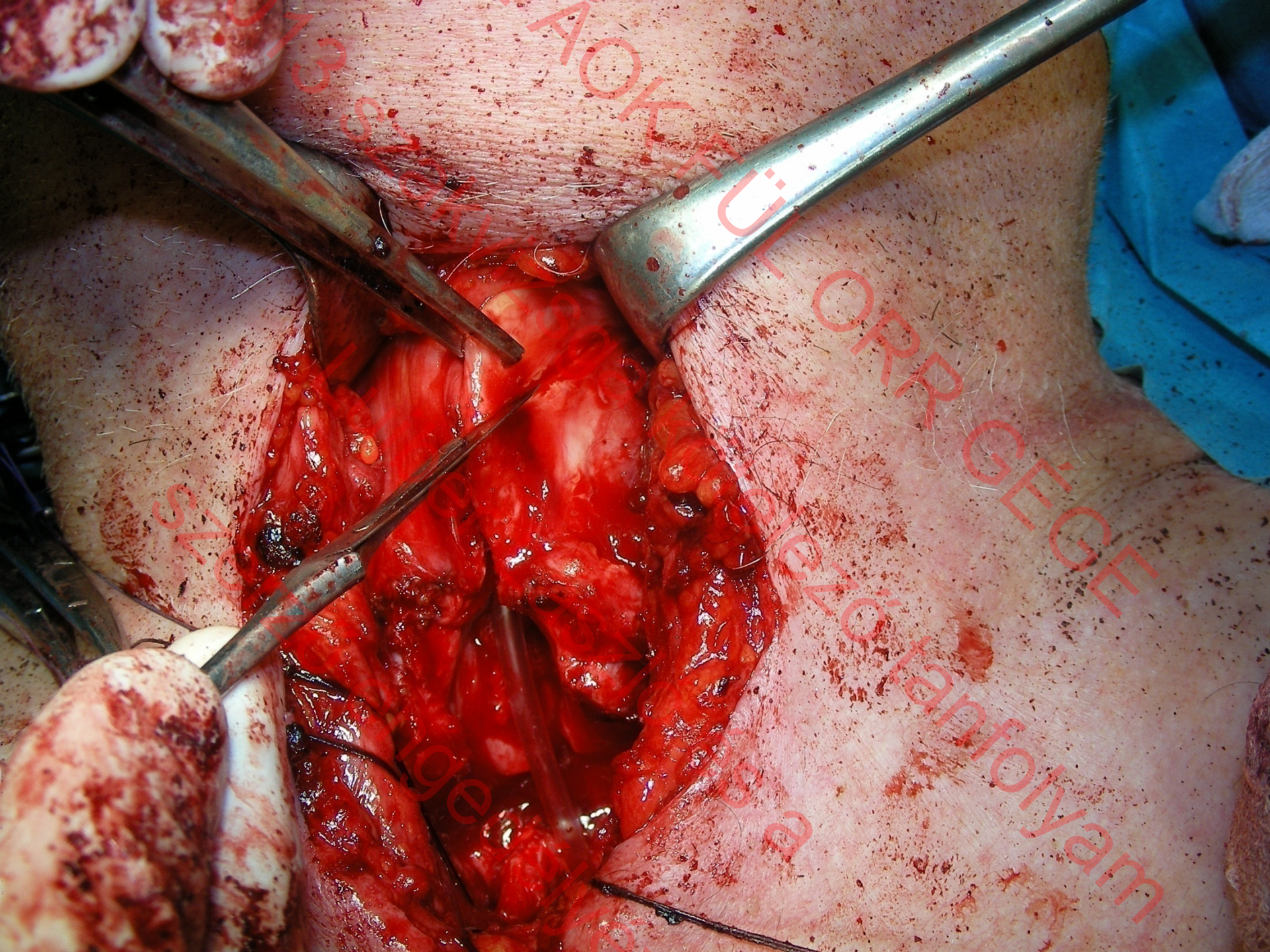

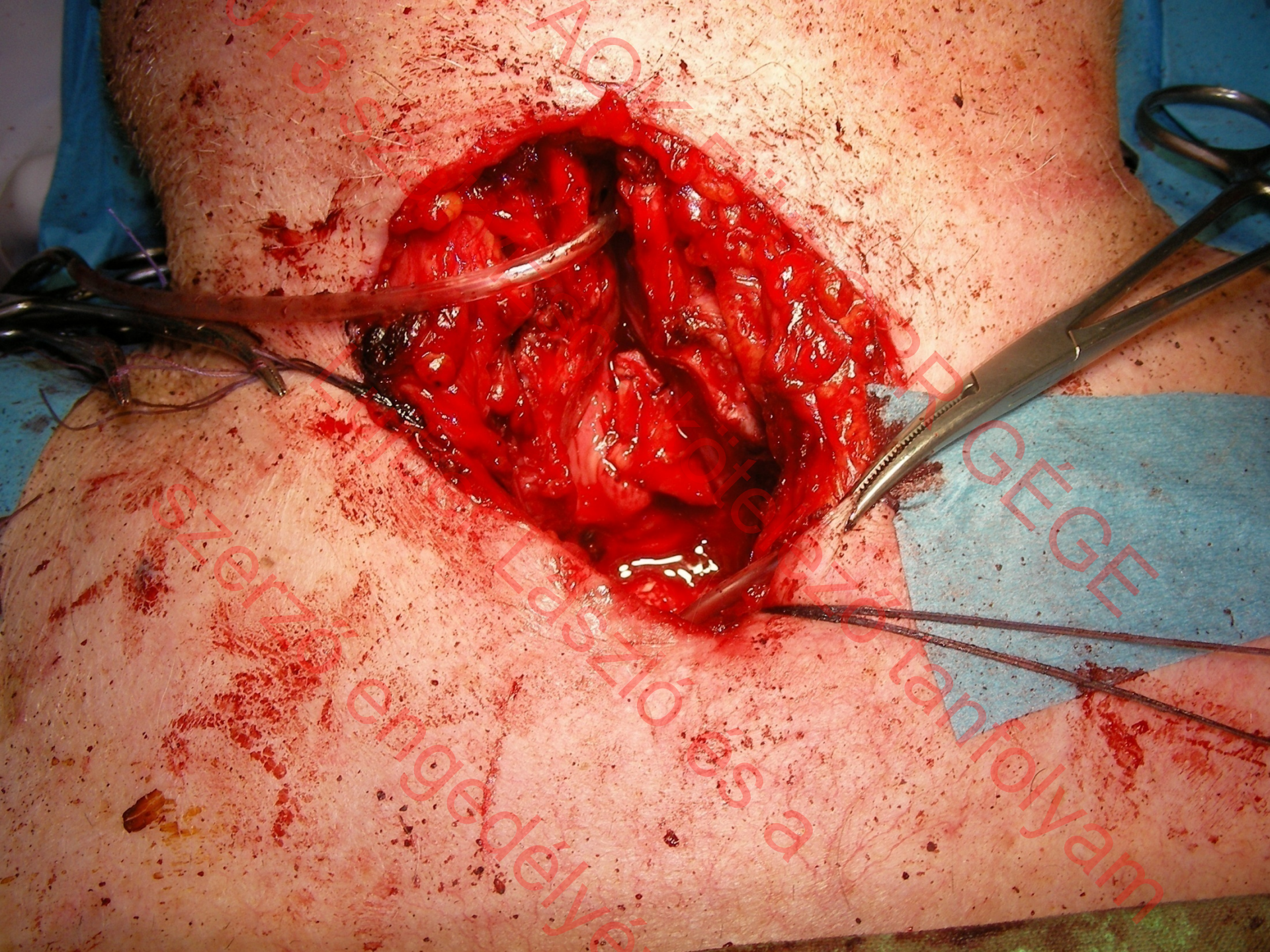

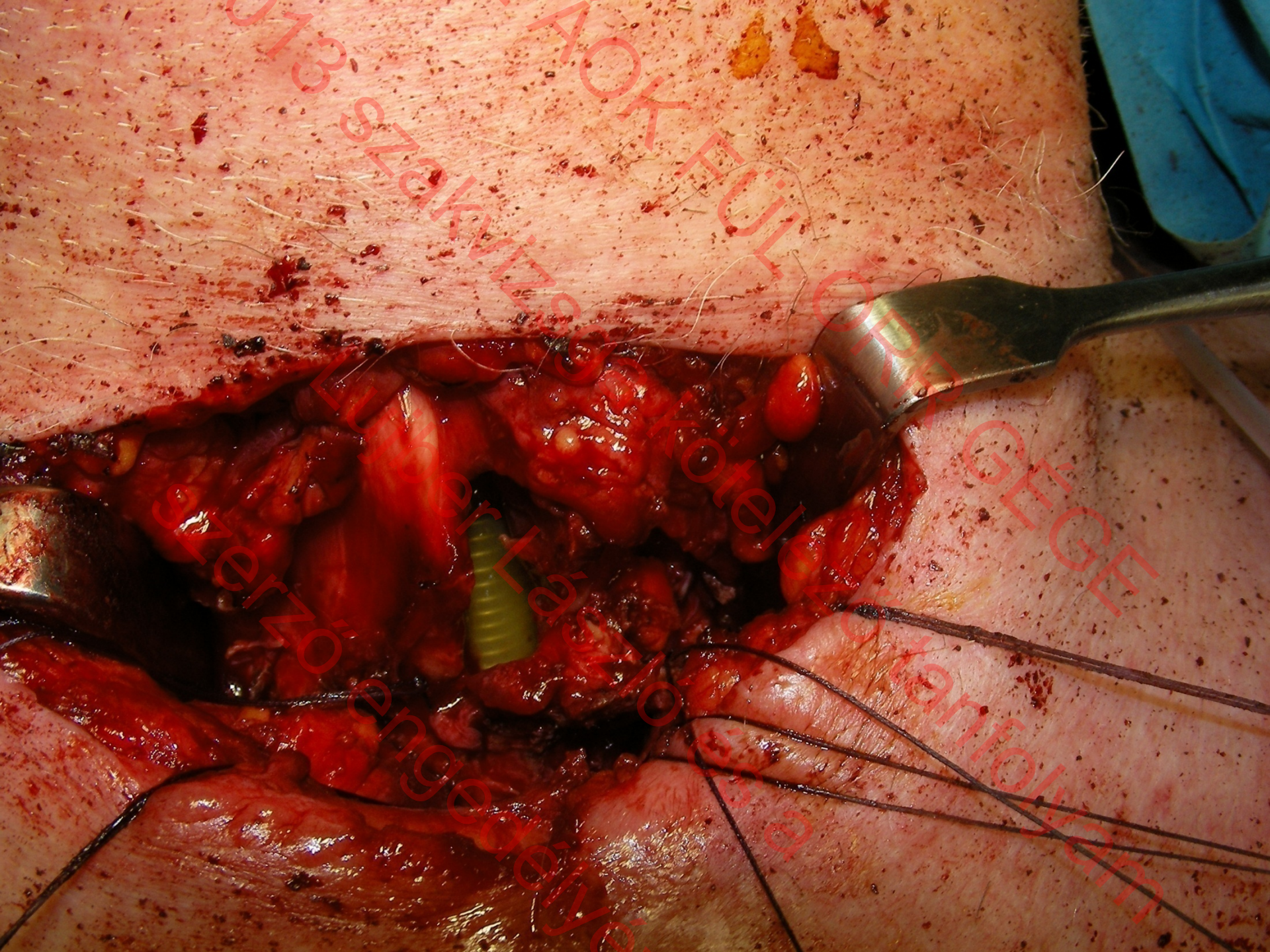
AOK FÜL OPT GÉGE
013 szakvizsgakötelezettanfolyam
Liszer László
szerző engedélye

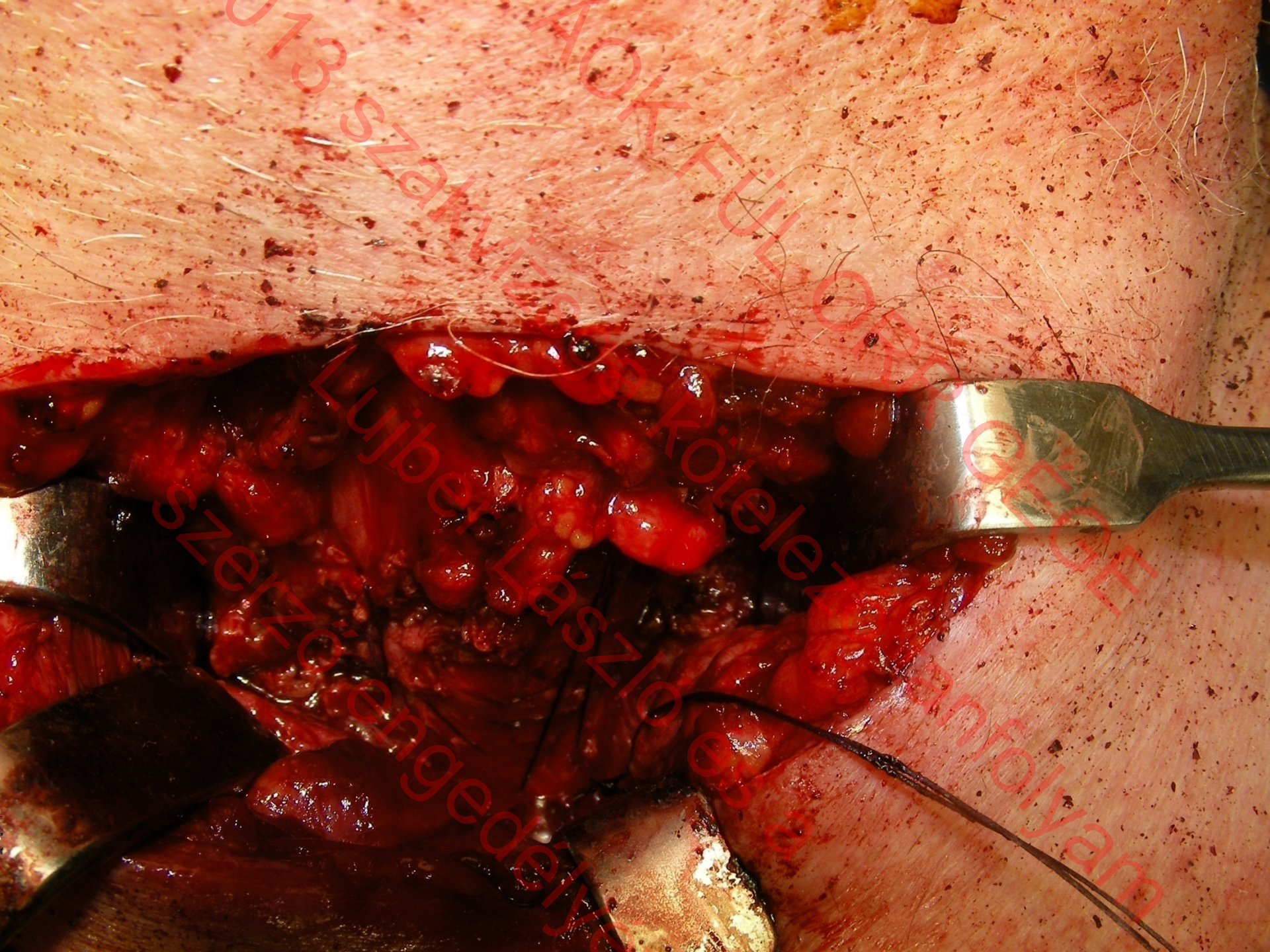

AOK FÜL OPS CEDE
013 szakvizsgás kötelezettanfolyam
Lujber László és a
szerző engedélyé

AOK FÜL ORR GÉGE
013 szakvizsga kötelező tanfolyam
Lujber László és a
szerző engedélyével

22 éves férfi a légutak égési sérülése után

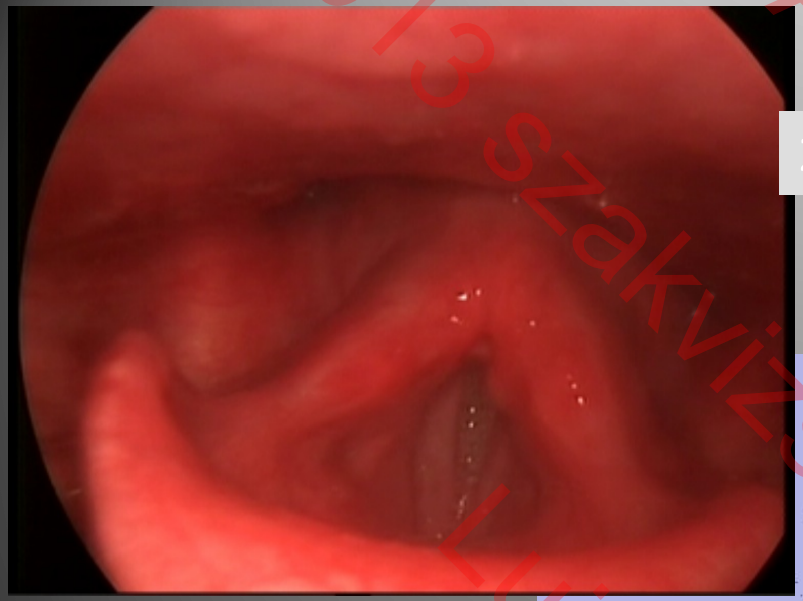

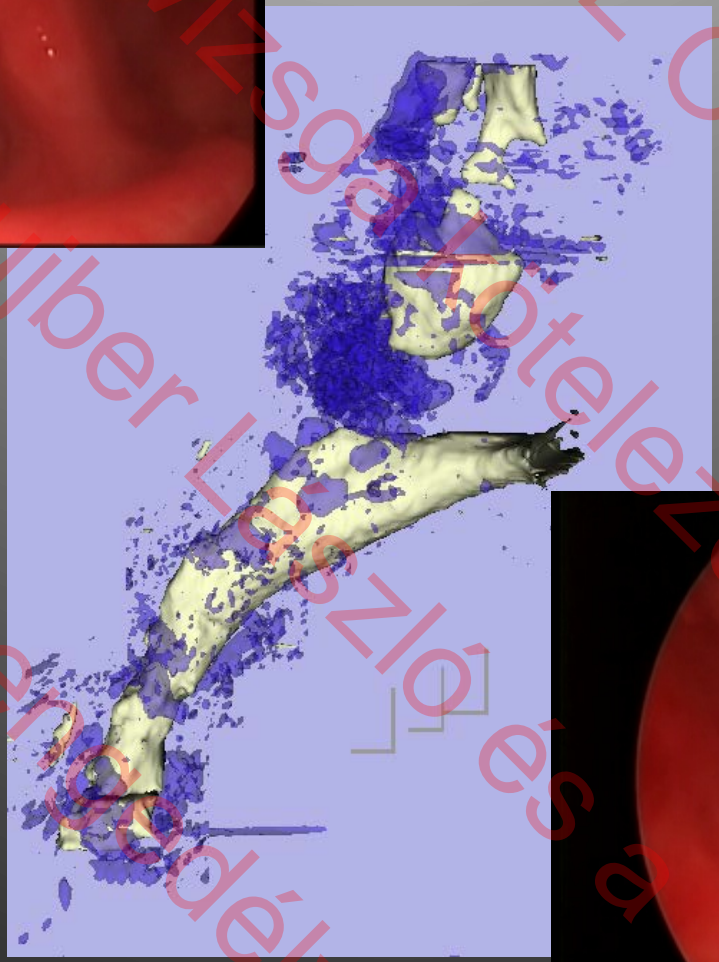

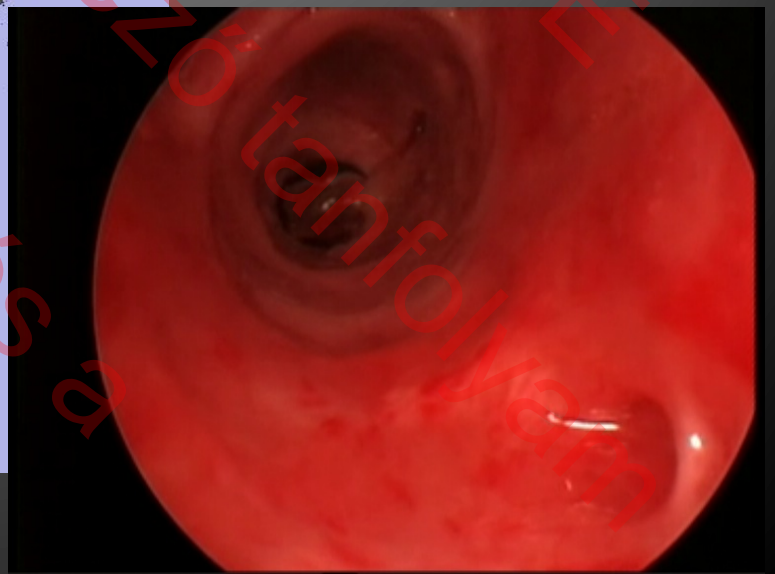

2013 szakvizsgakötelező tanfolyam
Lajber László és a szerző engedélyével
ÁOK FÜL ORR GÉGE

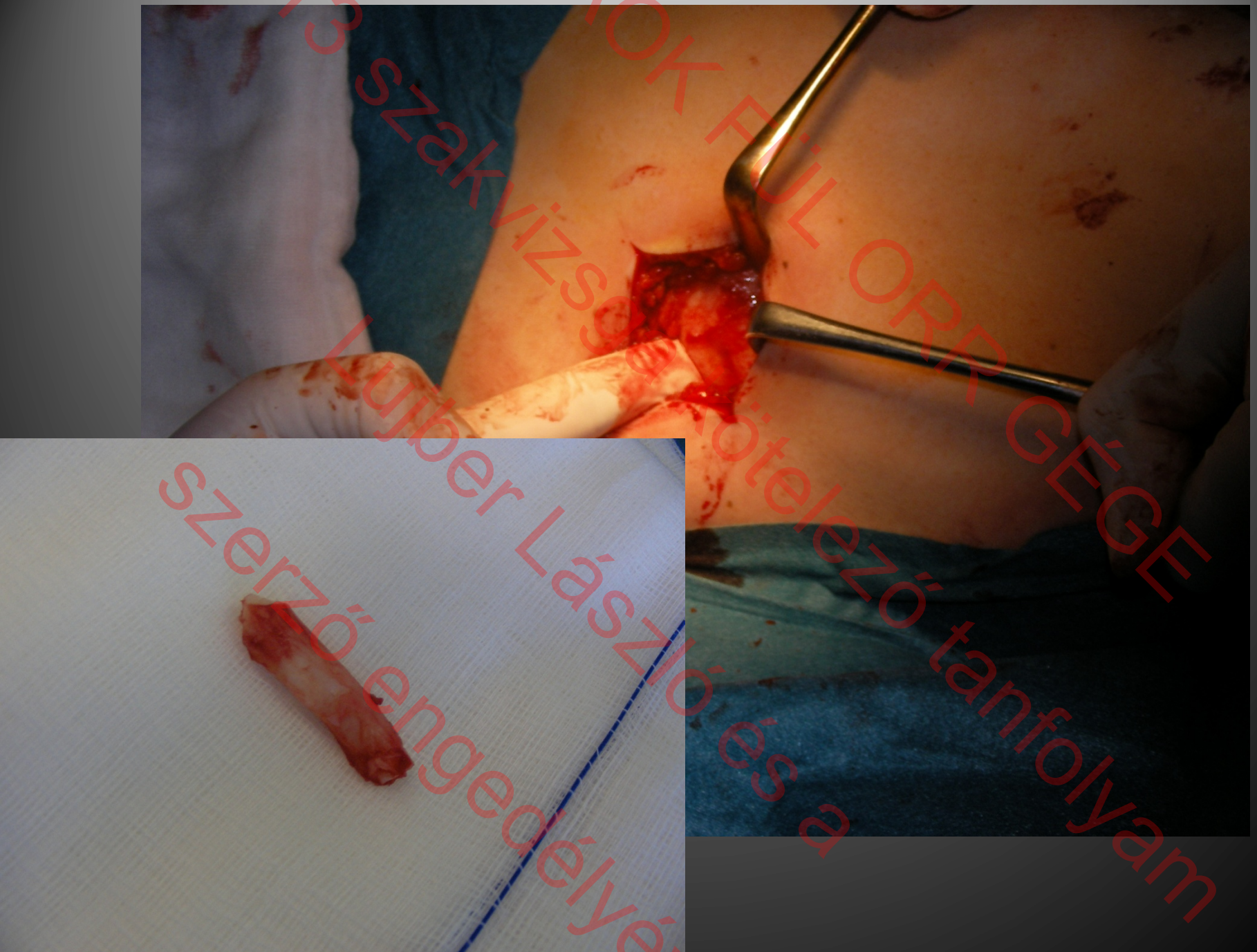

AOK FÜL ORR GÉGE
013 szakvizsgát kötelező tanfolyam
Lujber László és a
szerző engedélyé

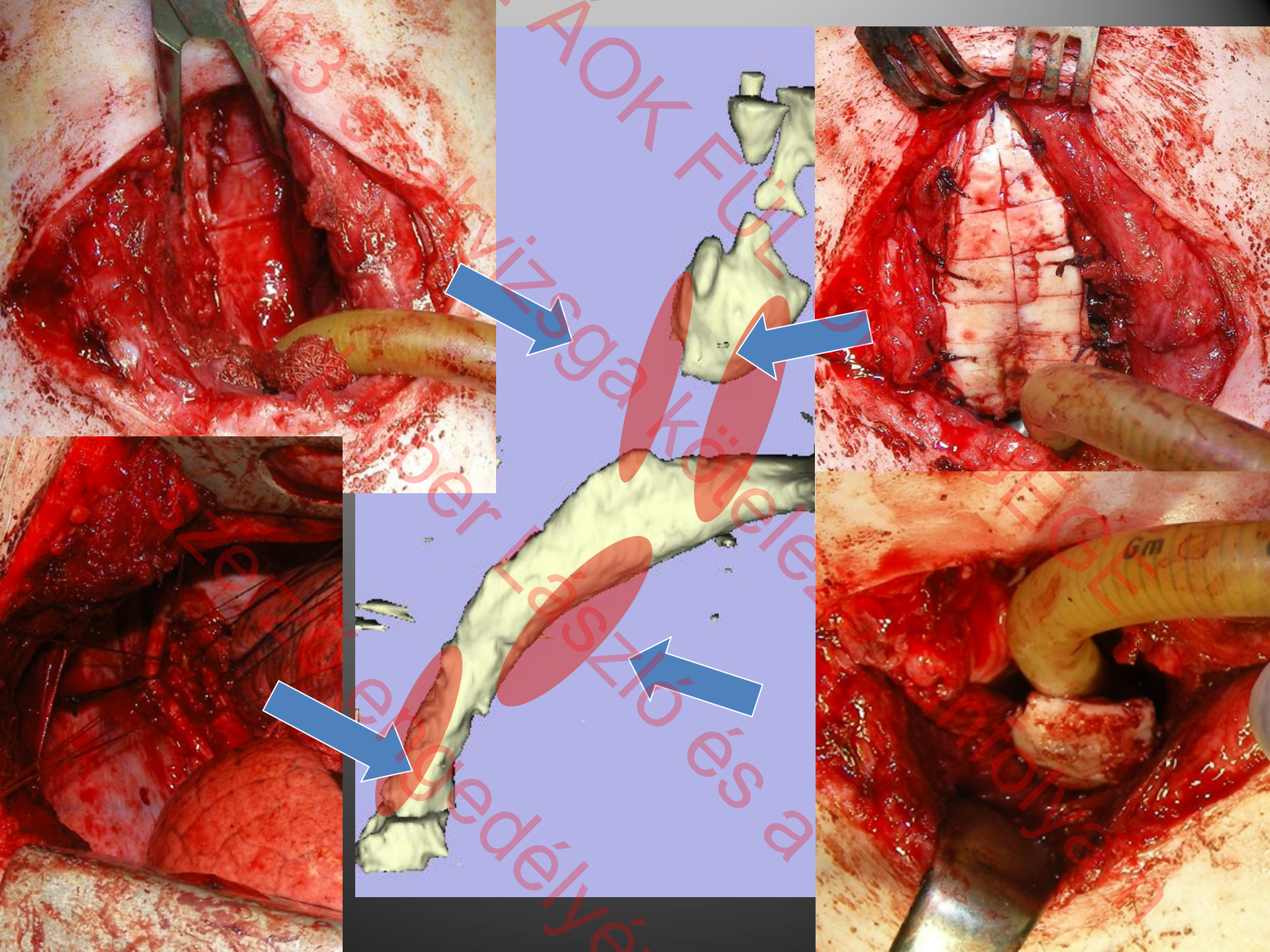

műtét előtt

műtét után

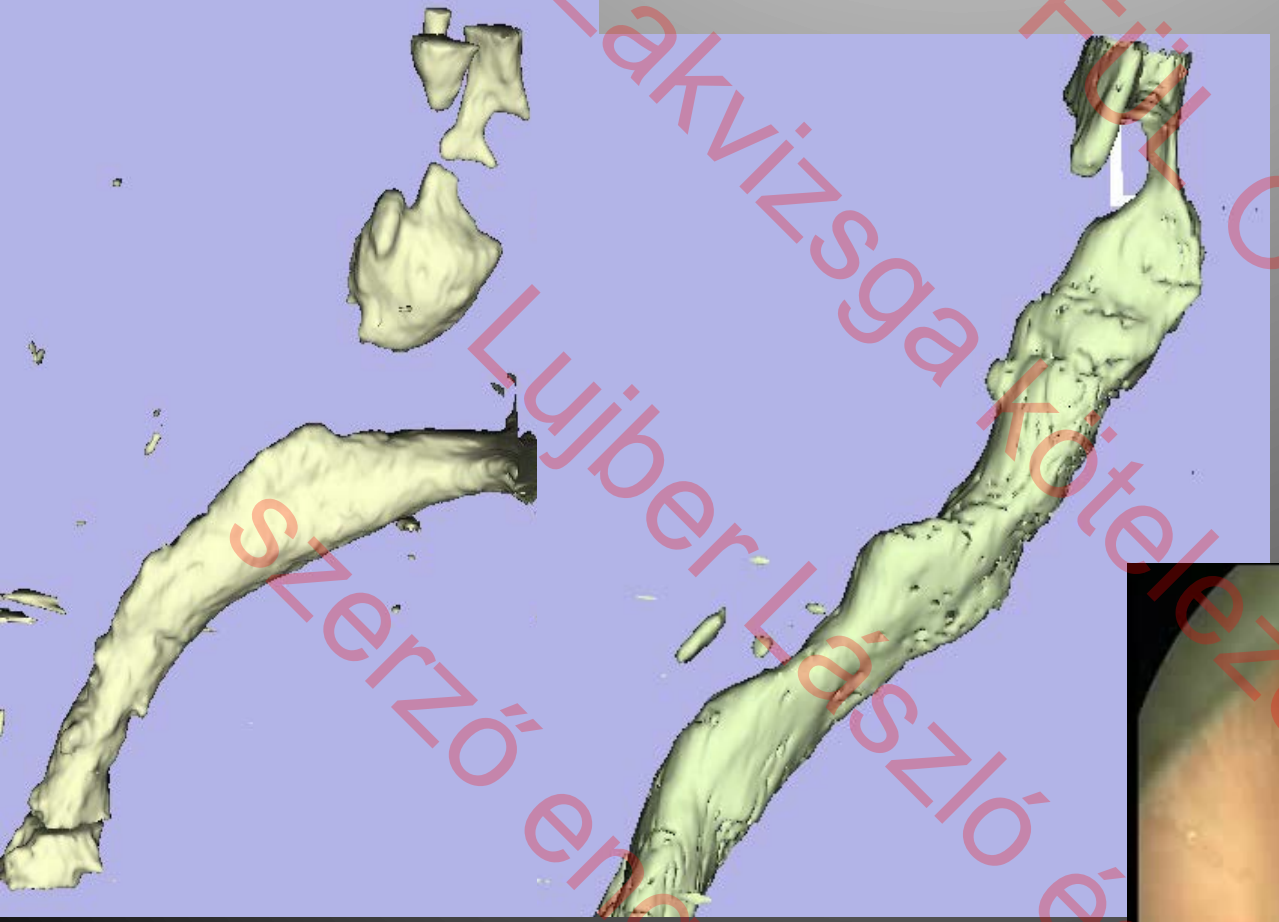



SOTE ÁOK Fül-Orr-Gégegyógyászati Klinika 2013 szakvizsga kötelező tanfolyam
Lujber László és a szerző engedélyével

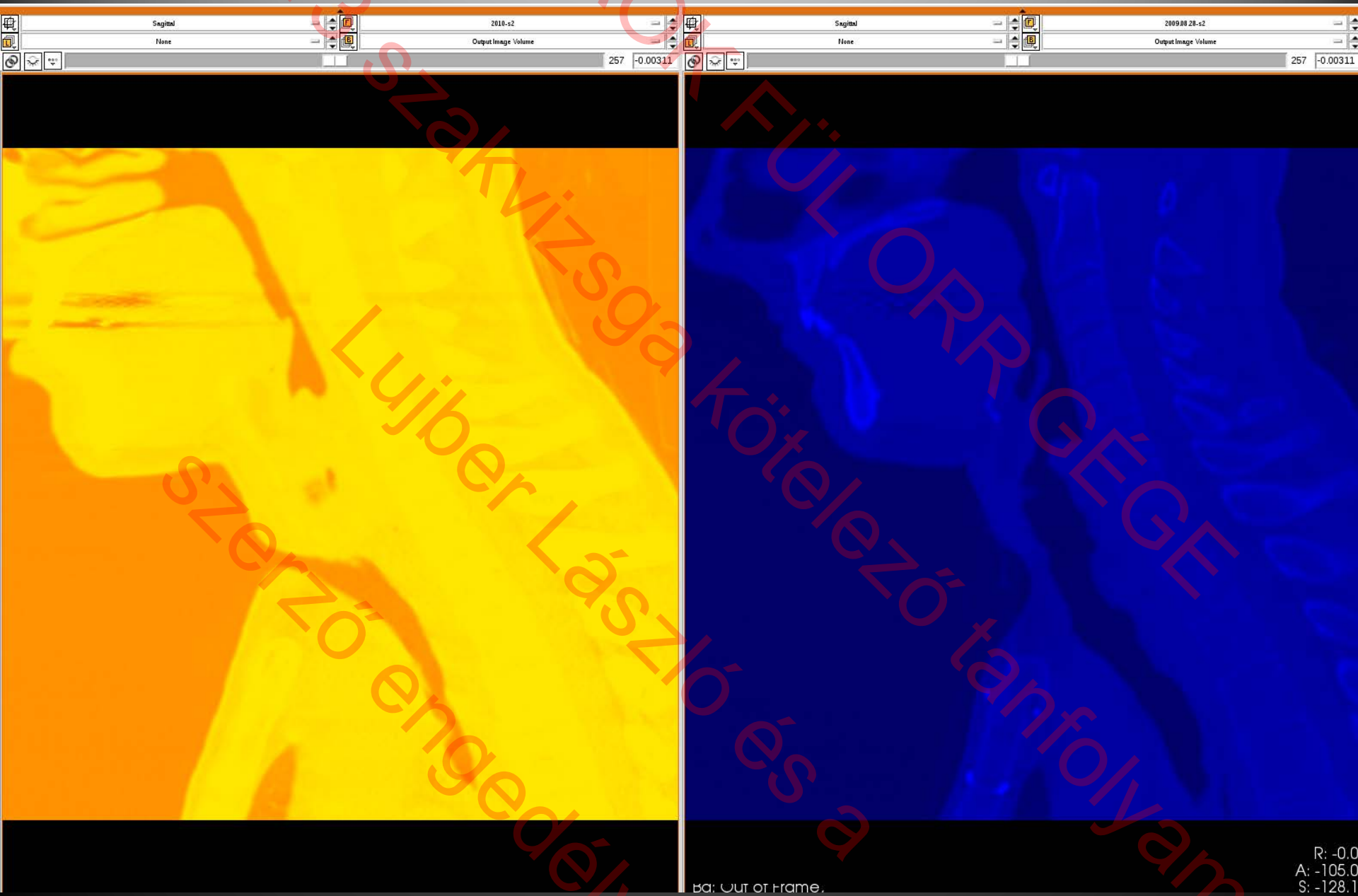

013 szakvizsga kötelező tanfolyam
Lujber László és a
szerző engedélyé





013 szakvizsga kötelező tanfolyam
Lujber László és a
szerző engedélyé
ÁOK FÜL ORR GÉGE



AOK FÜL ORR GÉGE
013 szakvizsga kötelező tanfolyam
Lujber László és a
szerző engedélyé