OROPHARYNGEALIS DYSPHAGIA ÉS A PEG SZEREPE A FEJ-NYAKTUMOROS BETEGEK TÁPLÁLÁSÁSBAN.



Dr. Lujber László PhD
Fül-Orr-Gégészeti és
Fej-Nyaksebészeti Klinika

2013 szakvizsga kötelező tanfolyam
Lujber László és a szerző engedélyé

TERMINOLÓGIA

- **Dysphagia** - nyelési nehezítettség / zavar

  7-10% - 5o év felett, 25% hospitalizáltaknál

  60% szoc. Otthon

- **Odynophagia** - fájdalmas nyelés

- **Globus** érzés – gombóc érzés

- Oro-pharynx feladata:

  - falat formálása és nyelőcsőbe juttatása

  - 600 nyelés / nap

013 szakvizsga kötelező tanfolyam
ÁOK FÜL ORR GÉGE
Lujber László és a
szerző engedélyé

NYELÉS KOMPLEX FOLYAMAT

- **ehhez szükséges**:
  fogak, alsó és felső állcsont
  kemény és lágyszájpad,
  nyálmirigyek,
  gége, garat, nyelőcső
  26 izom,
  6 agyideg
  n.V
  n.VII
  n.IX
  n.X
  n.XI
  n.XII

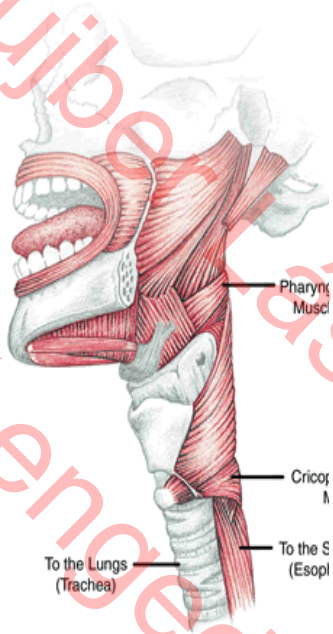

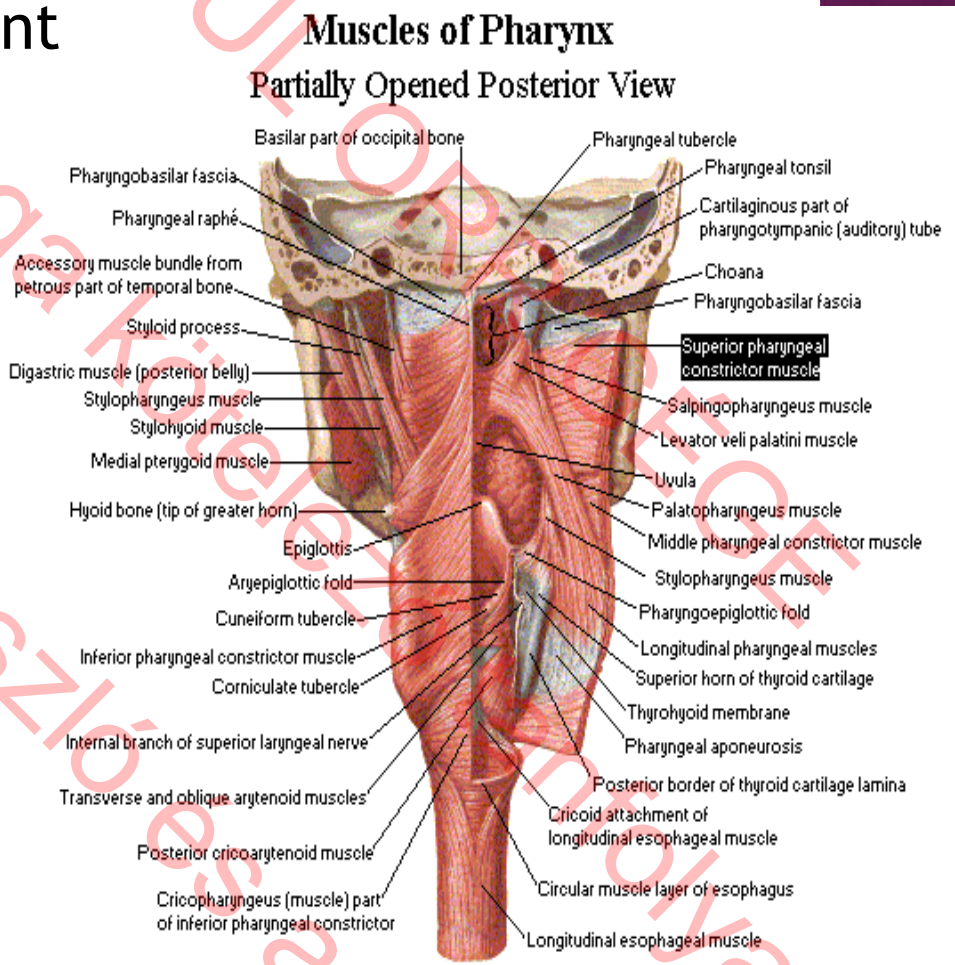

- 600 reflexes nyelés naponta

2013 szakvizsga kötelező anyolyam
Lujbert László és a szerző engedélyé
AOK FÜL ORR SEGE

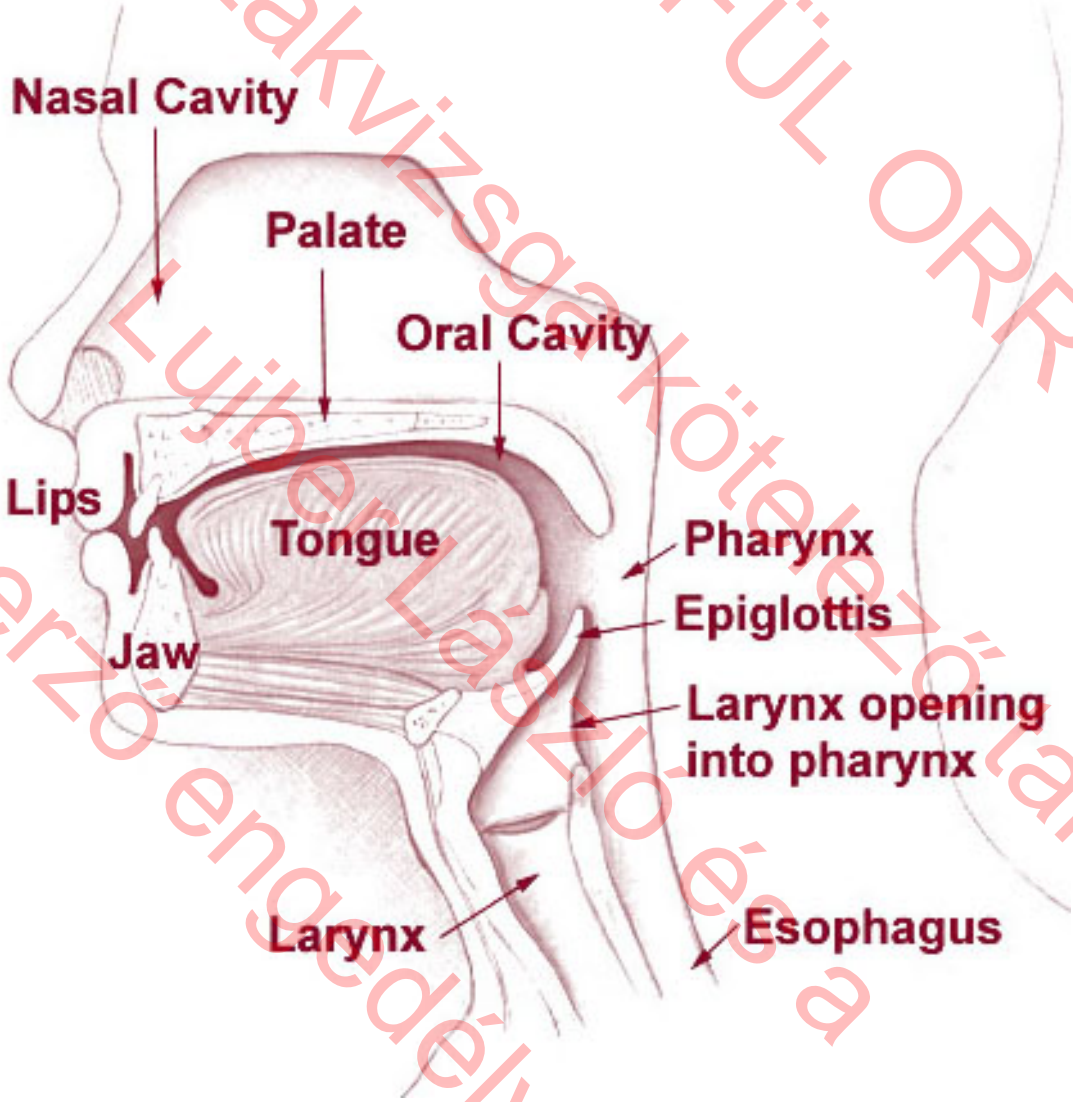

013 szakvizsga kötelező tanfolyam
AOK FÜL ORR GÉGE
Lujber László és a
szerző engedélyé

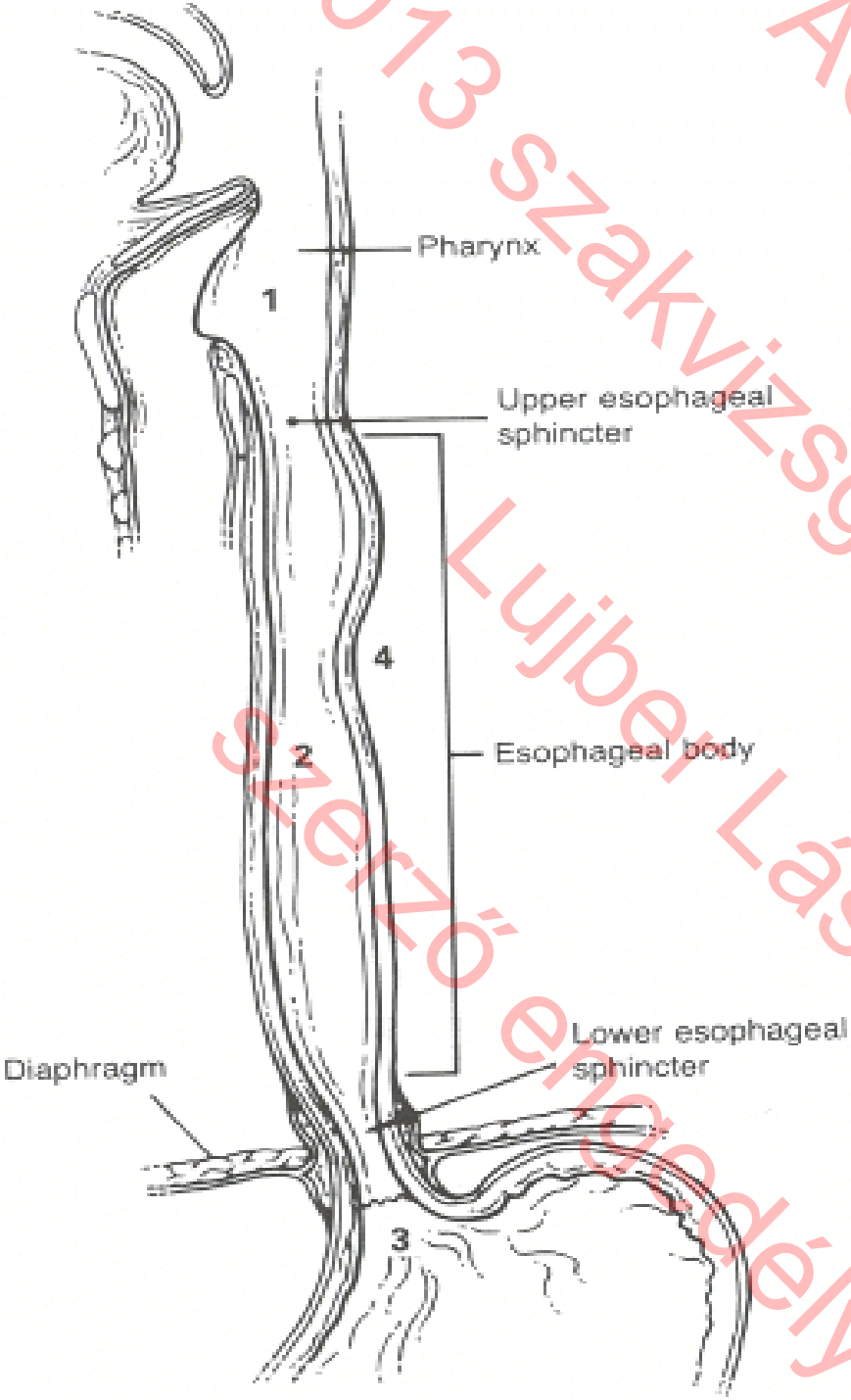

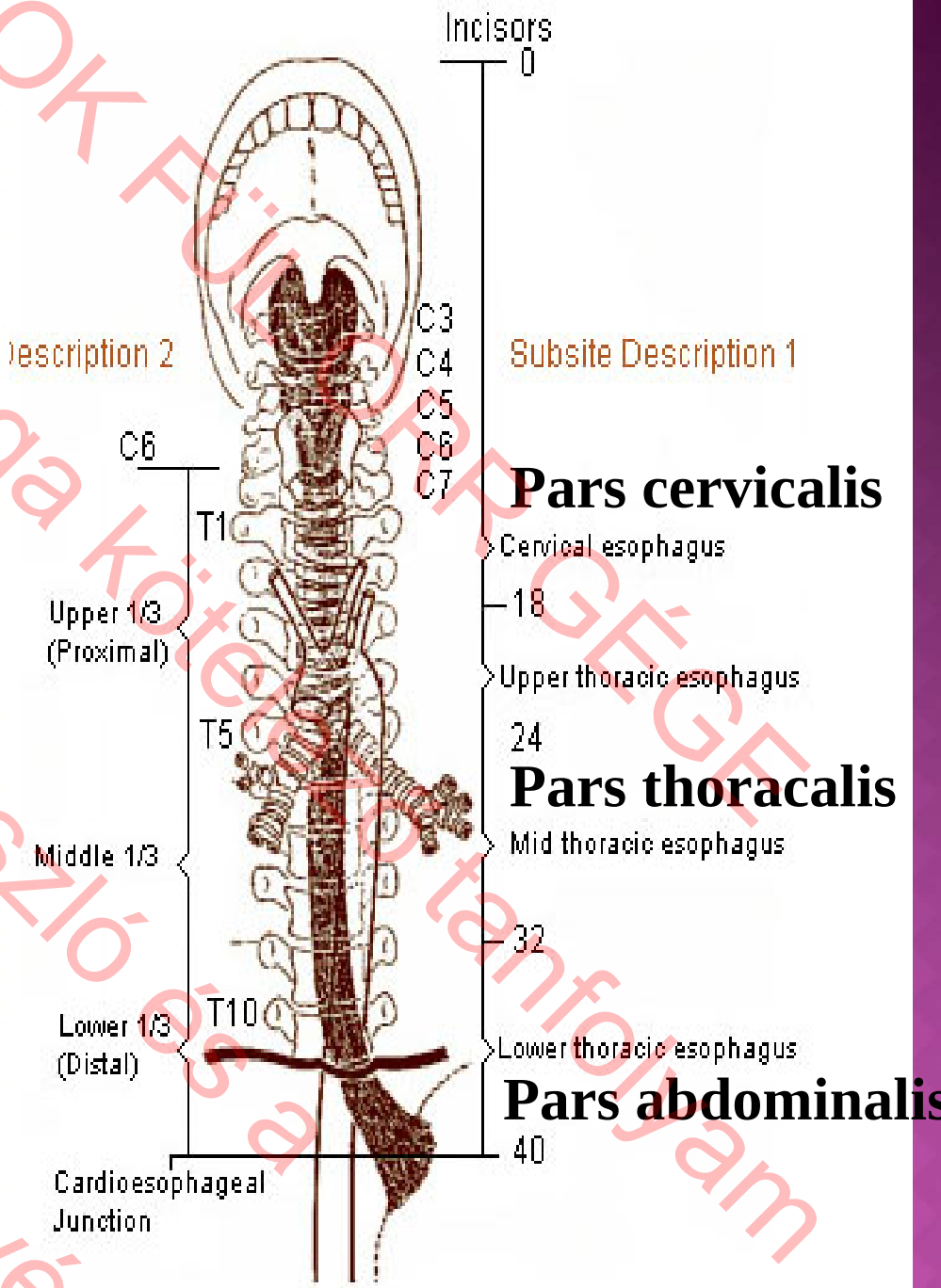

AOK FÜLÖPP GÉGE
013 szakvizsga kötelező tanfolyam
Lujber László és a
szerző engedélyé

A NYELŐCSŐ ANATÓMIÁJA

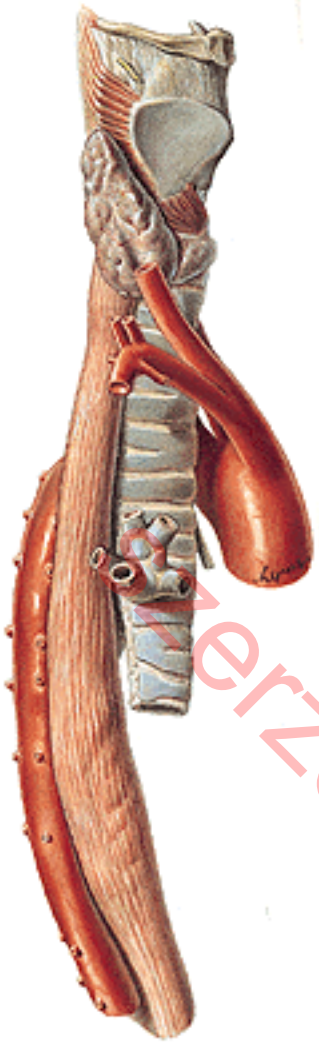

lateral



anterior

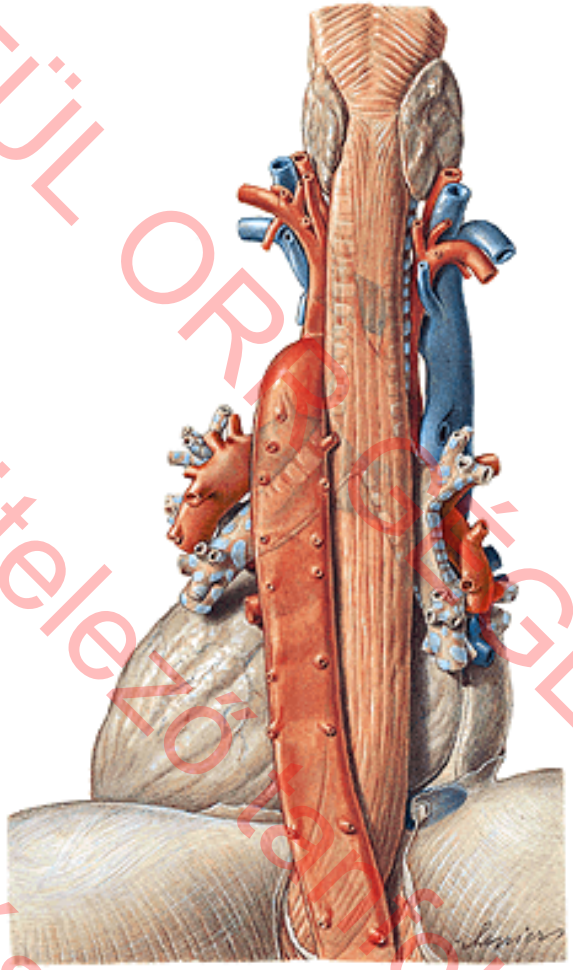

posterior

2013 szakvizsgán kötelező tartolyam
Lujber László és a
Szerző engedélyé
AOK FÜL ORR GÉGE

A NYELŐCSŐ ÉLETTANI SZŰKÜLETEI:

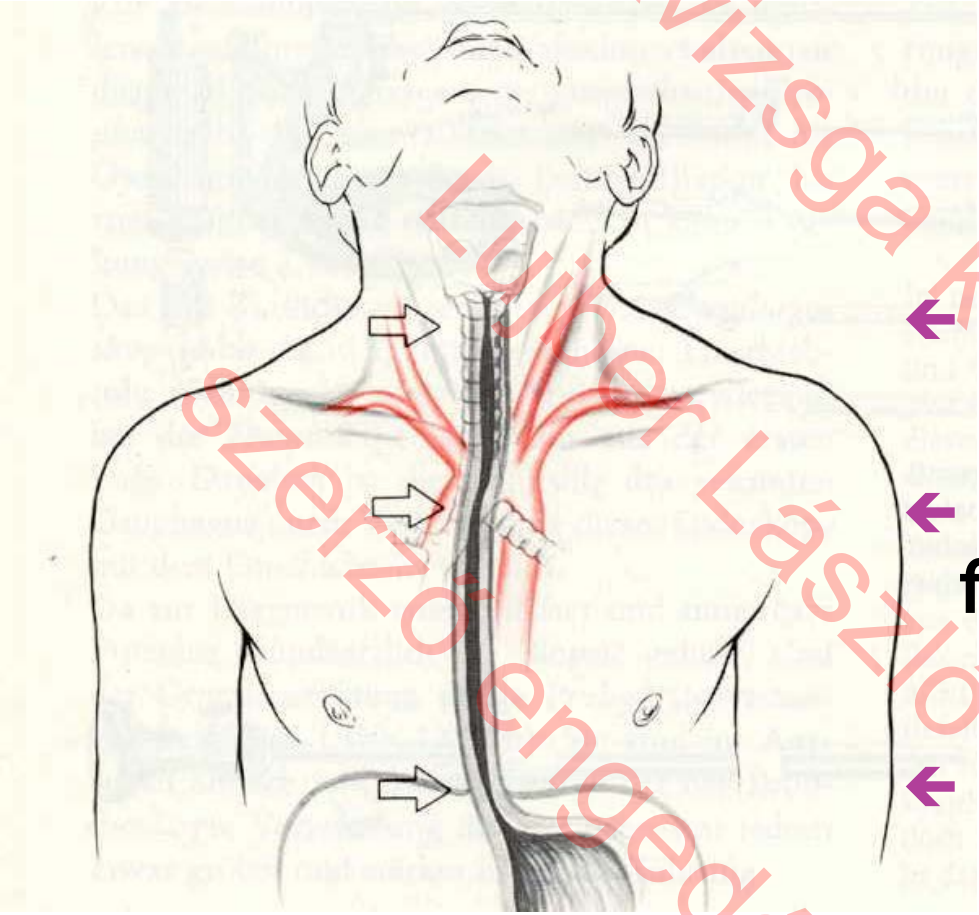

- I. nyelőcsőbemenet
- II. aortaív/bal főhörgő
- III. cardia

2013 szakvizsga kötelező tanfolyam
Lujber László és a szerző engedélyével
FÜL-ORR-GÉGE ÁOK

A NYELŐCSŐ FALSZERKEZETE

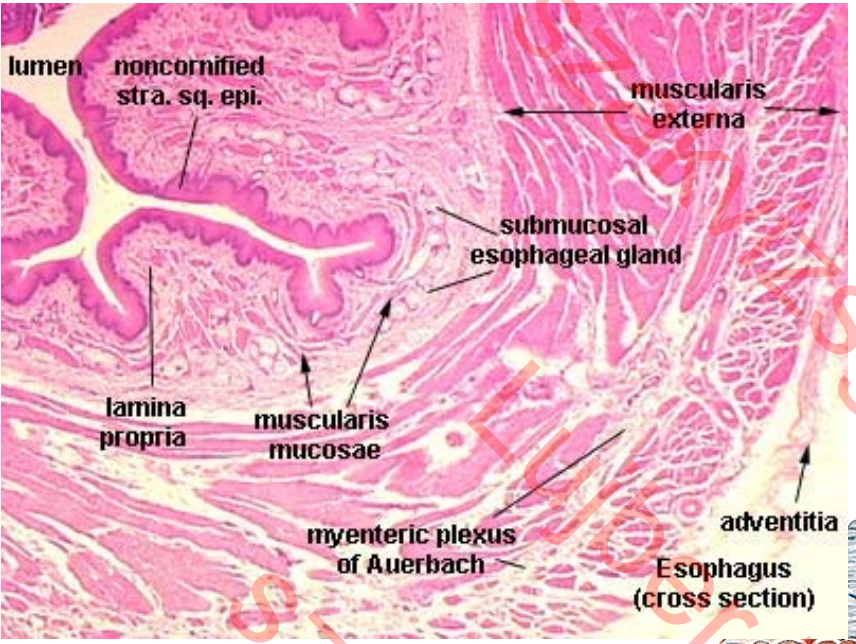

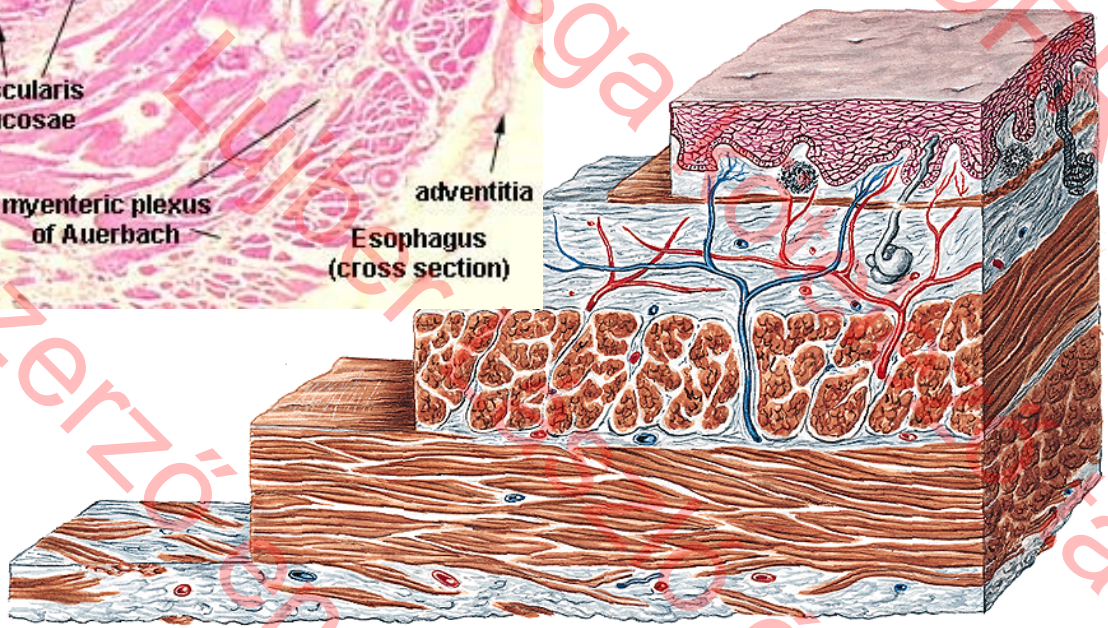

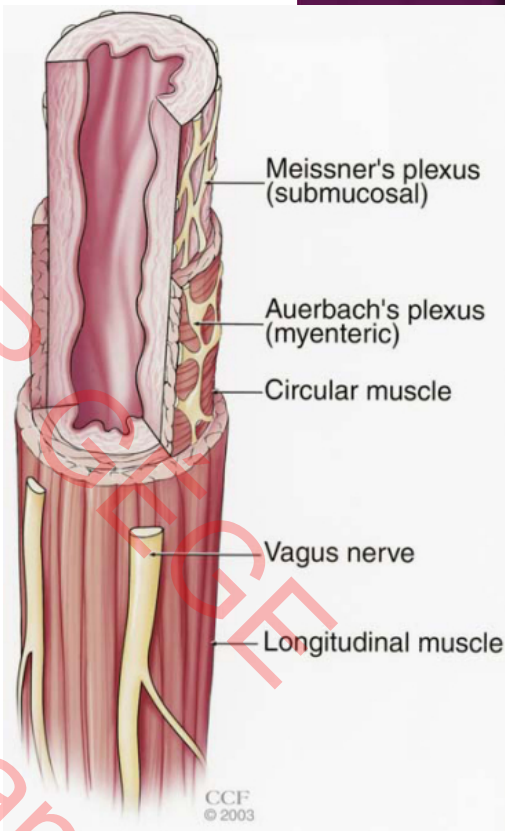

1. lumen 2. mucosa (hám felszín) 3. tunica propria muc. 4. muscularis mucosae
5. submucosa **Meissner** f parasymp.myenteric. plexus, vér és nyirokerek)
6. glandula 7. zsírsejtek 8. circularis izomréteg (**Auerbach** myentericus plexus)
9. longitudinális izomréteg 10. nincs serosa!

ÉLETTAN

- **"szelepek"** összehangolt záródása - kinyílása
- **Lágyszájpad** zár, **gége** zár (**nyugalomban nyitva** vannak)
- Garat-nyelőcső határán

  és a nyelőcső-gyomor

  határán sphincter szerű az izomzat. **UES & LES**

  (**nyugalmi állapotban zárva** vannak)
- Táplálék haladásával nyílnak meg.
- A táplálékot perisztaltika viszi előre.

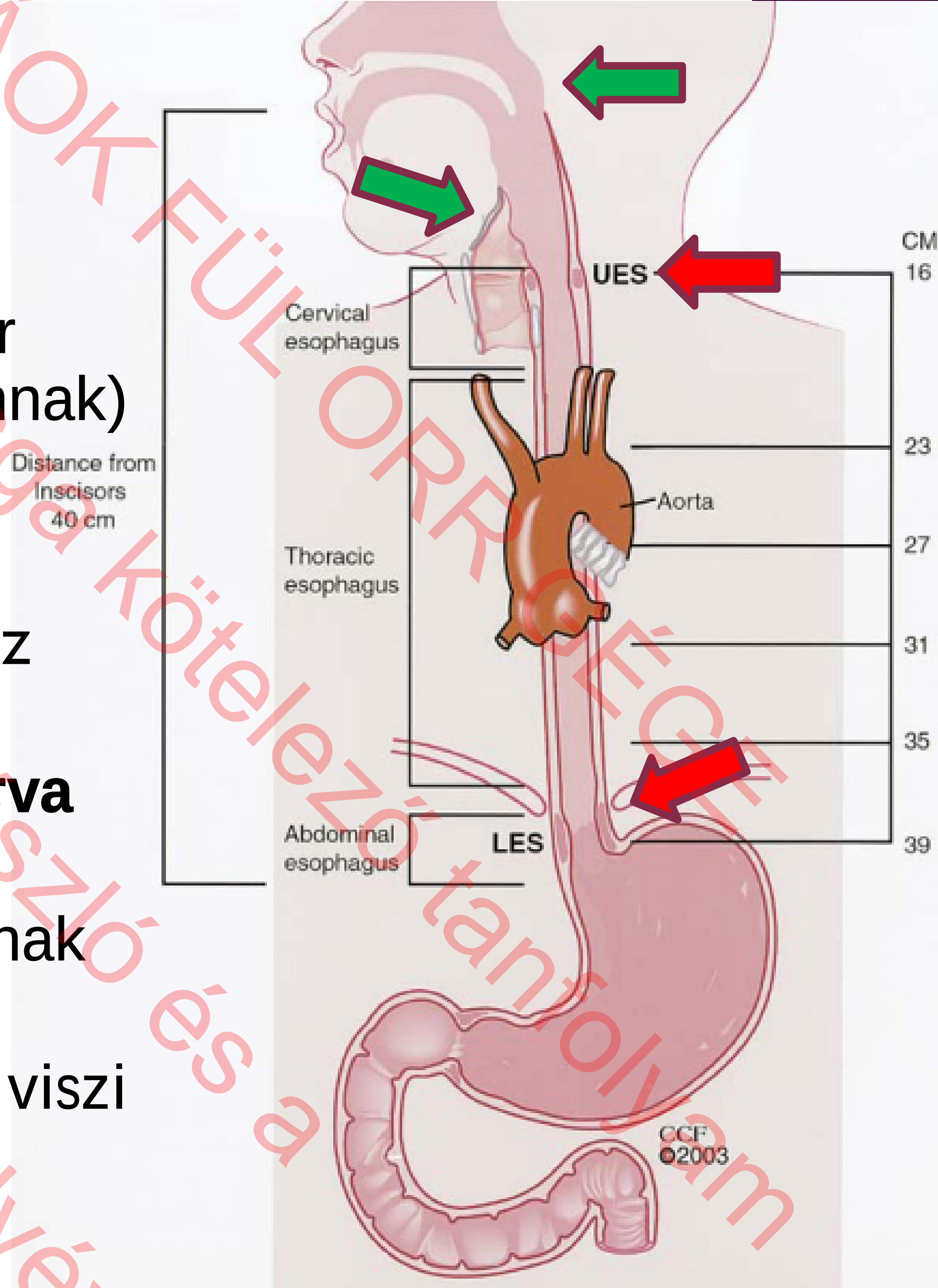

ÁOK FÜL ORR GÉGE
szakvizsga kötelező tananyag
Lujber László és a
szerző engedélyé

ORÁLIS FÁZIS

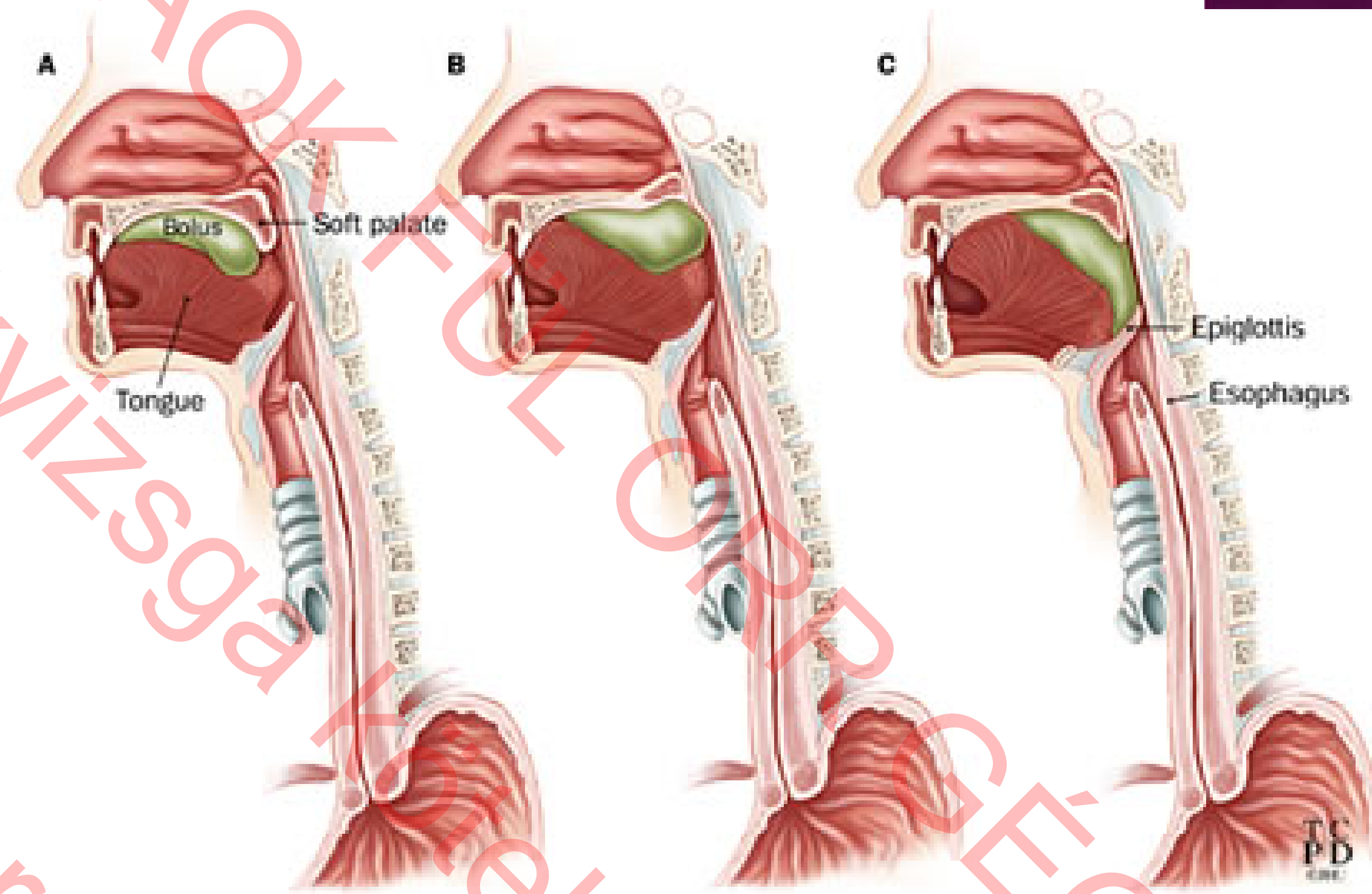

- Akaratlagos kontroll
- Rágás (***mastikáció***) ajak és pofa izomzata contrahál,
- ***Lubrikáció*** (nyál, enzimek…)
- nyelv a kemény szájpadhoz préseli előkészített falatot, ekkor lágyszájpad megemelkedik, nasopharynxot alulról lezárja.
- Mellső garatívet elhagyja a bolus, innentől pharyngealis szak.

PHARINGEÁLIS FÁZIS

- **Velopharyngealis zárás** m. lev. veli pal. lágyszájpadot hátsó garatfalhoz emeli. Oldalsó garatfal mediálra, hátsó garatfal előre mozdul – Passavant redő.
- **Gégebemenet zár** Előbb hsz-ok., majd álhsz-ok zárnak, aryepiglotticus redő és epiglottis tovább szűkíti gégebemenetet. Apnoe: 0.3 – 2.5 sec.
- **Garatfűző izmok contrahálnak** Sup – Med – Inf Perisztaltika sebessége: 12 cm/sec.
- **Gége és nyelvcsont megemelkedik,** nyelgyökhöz közeledik. Mylo-, genio-, stylohyoid izom, m.digastr. mellső hasa.
- **A m. crycopharyngeus tónusus contractiója csökken**, izom elernyed

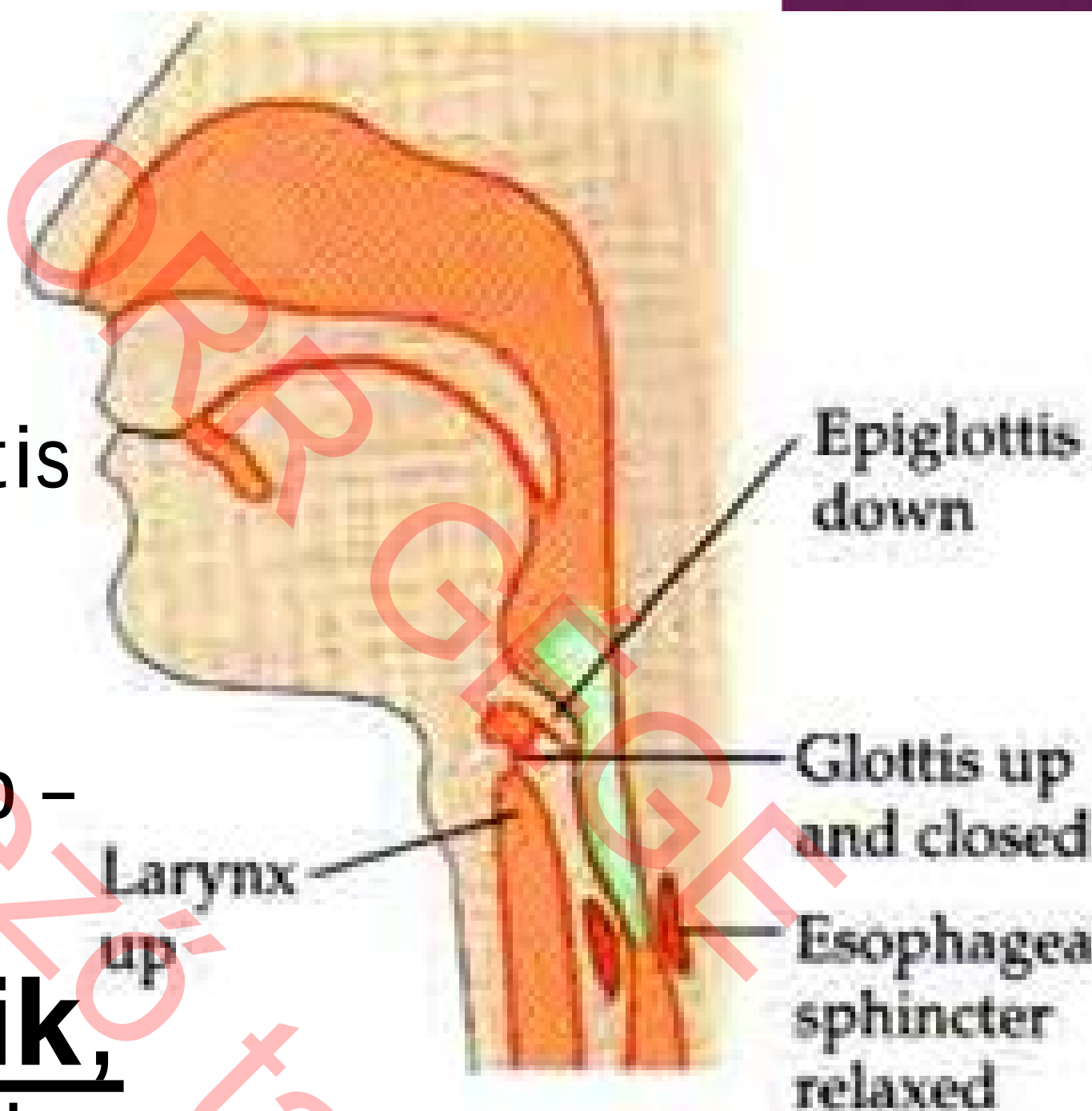

PHARINGEÁLIS FÁZIS

- Oropharyngealis nyomóerő
  Nyelv mellső 2/3 izmai, Garatfűzők
- Algarati szívóerő
  Gége-nyelvcsont komplex távolodik algarat hátsó falától

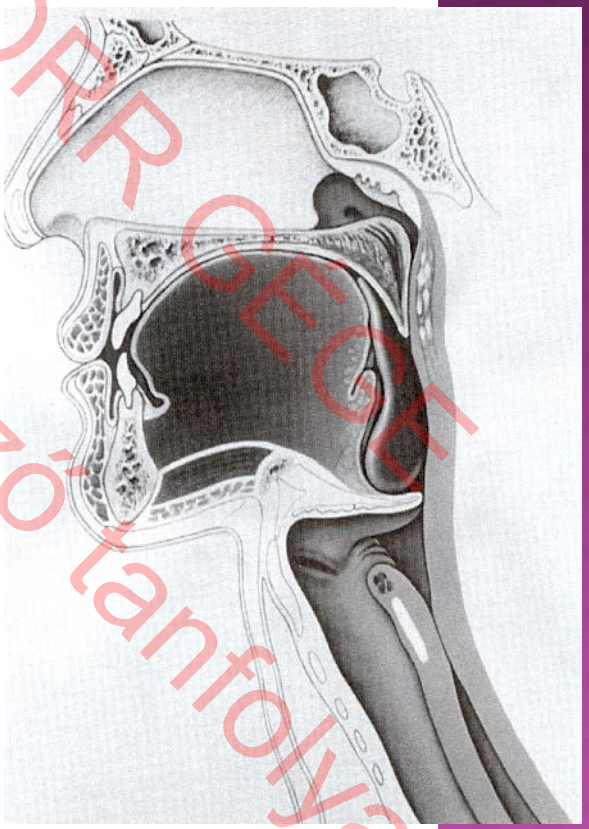

2013 szakvizsga kötelező tanfolyam
Lujber László és a szerző engedélyé
AOK FÜL ORR GEGE

OESOPHAGEÁLIS FÁZIS

- Nem akaratlagos, 3-4 cm/sec, két perisztaltikus hullám
- Cricopharyngeális relaxatióval kezdődik
- Felső harmadban hcs rostok is, alsó 2/3-ban simaizom
- Előbb külső longitudinalis, majd belső circularis rostok húzódnak össze

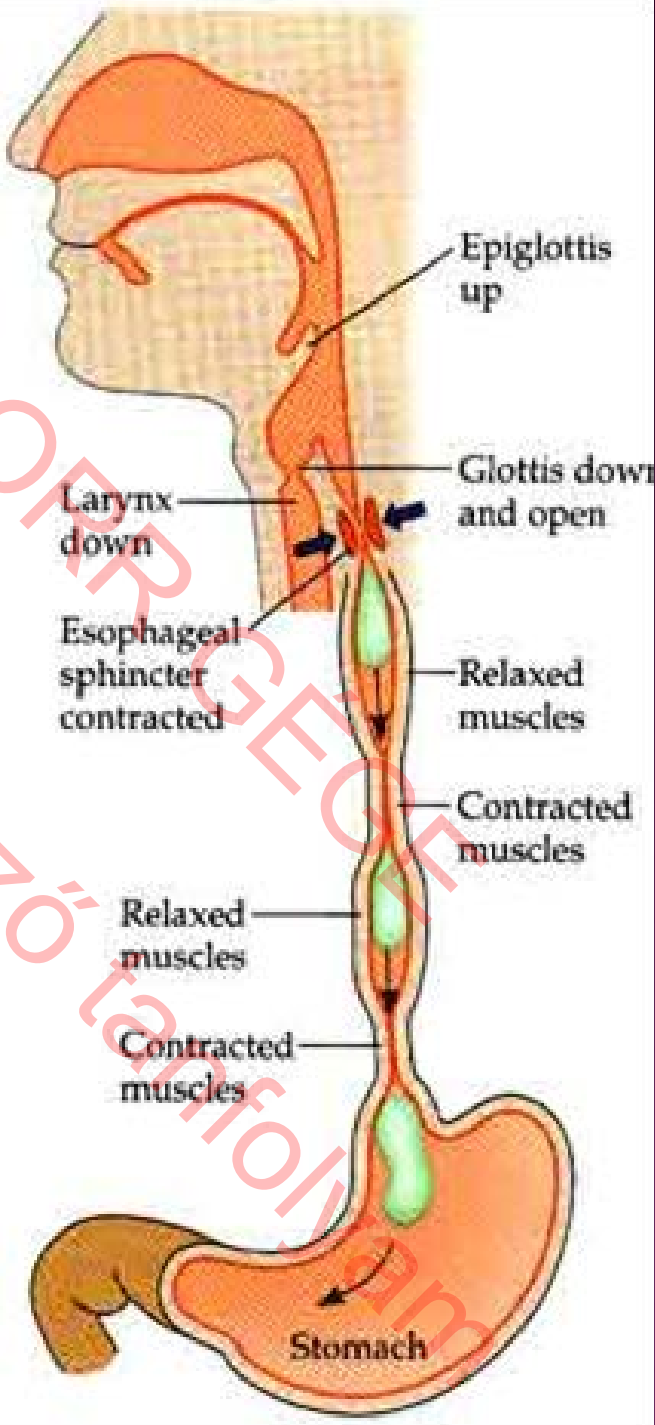

...ÁOK FÜL ORR GÉGE
...szakvizsga kötelező tanfolyam
Lujber László és a
szerző engedélyé...

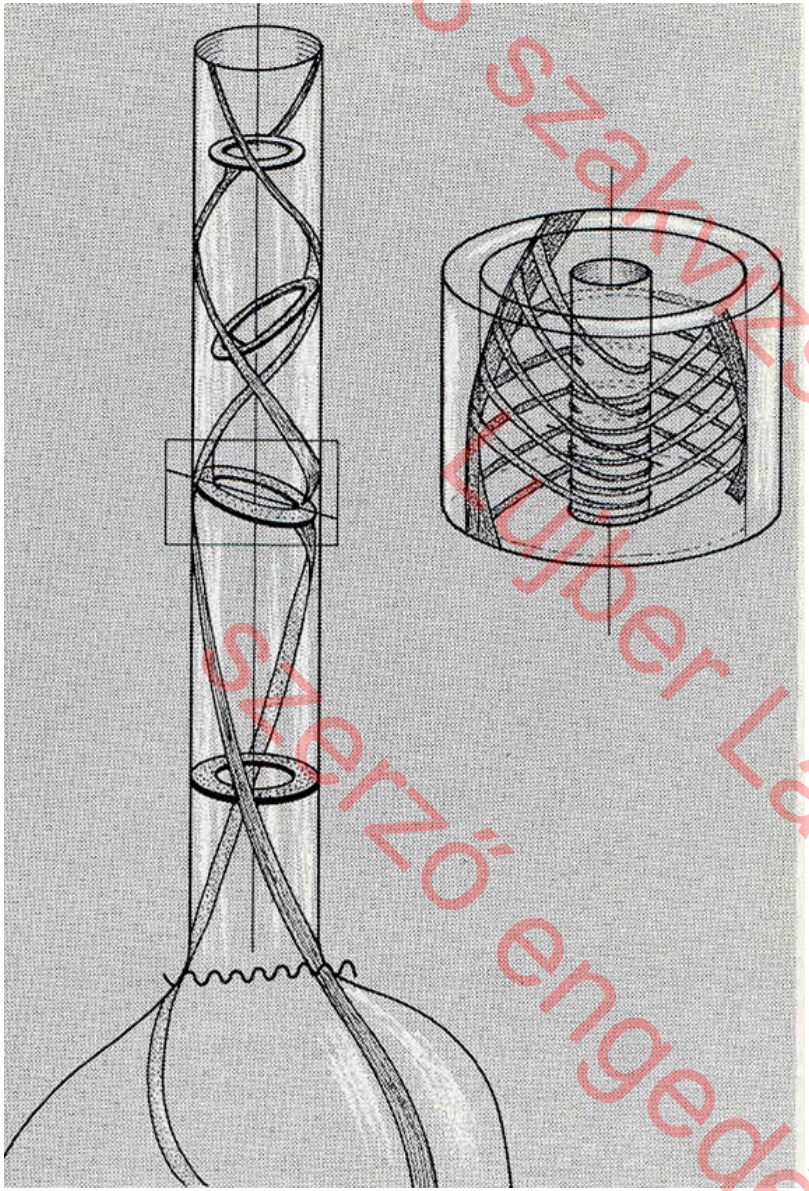

Működés

A hosszanti izomzat összehúzódik, a spirális körkörös izomzat “menetét” megrövidíti → passzívan nő a spirális átmérő.

013 szakvizsga kötelező tanfolyam
ÁOK FÜL ORR GÉGÉ
Kuber László és a
szerző engedélyé

DYSPHAGIÁK FELOSZTÁSA

- **Oro-pharyngealis** – Oesophagealis
- Strukturális – Funkcionális

2013 szakvizsga kötelező tanfolyam
AOK FÜL ORR GEGE
Lujber László és a
szerző engedélyé

ORO-PHARINGEALIS DYSPHAGIA

Szájüreg

Strukturális

- mesopharynx
  - (larynx) hypopharynx
    - (UOS) nyelőcsőbemenet

E terület 3 fő funkciója:

1.*Respirció* ***2.****Phonáció, artikuláció* ***3.Nyelés***

2013 szakvizsga kötelező tanfolyam
AOK FÜL ORR GÉGE
Lujber László és a
szerző engedélyé

STRUKTURÁLIS I.

- **Congenitalis (choanalis atresia, ajak-szájpadhasadék, micrognatia, esophagusatresia, oesophago-trachealis fistula, pylorus stenosis ...)**
- **Gyulladásos és szisztémás megbetegedések** (gigivitis, glossitis,tonsillitis, pharyngitis, oedémák, aphták, xerostomiák...)
- **Trauma** (hő, kemikáliák, idegentest, mandibula, iatrogen-endoscopos perforació, hosszantartó intubáció után...)
- **Divertikulum** (Zenker, laryngocele)
- **Külső nyomás** (golyva)
- **Senilis elváltozások** (foghiány, reflexek ↓,szájszárazság, izmok gyengesége és osszehangolt működésének zavara- "primer presbiphagia")
- **Nyaki gerincproblémák** (pharynx hátsó fal mechanikus benyomatása - osteophyták, -Morbus Forestier)

2013 szakvizsga kötelező tanfolyam
Lujber László és a
szerző engedélyé
AOK FÜL ORR GÉGE

STRUKTURÁLIS

- **Congenitalis** (choanalis atresia, ajak-szájpadhasadék, micrognatia, congenitalis cystak, fistulak)

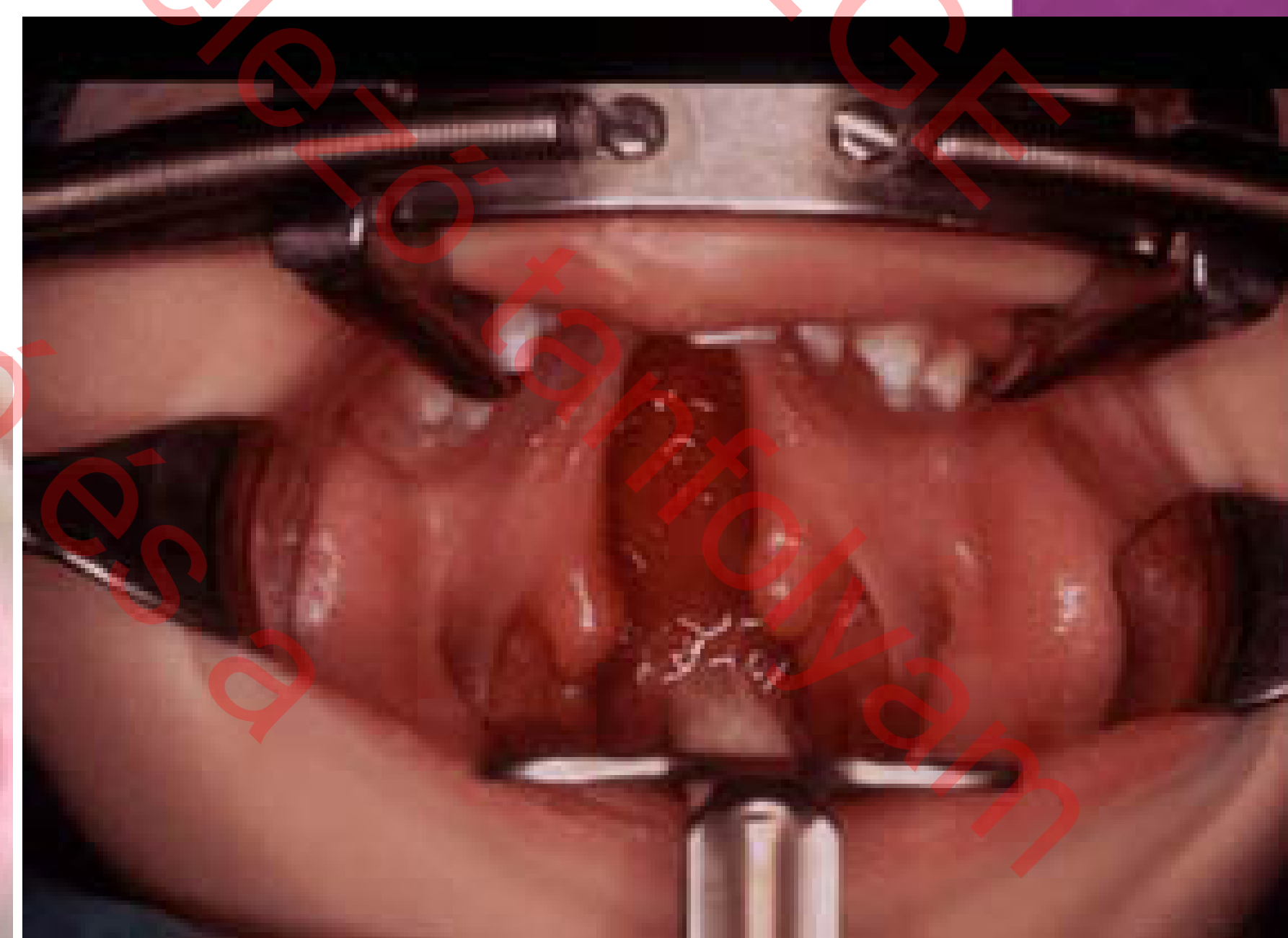

2018 szakvizsga kötelező tanfolyam
ÁOK FÜL ORR GÉGE
Lujber László és a
szerző engedélyé

STRUKTURÁLIS I.

- **Congenitalis** (choanalis atresia, ajak-szájpadhasadék, micrognatia, esophagusatresia, oesophago-trachealis fistula, pylorus stenosis ...)
- **Gyulladásos és szisztémás megbetegedések** (gigivitis, glossitis,tonsillitis, pharyngitis, oedémák, aphták, xerostomiák...)
- **Trauma** (hő, kemikáliák, idegentest, mandibula, iatrogen-endoscopos perforació, hosszantartó intubáció után...)
- **Divertikulum** (Zenker, laryngocele)
- **Külső nyomás** (golyva)
- **Senilis elváltozások** (foghiány, reflexek ↓,szájszárazság, izmok gyengesége és osszehangolt működésének zavara- "primer presbiphagia")
- **Nyaki gerincproblémák** (pharynx hátsó fal mechanikus benyomatása - osteophyták, -Morbus Forestier)

2013 szakvizsga kötelező tanfolyam
Lujber László és a
szerző engedélyé
AOK FÜL ORR GÉGE

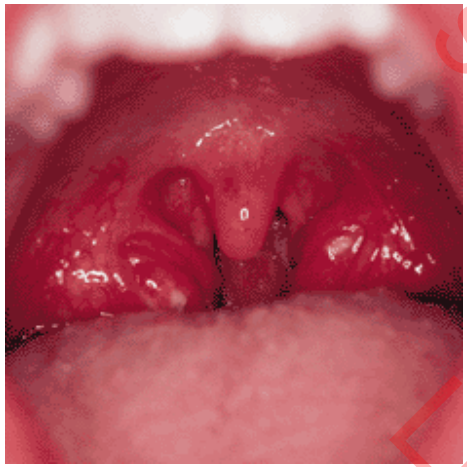

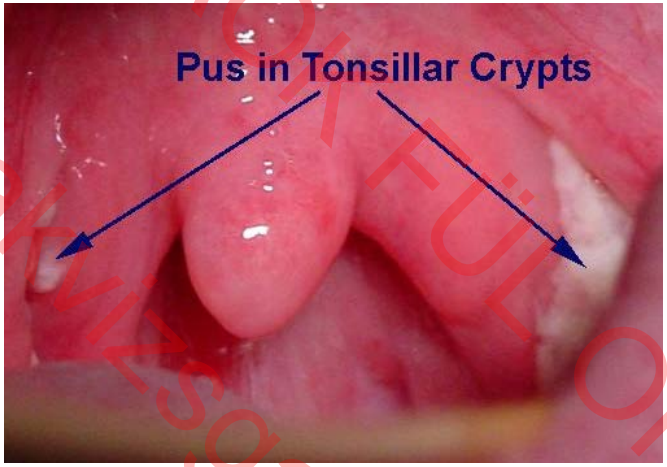

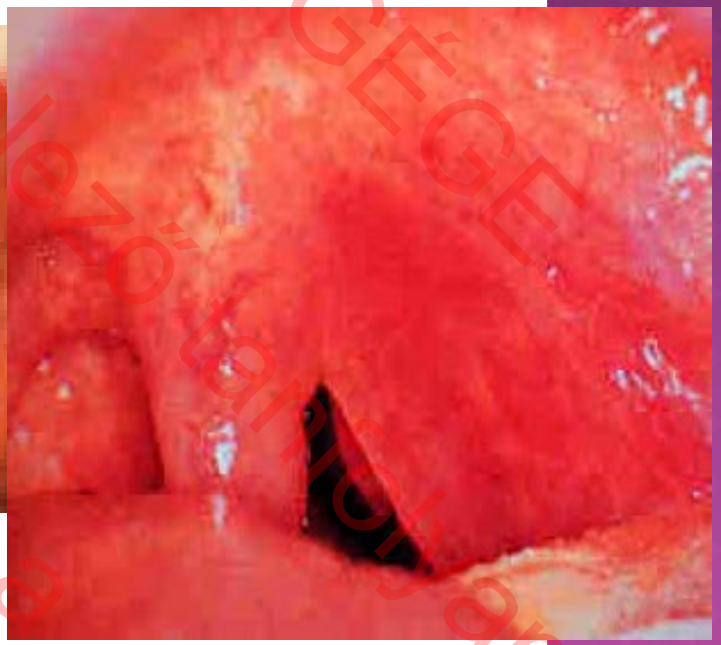

2013 szakvizsga kötelező tananyag
FÜL ORR GÉGE
Lujber László és a
szerző engedélyével

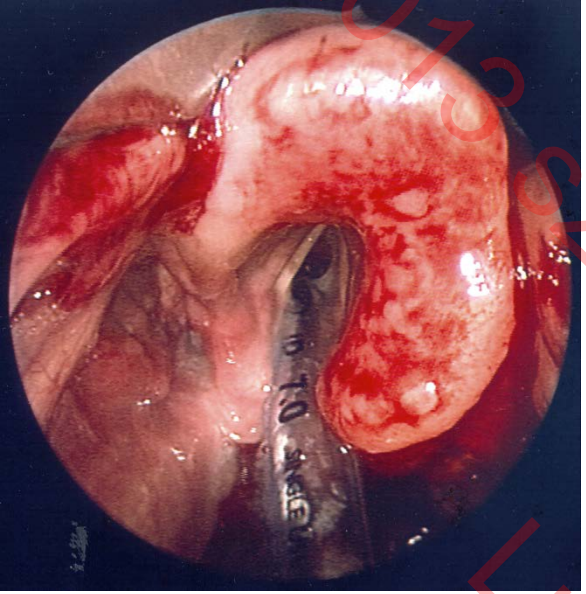

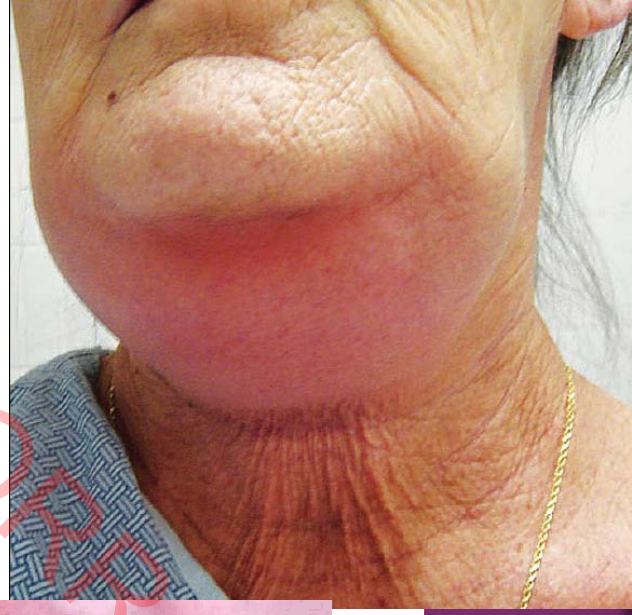

Dr. Szakvizsga kötelező tanfolyam
AOK Fül Orr Gége
Lujber László és a
szerző engedélyével

STRUKTURÁLIS I.

- **Congenitalis** (choanalis atresia, ajak-szájpadhasadék, micrognatia, esophagusatresia, oesophago-trachealis fistula, pylorus stenosis ...)
- **Gyulladásos és szisztémás megbetegedések** (gigivitis, glossitis,tonsillitis, pharyngitis, oedémák, aphták, xerostomiák...)
- **Trauma** (hő, kemikáliák, idegentest, mandibula, iatrogen-endoscopos perforació, hosszantartó intubáció után...)
- **Divertikulum** (Zenker, laryngocele)
- **Külső nyomás** (golyva)
- **Senilis elváltozások** (foghiány, reflexek ↓,szájszárazság, izmok gyengesége és osszehangolt működésének zavara- "primer presbiphagia")
- **Nyaki gerincproblémák** (pharynx hátsó fal mechanikus benyomatása - osteophyták, -Morbus Forestier)

2013 szakvizsga kötelező tanfolyam
Lujber László és a
szerző engedélyé
AOK FÜL ORR GÉGE

TRAUMA

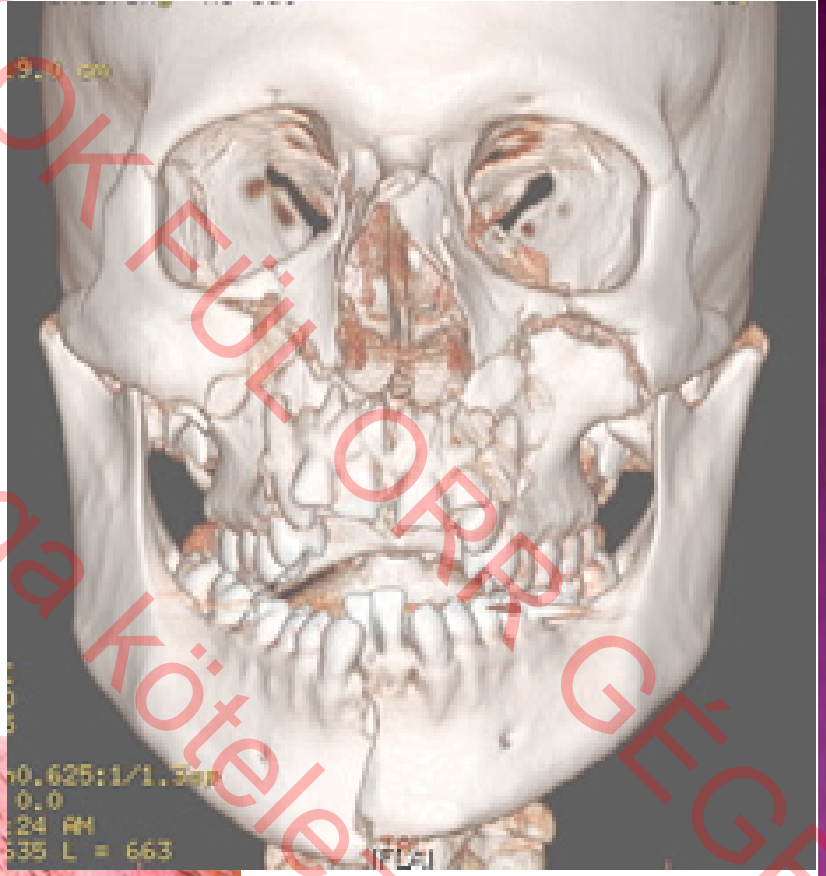

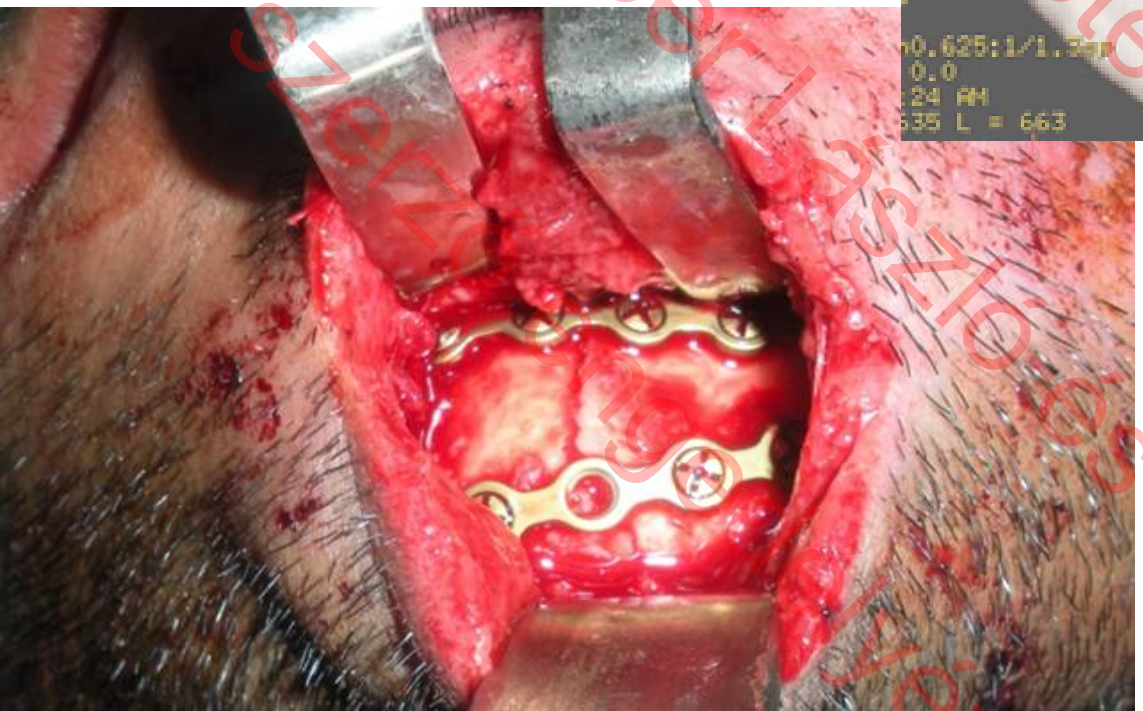

2013 szakvizsga kötelező tanfolyam
AOK FÜL ORR GÉGE
Lujber László és a
szerzői jog fenntartva

STRUKTURÁLIS I.

- **Congenitalis** (choanalis atresia, ajak-szájpadhasadék, micrognatia, esophagusatresia, oesophago-trachealis fistula, pylorus stenosis ...)
- **Gyulladásos és szisztémás megbetegedések** (gigivitis, glossitis,tonsillitis, pharyngitis, oedémák, aphták, xerostomiák...)
- **Trauma** (hő, kemikáliák, idegentest, mandibula, iatrogen-endoscopos perforació, hosszantartó intubáció után...)
- **Divertikulum** (Zenker, laryngocele)
- **Külső nyomás** (golyva)
- **Senilis elváltozások** (foghiány, reflexek ↓,szájszárazság, izmok gyengesége és osszehangolt működésének zavara- "primer presbiphagia")
- **Nyaki gerincproblémák** (pharynx hátsó fal mechanikus benyomatása - osteophyták, -Morbus Forestier)

2013 szakvizsga kötelező tanfolyam
Lujber László és a
szerző engedélyé
AOK FÜL ORR GÉGE

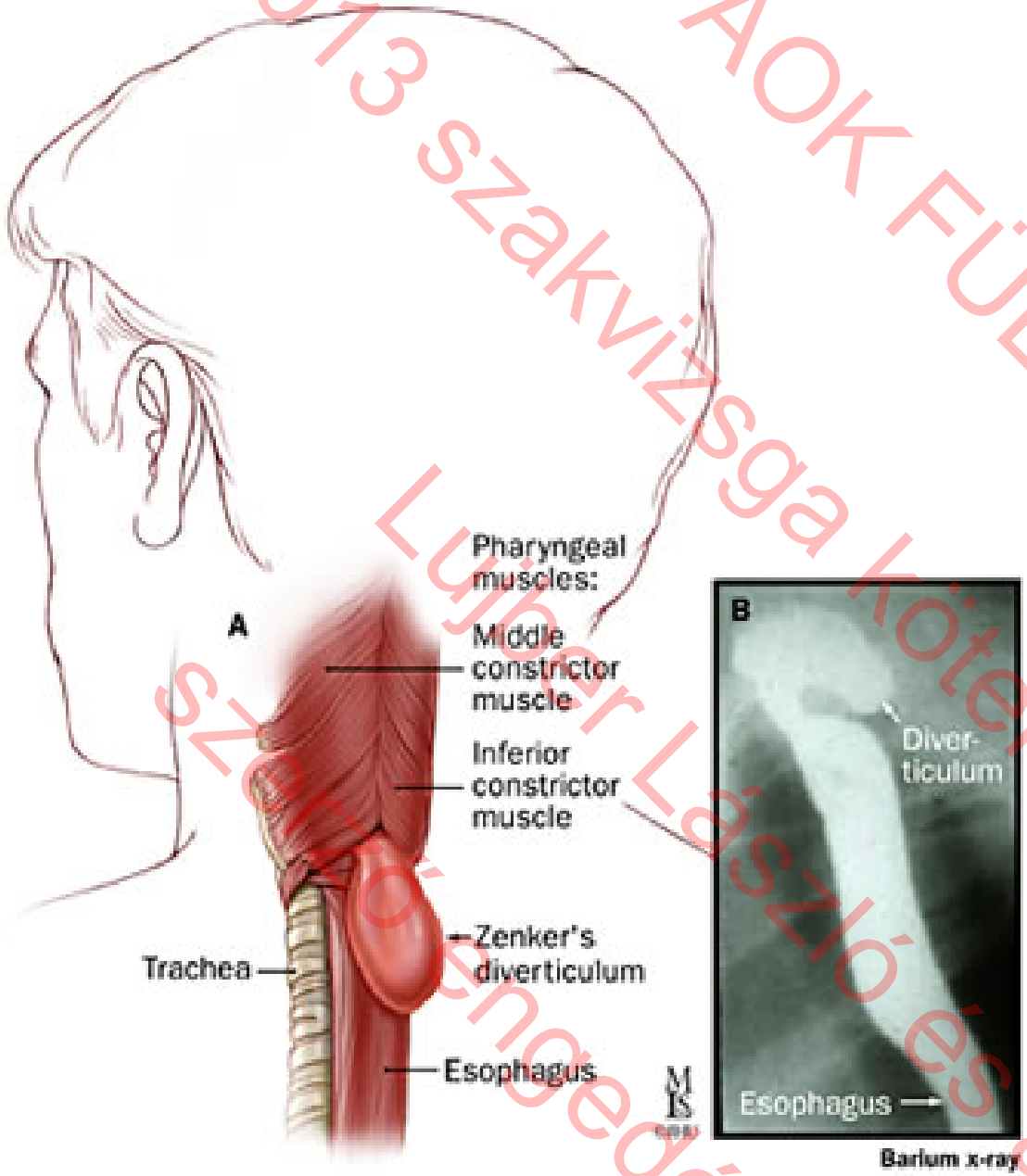

Figure 17. Zenker's diverticulum **(A)** with corresponding barium x-ray **(B)**.

AOK FÜL ORR GÉGE
013 szakvizsga kötelező tanfolyam
Lujber László és a
szakfő engedélyé

ZENKER'S DIVERTICULUM

- **Killian's dehiscence or triangle**
  - Between the cricopharyngeal muscle and inferior constrictor muscle
- Killian-Jamieson's area
  - between the oblique and transverse fibers of the cricopharyngeal muscle
- Laimer's triangle
  - Between the cricopharyngeal muscle and the most superior esophageal wall circular muscles

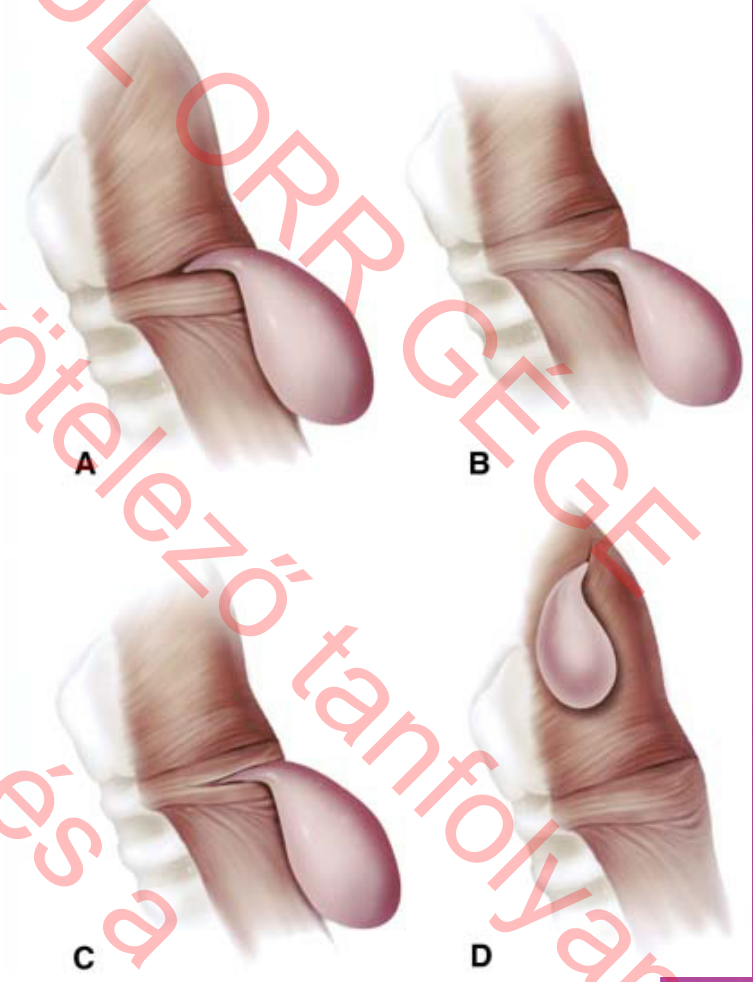

2013 szakvizsga kötelező tanfolyam
Lujber László és a
szerző engedélyé
AOK FÜL ORR GÉGE

DIAGNOSIS

- History
  - Progressive dysphagia
    - 90% of patients presenting with ZD
  - Regurgitation of food
  - Unprovoked aspiration
  - Noisy deglutition
- Barium Esophagogram

013 szakvizsga kötelező tanfolyam
FÜLÁOK FÜL ORR GÉGE
Fujber László és a
szerző engedélyé

TREATMENT

- Surgery
  - Cricopharyngeal myotomy
- External
  - cricopharyngeal myotomy
  - Diverticulum is excised and the defect closed

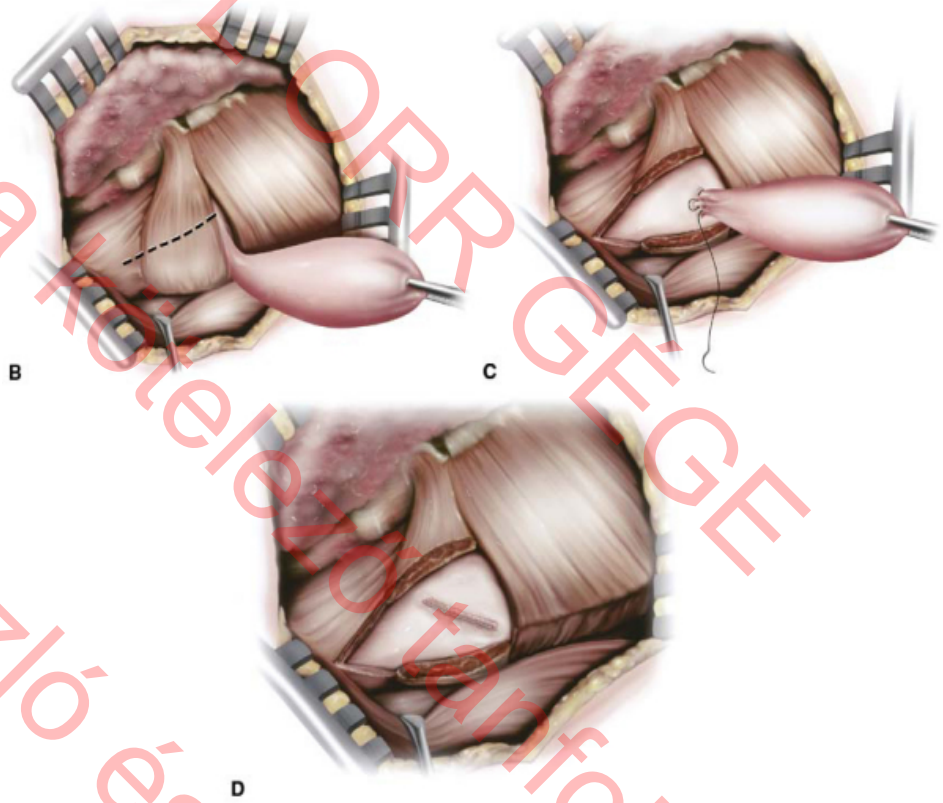

2013 szakvizsga kötelező tanfolyam
AOK FÜLORR GEGE
Lujber László és a szerző engedélyé

ENDOSCOPIC

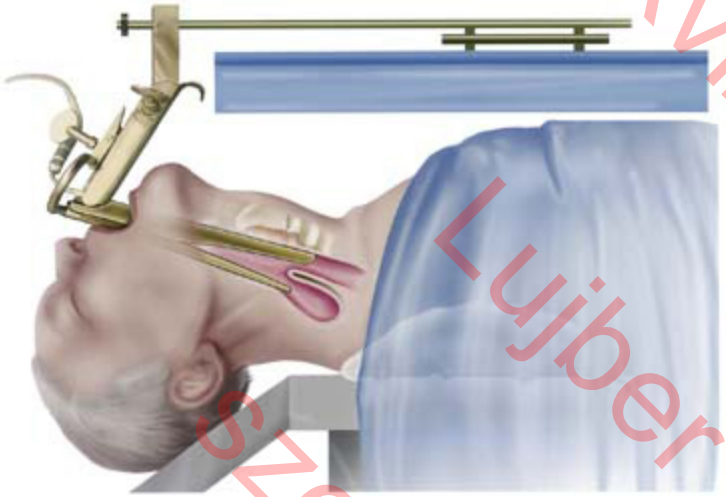

Zenker Video Lujber

013 szakvizsga kötelező tanfolyam
AOK FÜL ORR GEGE
Lujber László és a szerző engedélyé

STRUKTURÁLIS I.

- **Congenitalis** (choanalis atresia, ajak-szájpadhasadék, micrognatia, esophagusatresia, oesophago-trachealis fistula, pylorus stenosis ...)
- **Gyulladásos és szisztémás megbetegedések** (gigivitis, glossitis,tonsillitis, pharyngitis, oedémák, aphták, xerostomiák...)
- **Trauma** (hő, kemikáliák, idegentest, mandibula, iatrogen-endoscopos perforació, hosszantartó intubáció után...)
- **Divertikulum** (Zenker, laryngocele)
- **Külső nyomás** (golyva)
- **Senilis elváltozások** (foghiány, reflexek ↓,szájszárazság, izmok gyengesége és osszehangolt működésének zavara- "primer presbiphagia")
- **Nyaki gerincproblémák** (pharynx hátsó fal mechanikus benyomatása - osteophyták, -Morbus Forestier)

2013 szakvizsga kötelező tanfolyam
Lujber László és a
szerző engedélyé
AOK FÜL ORR GÉGE

013 szakvizsga kötelező tanfolyam
FÜL ORR GÉGE
Lujber László és a
szerző engedélyé

TRACHEOSTOMY

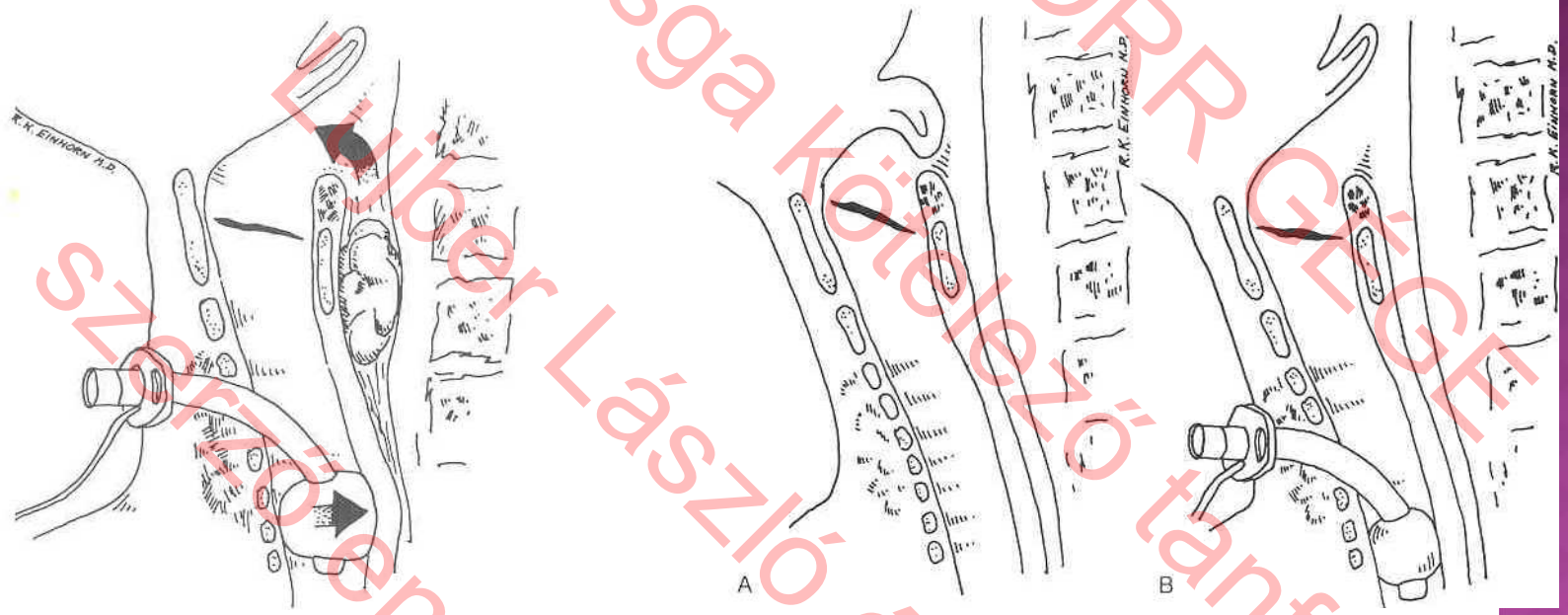

AOK FÜL ORR GÉGE
013 szakvizsga kötelező tanfolyam
Lüber László és a
szerző engedélyé

CRICOPHARYNGEAL ACHALASIA

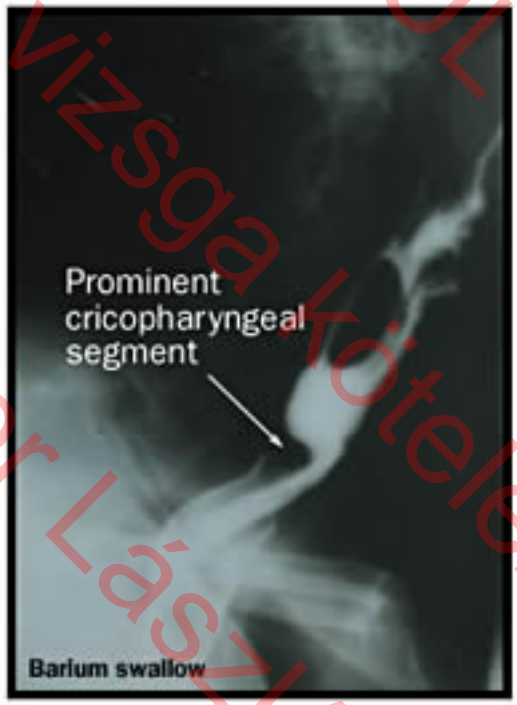

Figure 16. Radiographic image of cricopharyngeal dysfunction.

2013 szakvizsga kötelező tanfolyam
FÜL ORR GÉGE
Lujber László
szerző engedélyével

STRUKTURÁLIS I.

- **Congenitalis** (choanalis atresia, ajak-szájpadhasadék, micrognatia, esophagusatresia, oesophago-trachealis fistula, pylorus stenosis ...)
- **Gyulladásos és szisztémás megbetegedések** (gigivitis, glossitis,tonsillitis, pharyngitis, oedémák, aphták, xerostomiák...)
- **Trauma** (hő, kemikáliák, idegentest, mandibula, iatrogen-endoscopos perforació, hosszantartó intubáció után...)
- **Divertikulum** (Zenker, laryngocele)
- **Külső nyomás** (golyva)
- **Senilis elváltozások** (foghiány, reflexek ↓,szájszárazság, izmok gyengesége és osszehangolt működésének zavara- "primer presbiphagia")
- **Nyaki gerincproblémák** (pharynx hátsó fal mechanikus benyomatása - osteophyták, -Morbus Forestier)

013 szakvizsga kötelező tanfolyam AOK FÜL ORR GÉGE
Lujber László és a szerző engedélyé

STRUKTURÁLIS I.

- **Congenitalis** (choanalis atresia, ajak-szájpadhasadék, micrognatia, esophagusatresia, oesophago-trachealis fistula, pylorus stenosis ...)
- **Gyulladásos és szisztémás megbetegedések** (gigivitis, glossitis,tonsillitis, pharyngitis, oedémák, aphták, xerostomiák...)
- **Trauma** (hő, kemikáliák, idegentest, mandibula, iatrogen-endoscopos perforació, hosszantartó intubáció után...)
- **Divertikulum** (Zenker, laryngocele)
- **Külső nyomás** (golyva)
- **Senilis elváltozások** (foghiány, reflexek ↓,szájszárazság, izmok gyengesége és osszehangolt működésének zavara- "primer presbiphagia")
- **Nyaki gerincproblémák** (pharynx hátsó fal mechanikus benyomatása - osteophyták, -Morbus Forestier)

2013 szakvizsga kötelező tanfolyam
Lujber László és a
szerző engedélyé
AOK FÜL ORR GÉGE

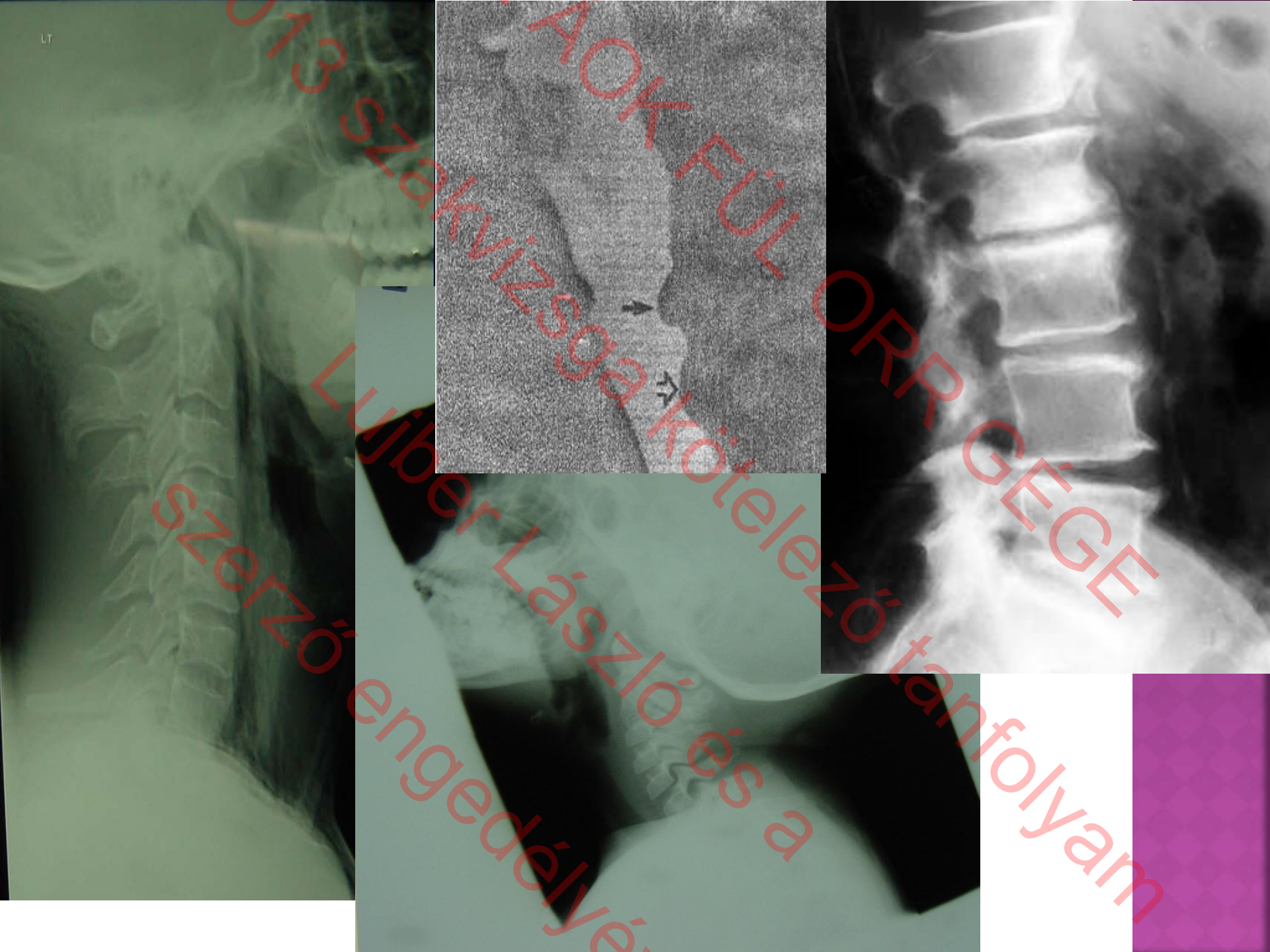

2013 szakvizsga kötelező tanfolyam
AOK FÜL ORR GÉGE
Lujber László és a
szerző engedélyé

STRUKTÚRÁLIS II.

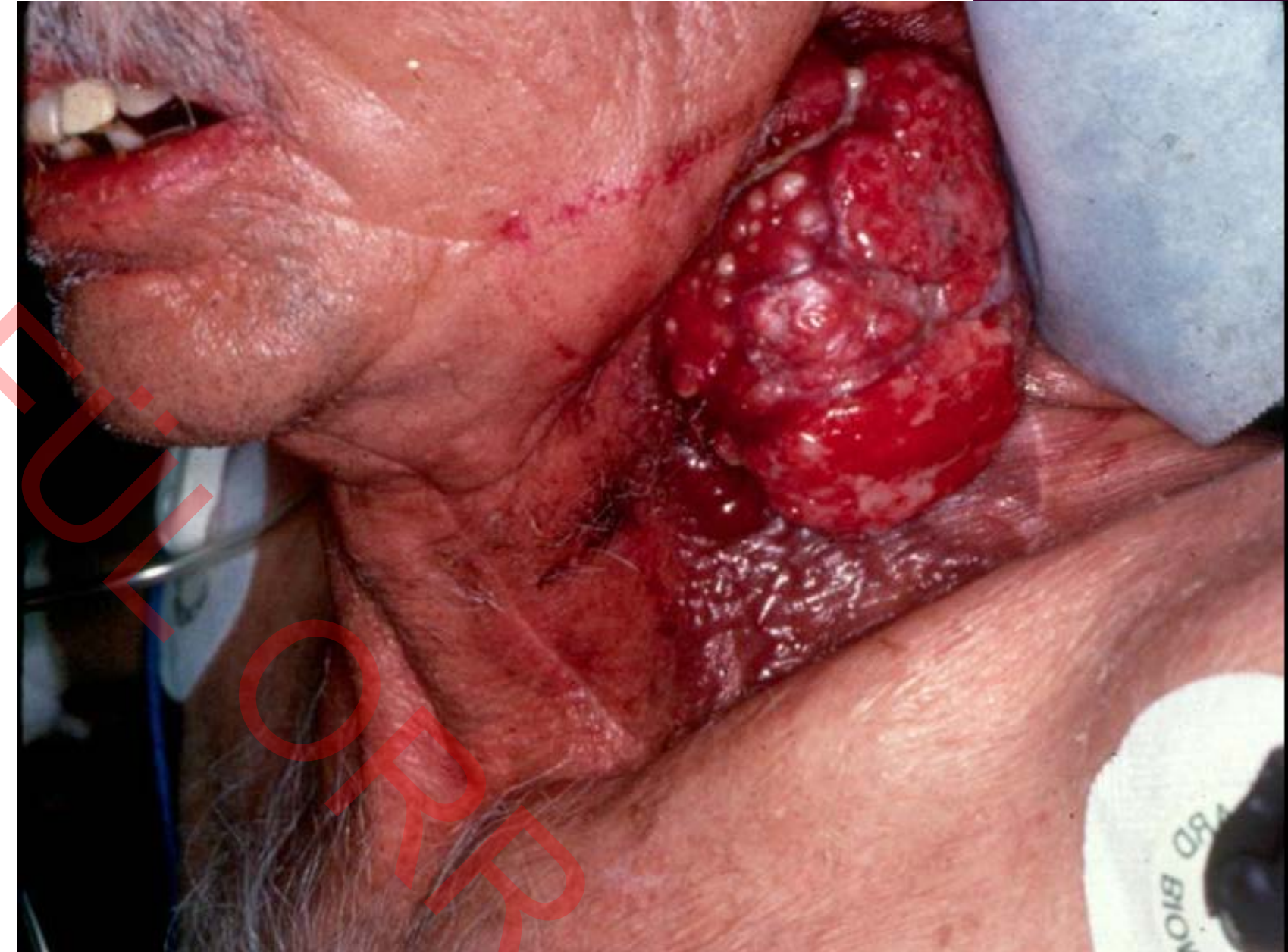

- **Tumorok**
- Tumorsebészet
- Radiotherápia
- Chemotherápia

/Szövethiány, struktúrális elváltozások, perifériás idegek sérülése, szövetpótlások passzív lebenyekkel, szájzár, ….

/Sugár mucositis, candida stomatitis, xerostomia, fibrosis, radio chondro-osteonecrosis, TMJ fibrosis, abscessus, fistulák…

/nyh.atrofia, subcutan fibrosis-’deszka nyak’, nyirokkeringési zavarok, nagy erek károsodása, neuritisek, pharyngealis-, oesophagealis stenosisok …

2013 szakvizsga kötelező tanfolyam
ÁOK FÜL-ORR-GÉGE
Lujber László
szerző engedélyé

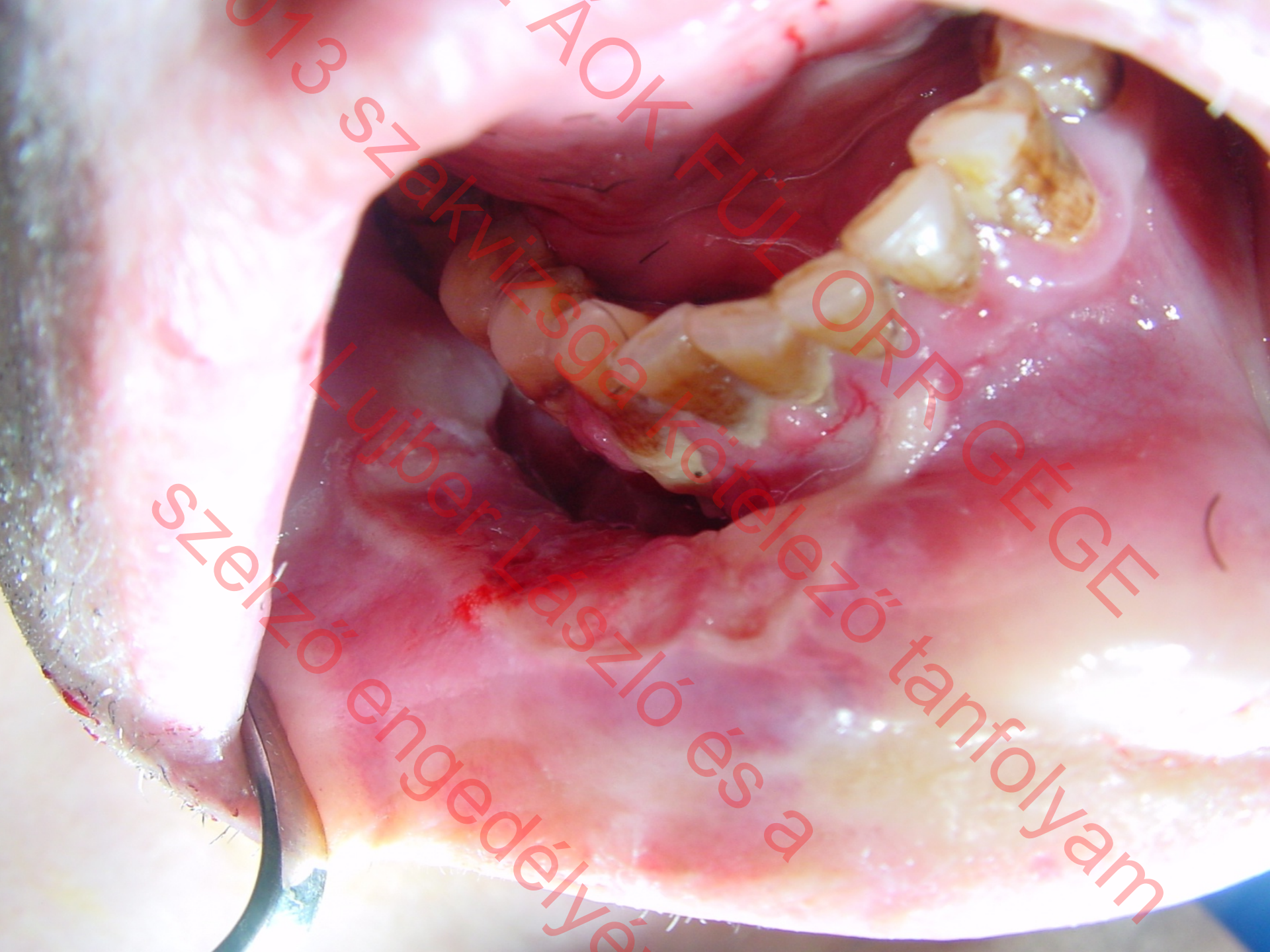
AOK FÜL ORR GÉGÉ
013 szakvizsga kötelező tanfolyam
Lujber László és a
szerző engedélyé

AOK FÜL ORR GÉGÉ
szakvizsga kötelező tanfolyam
Lujber László és a
szerző engedélyé

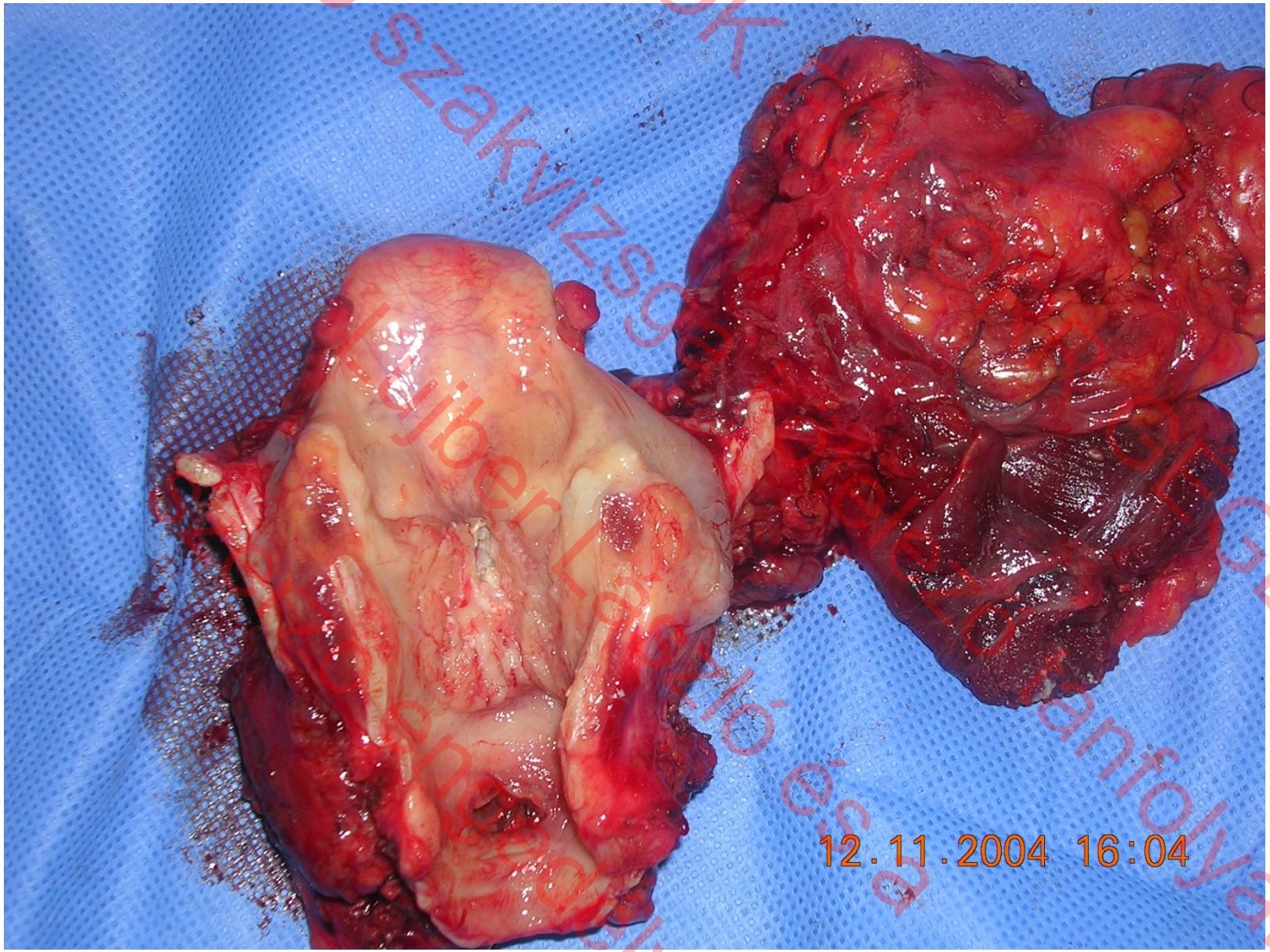
12.11.2004 16:04

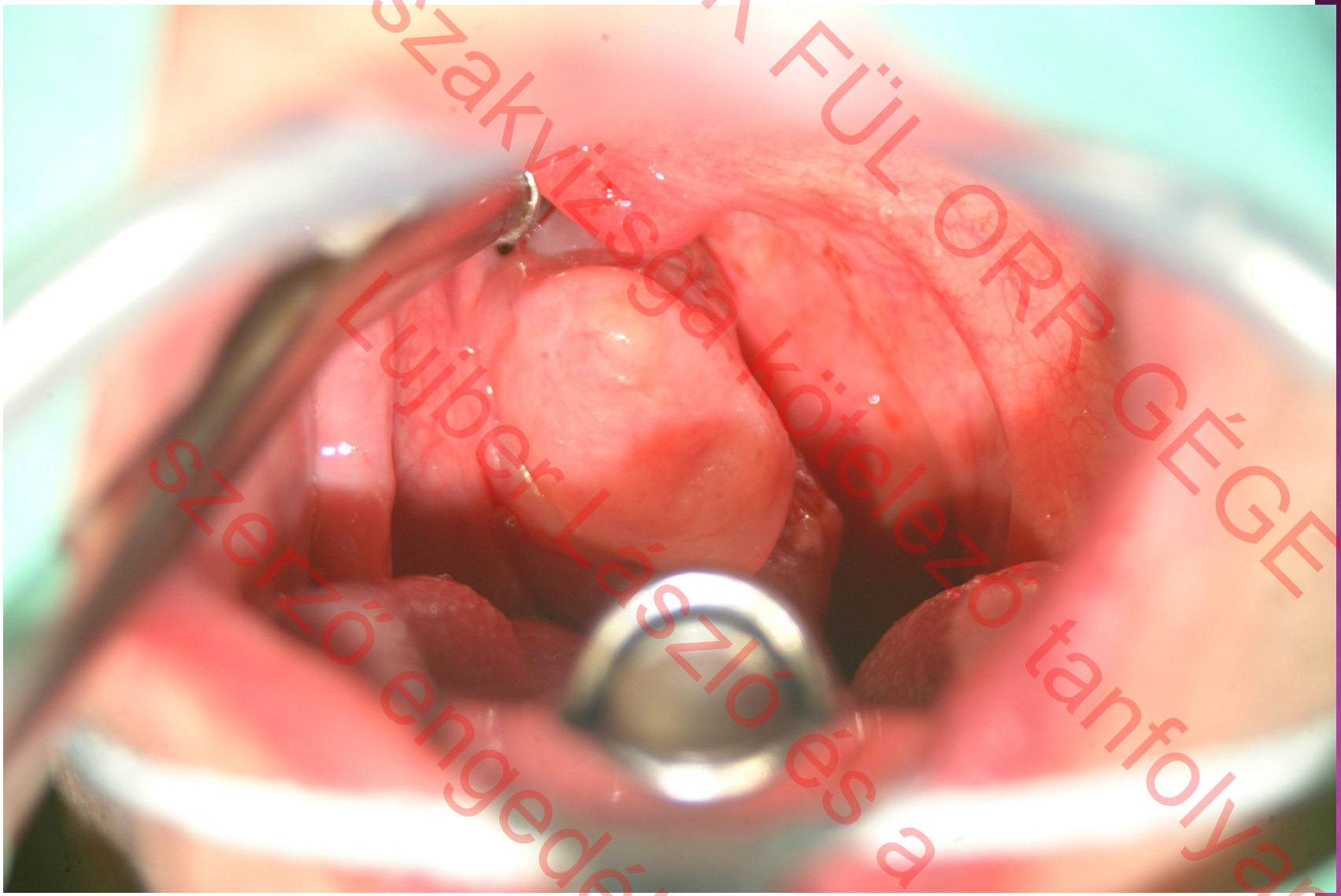

Mesopharynx lymphoma

013 szakvizsga, kötelező tanfolyam
FÜLÁOK FÜL ORR GÉGÉ
Lujber László és a
szerző engedélyével

ÁOK FÜL ORR GÉGE
013 szakvizsga kötelező tanfolyam
Lujber László és a
szerző engedélyé

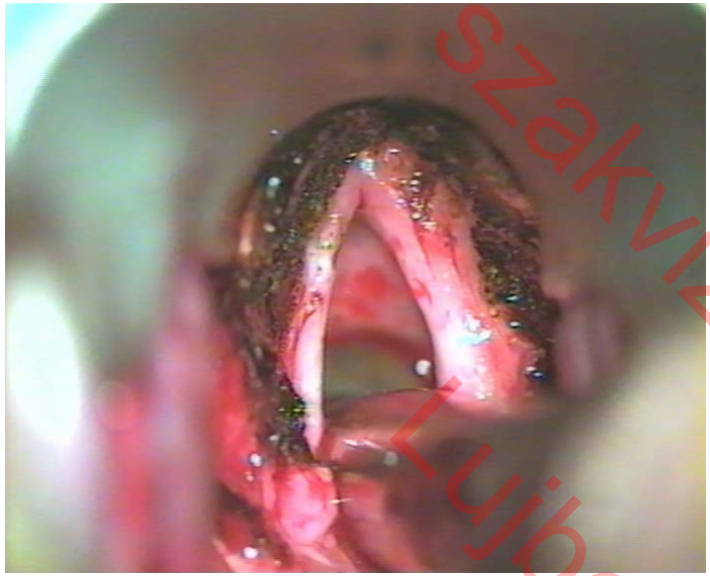

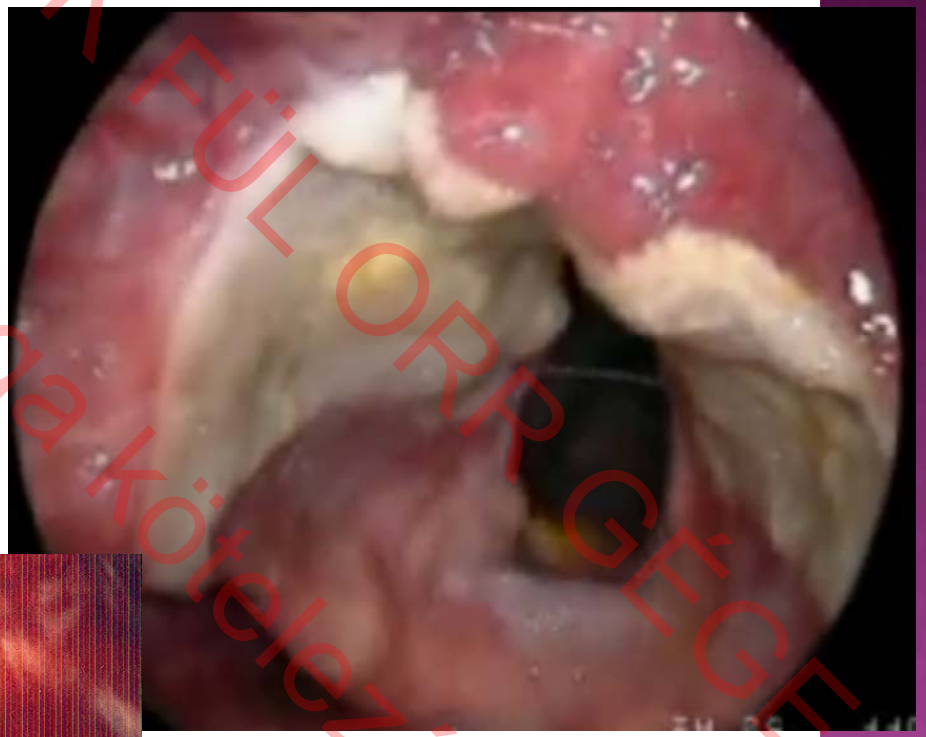

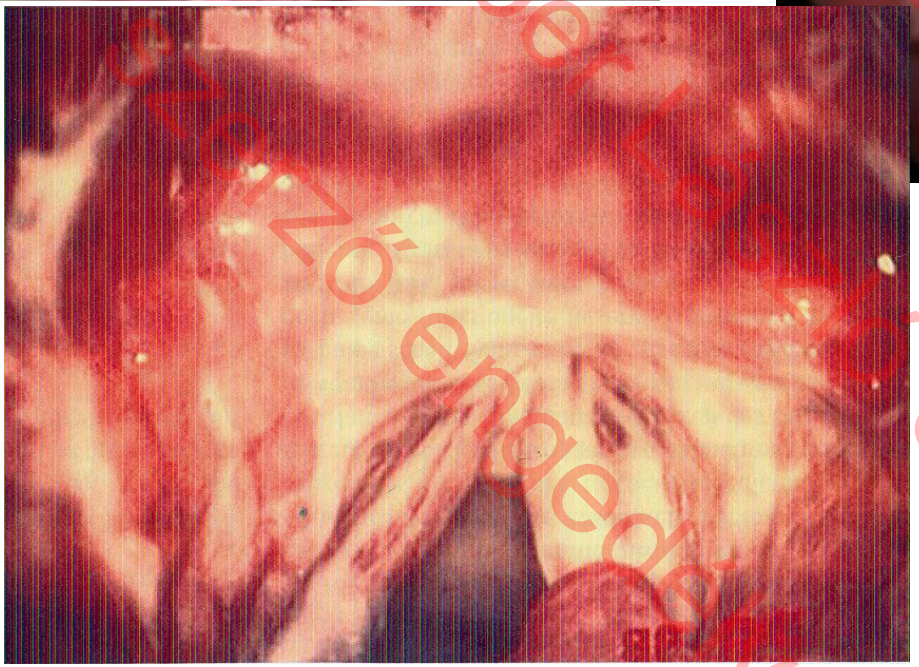

AOK FÜL ORR GÉGE
Lujber Kosztó és a
szakvizsga kötelező tanfolyam
013 szakvizsga kötelező tanfolyam
szolgáló engedélyé

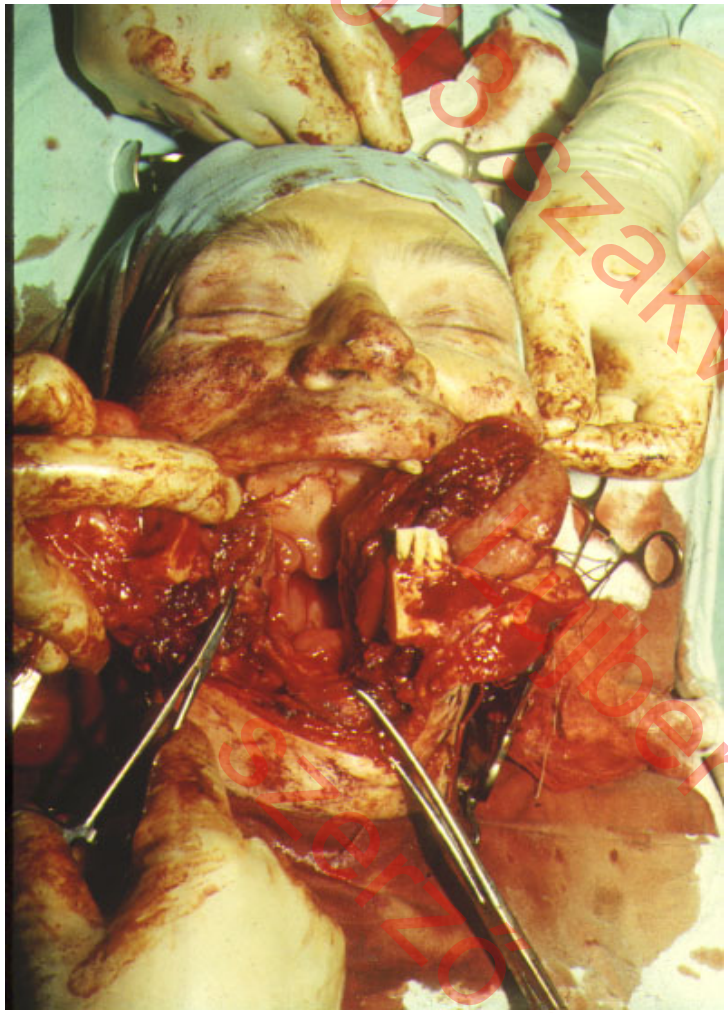

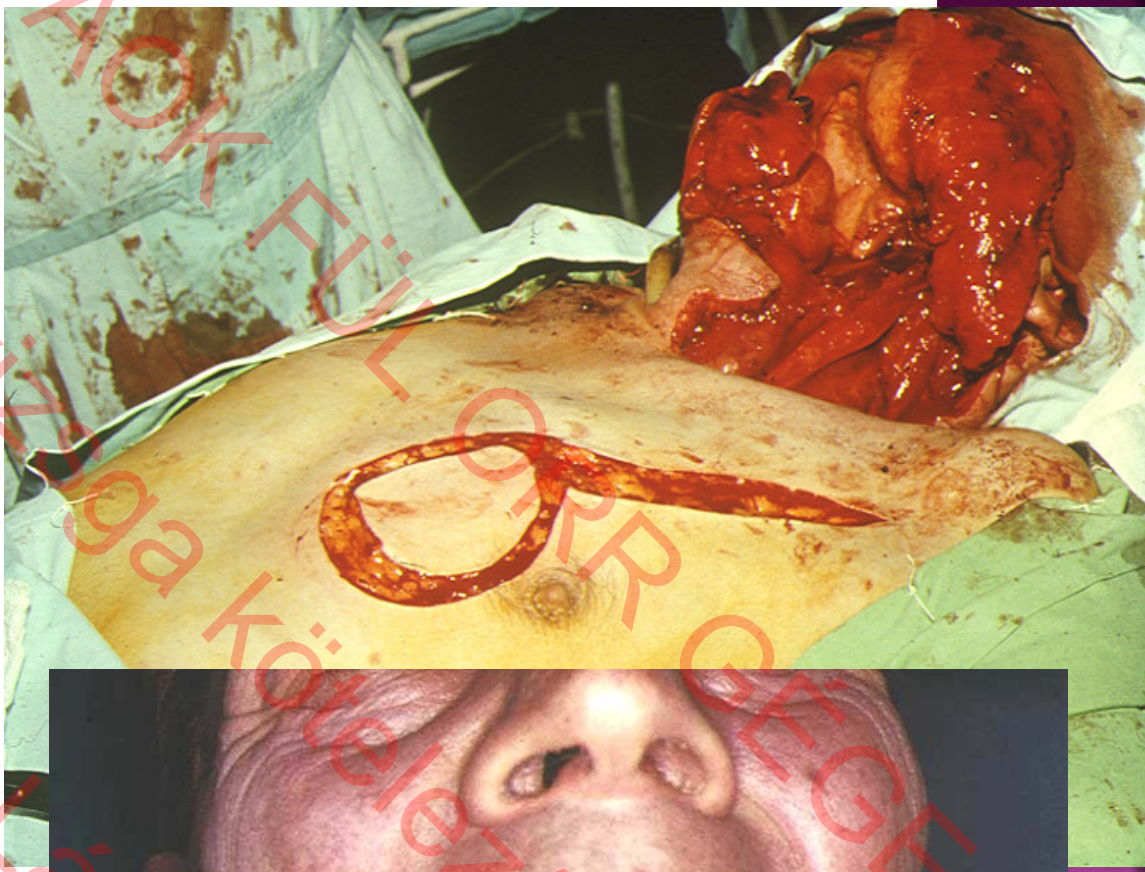

ÁOK FÜL ORR GEGE
Hilber László és a
szakvizsga kötelező tanfolyam
engedélyé

ÁOK FÜL ORR GÉGE
013 szakvizsga kötelező tanfolyam
Lujber László és a
szerző engedélyé

ETIOLÓGIA

- Anatómiai, **strukturális** problémák

- **Neurogén** dysphagiák - funkcionális
  (sensoro-motoros beidegzési zavarok)

013 szakvizsga kötelező tanfolyam
FÜL ORR GÉGE
Lujber László és a
szerző engedélyé

KÖZPONTI IDEGRENDSZER

- Frontalis cortex, **oralis** fázisban résztvevő izmok **szimmetrikusan**, **pharyngeális** és **nyelőcsői** f.-ban szereplő izmok **asszimetrikusan** reprezentáltak a cortexben. Létezik domináns félteke nyelés szempontjából. Stroke.
- **Subcorticalis**, Nucl. tract. solit., Nucl. ambiguus, nyúltvelő. Normál működéshez **mko-i intaktság** szükséges. Unilateralis medullaris stroke – bilat. pharyng. és oes. dysphagia

NEUROGÉN

- Stroke (47%)
- Alzheimer, Parkinson betegség
- Agytörzsi tumorok
- Degeneratív/Demyelinizációs betegs.
  - ALS, MS, Huntington's
  - Acute transverse myelitis, ADEM, and acute hemorrhagic leukoencephalitis
  - Sjogren's
- Postinfekciós betegségek
  - Poliomyelitis, Syphilis
- Peripheriás idegrendszer betegségei
  - Peripheriális neuropathyia
- Psychés – globus - beképzeli vagy szomatizál

- Motor végkészülék diszfunkció
  - Myasthenia Gravis
  - Botulism, tetanus
  - Eaton-Lambert Syndrome
- Myopathies
  - Polymyositis
  - Dermatomyositis
  - Muscular dystrophy (myotonic dystrophy, oculopharyngeal dystrophy)
  - Thyroid myopathy
  - Amyloidosis
- Cricopharyngealis (upper esophageal sphincter)
- Sarcoidosis
- Paraneoplasticus syndromák

2013 szakvizsga kötelező tanfolyam
Lujber László és a szerző engedélyé
AOK FÜLÖRR GEGE

NYELÉST BEFOLYÁSOLÓ GYÓGYSZEREK

- **Szedáció, garatizom tónuscsökkenése, dystonia**
  - Benzodiazepinek
  - Neurolepticumok
  - Anticonvulsív szerek
- **Myopathiák**
  - Corticosteroidok
  - Vérzsírt csökkentő szerek
- **Oedema, duzzanat**
  - Antibioticumok
- **Xerostomia**
  - Anticholinergics
  - Vérnyomáscsökentők
  - Antihistaminok
  - Antipsychotikumok
  - Narcoticumok
  - Anticonvulsív szerek
  - Antiparkinson szerek
  - Daganatellenes szerek
  - Antidepressannsok
  - Anxiolyticumok
  - Izom relaxánsok
  - Diureticumok

2013 szakvizsga kötelező tanfolyam
Luiber László és a
AOK FÜLDORR GÉGE
szerző engedélyé

NYELÉSI PROBLÉMÁK JELLEGE

1. ***Transzport (passzázs) zavar***

   (tu., opus, beidegzészavar)

   → retenció

   → residuum

2. ***Félrenyelés***

   → *nazális regurgitáció*

   → *laryngeális penetráció*

   → *aspiráció*

3. ***Visszafele transzport***

   → *"drooling"*

   → *regurgitáció (még nem a gyomorból)*

   → *reflux (GERD, LPR)*

013 szakvizsga kötelező tanfolyam
AOK FÜL ORR GÉGE
Lujber László és a
szerző engedelyé

ORÁLIS FÁZIS ZAVARAI

- Rágás
- Falat mozgatása – nyelv, bucca, szájpad…
- "Predeglutative aspiratio" - falatot rágáskor képtelen a szájában tartani

szakvizsga kötelező tanfolyam
Lujber László és a szerző engedélye

PHARYNGEÁLIS FÁZIS ZAVARAI

- Kettő záró mechanizmus
  - → nasopharynx
  - → gége (LAR-laryng add.reflex)
- Egy nyitó mechanizmus
  - → felső esoph. sphincter
- Összehangolt mozgás
  - → pharynx perisztaltika

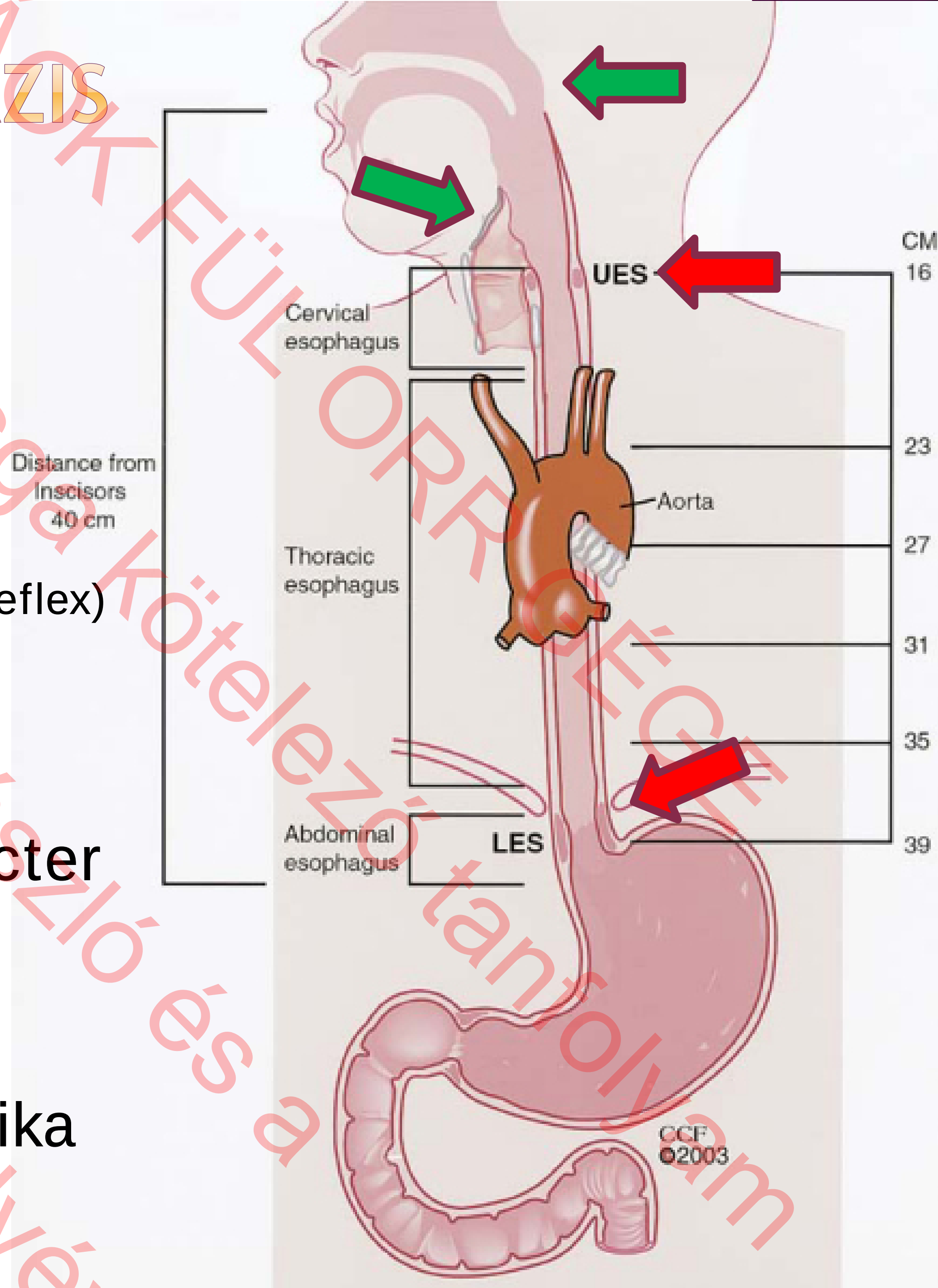

KÖVETKEZMÉNYEK

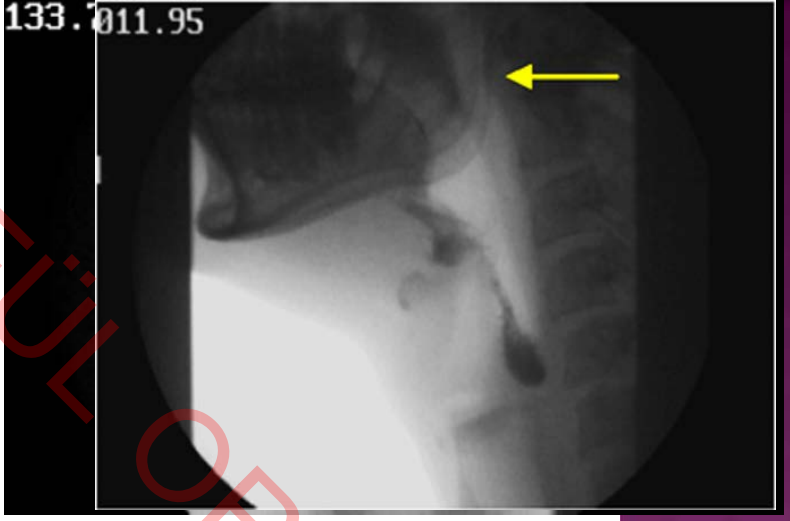

- Nasalis regurgitáció
- Laryngealis penetráció (étel, nyál glottisig jut)
- “Intradeglutitive” aspitáció (subglott. térbe jut)
- Mesoharyngeális retenció (étel garatfa
- Hypoharyngeális retenció (étel a reces
- “Postdeglutitive” aspiratió (recessusb

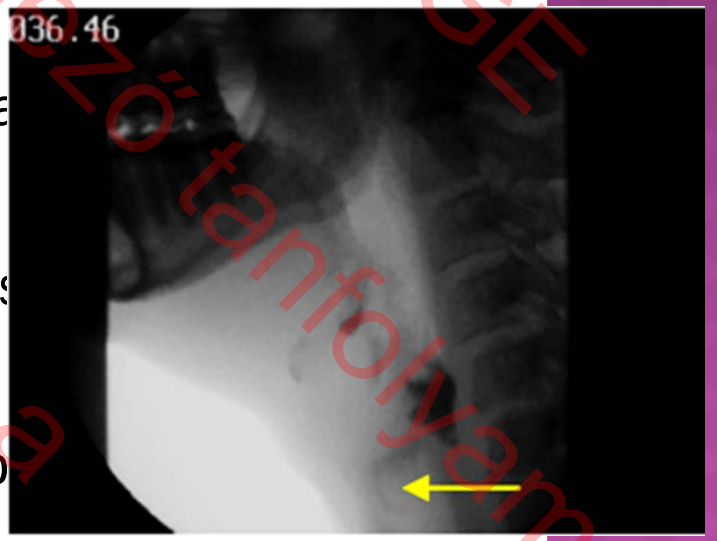

ÁOK FÜL ORR GÉGE
2013 szakvizsga kötelező tanfolyam
Lujber László és a
szerző engedélyé

ASPIRATIO

Intra swallow aspiration

013 szakvizsga kötelező tanfolyam
FÜLÉSZETI BETEGEK FÜL ORR GÉGE
Lujber László és a
szerző engedélyé

KIVIZSGÁLÁS

- **anamnézis**
- fizikális vizsgálat,
- laborvizsgálatok
- Nyelési próba
- VFSS – video fluoroscopic swallowing study
- FEES – fiberoptic endoscopic evaluation of swallow
- FEESST- fiberoptic endoscopic evaluation of swallow with sensory testing
- Manofluorographia
- rtg, nyaki UH, EMG, CT, MR
- belgyógyászati, neurológiai, sebészeti szakvizsgálat

2013 szakvizsga kötelező tanfolyam
AOK FÜL ORR GÉGE
Lujber László és a
szerző engedélyé

KIVIZSGÁLÁS

- **anamnézis**

1. Dysphagia? – globus? – xerostomia? – odynophagia?
2. Pharyngeális? – oesophageális probléma?
3. Strukturális? – motoros-neurogén? probláma

- Mióta? Fájdalom?
- Hol?
- Intermittáló vagy állandó?
- Progrediáló? Fogyás? Súlyvesztés? Dehidratio? Gyengeség?
- Folyadék vagy szilárd étel esetén?
- Regurgitáció?
- Aspiráció?
- Alkohol fogyasztás és/vagy dohányzás?
- Visszatérő pneumonia
- Hang – evés ideje alatt megváltozik, “habos”, “liftezik” a nyál

2013 szakvizsga kötelező tanfolyam
FÜL ORR GÉGE ÁOK
Lujber László és a szerzők engedélyével

KIVIZSGÁLÁS

- **anamnézis**

ORÁLIS

- Extra idő – étel, ital fogyasztásához
- Rágási nehezítettség, elégtelenség
- Falat formálásának problámái
- Étel, ital kifordul a szájból, tapad a szájüreben
- Köhögés – rágás, evés, ivás alatt v. után

PHARYNGEALIS

- Orrba feljut az étel, ital
- Köhögés – evés, ivás alatt
- Ingerköhögés
- Öklendezés
- “gargarizáló” légzési hang
- Nyak szintjében elakadó étel

OESOPHAGEALIS

- Étel elakadása
- Égő fájdalom
- Szegycsont mögötti fájdalom
- Savas felböfögés
- “Heartburn”

2013 szakvizsga kötelező tanfolyam
AOK FÜL ORR GÉGE
Lujber László és a
szerző engedélyé

TÜNETEK ÉS KÓRKÉPEK I.

- Progressive dysphagia -> Neuromuscularis dysphagia
- Sudden dysphagia -> Obstructive dysphagia, esophagitis
- Nyelés megkezdése nehéz -> Oropharyngealis dysphagia
- Étel tapad a garatra-> Pharyngealis dysphagia
- Nyeléskor köhögés -> Neuromuscular dysphagia
- Nyelés után köhögés -> Obstructive dysphagia
- Súlyvesztés idős beteg esetén -> Carcinoma
- Súlyvesztés regurgitációval -> Achalasia
- Progressív tünetek ‘Heartburn’ -> Pepticus strictura, scleroderma
- Intermittáló tünetek-> Rings and webs, diffuse esophagealis spasmus, ‘nutcracker’ esophagus

2013 szakvizsga kötelező tanfolyam
FÜL ORR GÉGE
Lujber László és a
szerző engedélyé

TÜNETEK ÉS KÓRKÉPEK II.

- Fájdalom és dysphagia -> Esophagitis: pl. postradiatios gyulladás (HSV, monilia), Gyógyszer okozta
- Fájd nő szilárd ételre-> Obstructiv dysphagia
- Fájd nő szilárd ételre és folyadékra -> Neuromuscular dysphagia
- Regurgitáció (régi étel) -> Zenker diverticulum
- Gyengeség és dysphagia -> Cerebrovascularis esemény, muscular dystrophiák, myasthenia gravis, sclerosis multiplex
- Halitosis -> diverticulum
- Dysphagia mely ismételt nyelésre javul-> Achalasia
- Dysphagia mely romlik hideg étel ital hatására-> Neuromuscular motilitás zavar

2013 szakvizsga kötelező tanfolyam
Lujber László és a
szerző engedélyé
ACK FÜL ORR GÉGE

KIVIZSGÁLÁS

- anamnézis
- **fizikális vizsgálat**
- laborvizsgálatok
- Nyelési próba
- VFSS – video fluoroscopic swallowing study
- FEES – fiberoptic endoscopic evaluation of swallow
- FEESST- fiberoptic endoscopic evaluation of swallow with sensory testing
- Manofluorographia
- rtg, nyaki UH, EMG, Electroglottography, CT, MR
- belgyógyászati, neurológiai, sebészeti szakvizsgálat

2013 szakvizsga kötelező tanfolyam
AOK FÜL ORR GÉGE
Lujber László és a szerző engedélyé

KIVIZSGÁLÁS

- anamnézis
- **fizikális vizsgálat,**

F.O.G vizsgálat

- endoscopia (VESS- video endoscopos nyelési vizsg.)
- agyidegek is!

Bőr vizsg. – scleroderma , CREST sy (calcinosis, Raynaud fenomén, oesophagus diszmobilitás, sclerodactilia, teleangiectásia)

Izomerő - izomvesztés - myozitisek

Malnutrició, súlyvesztés, pulm. status – aspiráció

Tremor, fasciculáció, rigiditás – neurogén okok

...013-szakvizsga kötelező tanfolyam ...ÁOK FÜL ORR GÉGÉ ... Lutter László és a ... szerző engedélyé...

KIVIZSGÁLÁS

- anamnézis
- fizikális vizsgálat
- **laborvizsgálatok**
- Nyelési próba
- VFSS – video fluoroscopic swallowing study
- FEES – fiberoptic endoscopic evaluation of swallow
- FEESST- fiberoptic endoscopic evaluation of swallow with sensory testing
- Manofluorographia
- rtg, nyaki UH, EMG, CT, MR
- belgyógyászati, neurológiai, sebészeti szakvizsgálat

FÜL-ORR-GÉGE-ÁOK FÜL ORR GÉGE
2013 szakvizsga kötelező tanfolyam
Lujber László és a
szerző engedélyé

KIVIZSGÁLÁS

- anamnézis
- fizikális vizsgálat,
- **Laborvizsgálatok, képalkotók**

Vérkép – gyulladás
PM funnkció – Graves, pm cc….
Anti-acethylcholin ag. – myasthenia gravis
Izom enzimek – myositis
Autoimmun at. – ANA, RF, Anti-SSA, Anti-SSB, Anti Sel-70,
CT, MRI - stroke, SM, tumorok

2013 szakvizsga kötelező tanfolyam
AOK FÜL ORR GÉGE
Lujber László és a
szerző engedélyé

KIVIZSGÁLÁS

- anamnézis
- fizikális vizsgálat
- laborvizsgálatok
- **Nyelési próba**
- VFSS – video fluoroscopic swallowing study
- FEES – fiberoptic endoscopic evaluation of swallow
- FEESST- fiberoptic endoscopic evaluation of swallow with sensory testing
- Manofluorographia
- rtg, nyaki UH, EMG, CT, MR
- belgyógyászati, neurológiai, sebészeti szakvizsgálat

2013 szakvizsga kötelező tanfolyam
AOK FÜL ORR GÉGE
Lujber László és a
szerző engedélyé

KIVIZSGÁLÁS

- anamnézis
- fizikális vizsgálat
- laborvizsgálatok
- **Nyelési próba**

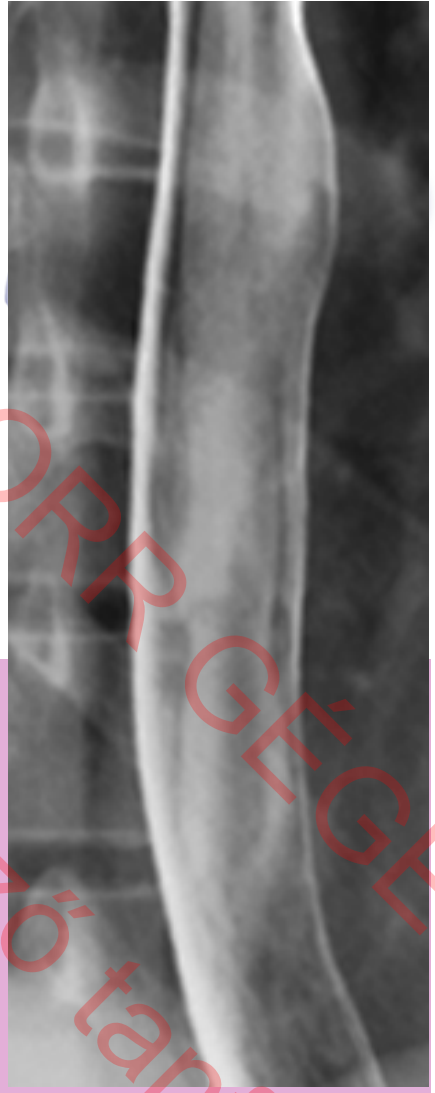

•Bárium

•Oesophagealis probléma gyanuja esetén ajánlott

-főleg obstrukció gyanuban – Schatzki f gyűrű v. tu.

-nyelőcső motilitási zavar

2013 szakvizsga kötelező tanfolyam
AOK FÜL ORR GÉGE
Lujber László és a
szerző engedélyével

KIVIZSGÁLÁS

- anamnézis
- **fizikális vizsgálat,**
- laborvizsgálatok
- Nyelési próba
- **VFSS – video fluoroscopic swallowing study**
- FEES – fiberoptic endoscopic evaluation of swallow
- FEESST- fiberoptic endoscopic evaluation of swallow with sensory testing
- Manofluorographia
- rtg, nyaki UH, EMG, CT, MR
- belgyógyászati, neurológiai, sebészeti szakvizsgálat

FÜL ORR GÉGE szakvizsga kötelező tanfolyam
Lulbert László és a szerző engedélyével

KIVIZSGÁLÁS

Videofluoroscopic Swallow Study

- anamnézis
- fizikális vizsgálat,
- laborvizsgálatok
- Nyelési próba
- **VFSS - video fluoroscopic swallowing study**

•Módosított nyelési próba (**MBS**-modified barium swallow), (**VFES**-Videofluoroscopic evaluation of swallow)
•dinamikus- funkcionális teszt
•Bariummal kevert különféle állagú étel
•Passzázs zavarok, aspiráció, recessusban pangás kimutatható
•Éber, jól együttműködő beteg kell hozzá
•Penetration Aspiration Scale (1-8)

2013 szakvizsga kötelező tanfolyam
AOK FÜL ORR GÉGE
Lujber László és a
szerző engedélyé

KIVIZSGÁLÁS



- anamnézis
- **fizikális vizsgálat,**
- laborvizsgálatok
- Nyelési próba
- VFSS – video fluoroscopic swallowing study
- **FEES – fiberoptic endoscopic evaluation of swallow**

•Velopharyngeális zárás, nyelvgyök és hypopharynx anatómiája?
•Hsz zárás-nyitás? Beteg saját nyálát hogyan tudja lenyelni?...,
•Ételfesték- spillage, laryngeális penetráció, pharyngeális residuum,
•aspiráció,
• Extra-esophageal megjelenése a gastro-esophageal refluxnak
= LPR (Laryngopharyngeal reflux)
(rekedtség, laryngitis, globus , retrocricoid hyperaemia, aspiration)

FEESST aspiration swallow

2013 szakvizsga kötelező tanfolyam
ÁOK FÜL ORR GÉGE
Lujber László és a
szerző engedélyé

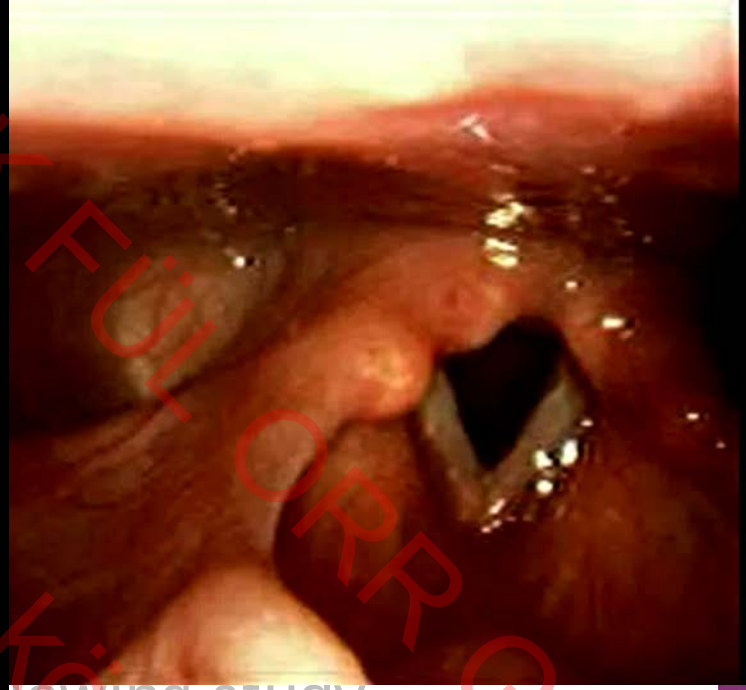

- VFSS – video fluoroscopic swallowing study
- **FEES – fiberoptic endoscopic evaluation of swallow**
- **FEESST- fiberoptic endoscopic evaluation of swallow with sensory testing**

•Flexibilis endoscopia közben levegőt ‘jet’ a supraglottisra
•Hatására **LAR =** laryngealis addukciós reflex
•Laryngo-pharyngealis sensoros és motoros beidegzest vizsgálja
•Ágy mellett is elvégezhető
•Nincs sugárterhelés

FEESST Normal

feesst_equip_video

013 szakvizsga kötelező tanfolyam
AOK FÜL ORR GÉGE
Lujber László és a
szerző engedélyé

KIVIZSGÁLÁS

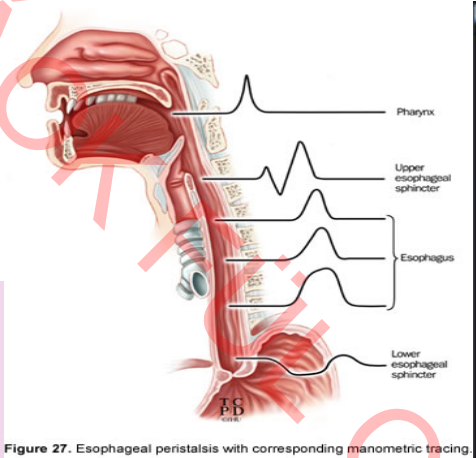

Figure 27. Esophageal peristalsis with corresponding manometric tracing.

- **Manometria-**
- **Manofluorografia**- szinkron manometria és videofluoroscopos nyelési próba
- **Manoendoscopy**- szinkron manometry és flexibilis endoscopos vizsgálat
- **ph mérés**- (norm: < 4 es, 5.8% / 24h –ig)

- **Manometria , Manofluorographia , Ph m**

amblanter 24 h ph mérő

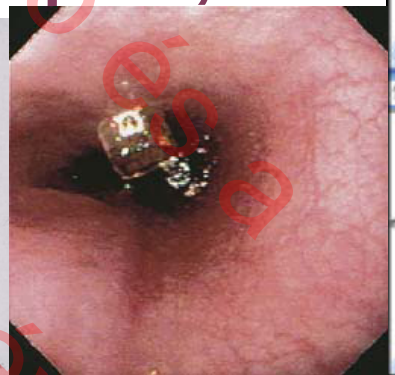

013 szakvizsga kötelező tanfolyam szerző engedélyé ÁCK Kft. ORR GÉGE Lujber László és a

KIVIZSGÁLÁS

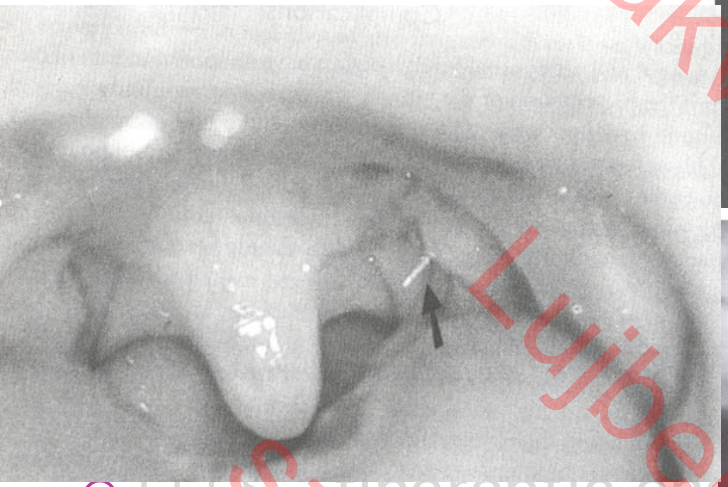

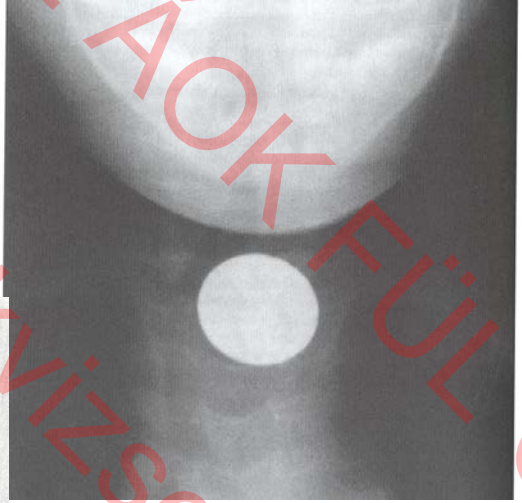

- FEES – fiberoptic en
- FEESST- fiberoptic e
  with sensory
- Manofluorographia
- **Rtg, nyaki UH, EMG, CT, MRI, Gastroscopia**
- belgyógyászati, neurológiai, sebészeti szakvizsgálat

2013. szakvizsga kötelező tanfolyam
FÜL ORR GÉGE
Lujber László
szerző engedélyé

KIVIZSGÁLÁS

- anamnézis
- **fizikális vizsgálat,**
- laborvizsgálatok
- Nyelési próba
- **VFSS – video fluoroscopic swallowing study**
- FEES – fiberoptic endoscopic evaluation of swallow
- FEESST – fiberoptic endoscopic evaluation of swallow with sensory testing
- Manofluorographia
- **Rtg, nyaki UH, EMG, CT, MRI, Gastroscopia**
- **Belgyógyászati, Neurológiai, Sebészeti szakvizsgálat**

FÜL ORR GÉGE szakvizsga kötelező tanfolyam
Lujber László dr.a
szerző engedélyé

NYELÉSI ZAVAR KEZELÉSE

1. **Oki therapia**
2. **Tüneti therápia:**

Nyelési rehabilitációs technikák

pl. Mendelhson manőver:

Kézzel megemelni gégét nyelés közben, zárja gégebemenetet, pharyngooesophagealis szívóerő nő.

pl. Supraglottic swallow:

Mély belégzés végén benn tartott levegő mellett nyelni. Hsz-ok zárnak így nyelés alatt. Utána köhögjön.

pl. fejpozició változtatása:

Egyoldali garati bénulásnál, bénult oldal felé fordítsa fejét, másik oldal felé mozdul bolus.

- **Parenterális táplálás**
- **Enterális táplálás**
  - **NGT - nasogastricus szonda**
  - cervicalis oesophagostomia
  - **PEG**
  - sebészi gastrostoma
- **Gyógyszeres és inhalativ therápia**
- **Dietetika**

2013 szakvizsga kötelező tanfolyam
Lubor László és a
szerző engedélyé
AOK FÜL ORR GÉGE

NYELÉSI REHABILITÁCIÓS TECHNIKÁK I.

Supraglottic Swallow

Purpose: To tightly close the top of the airway so no food or liquid enters the airway and thus the lungs.

Method: Forcefully hold your breath during the swallow and immediately after the swallow clear your throat and swallow again.

Mendelsohn's Maneuver

Purpose: To close the airway and stretch open the top of the esophagus (food tube) as long as possible during a swallow.

Method: The larynx (throat) is represented by the Adam's apple on the front of your neck. Start by feeling your Adam's apple go up and then down when you swallow. Stop your swallow when your Adam's apple is in its highest position and hold it there for one to three seconds. Complete the swallow by allowing the Adam's apple to return to a resting position.

Shaker Head Raise

Purpose: To increase the opening of the top of the esophagus.

Method: Lie flat on your back on a supportive surface. Lift your head long enough to see your feet and then lower your head. Repeat.

Shaker Head Raise (Extended Hold)

Method: Lie flat on your back on a supportive surface. Lift your head to look at your feet, and hold for up to 60 seconds. Rest for 60 seconds.

2013 szakvizsga kötelező tanfolyam
Lujber László és a szerző engedelyé
ÁOK FÜL ORR GÉGE

NYELÉSI REHABILITÁCIÓS TECHNIKÁK II.

Showa's Maneuver

Purpose: To strengthen mouth and throat muscles.

Method: Push the tongue flat against the top of your mouth while you perform a long hard swallow during which you squeeze all the muscles of the face and neck (like you are swallowing a golf ball).

Masako's Technique

Purpose: To strengthen and increase the movement of the back of the throat during a swallow.

Method: Stick out your tongue (you may choose to hold the tongue with gauze during this exercise) and swallow hard (with no food or liquid) without pulling your tongue into your mouth.

Lee Silverman Voice Treatment (LSVT)

Purpose: To strengthen the muscles involved with speech and swallowing by using them to their maximum ability. Usually thought of as a speech treatment, LSVT has been shown to benefit swallowing as well in certain situations.

Method: A series of exercises that use the muscles for speech and swallowing that are based on the "get loud" theory.

2013 szakvizsga kötelező tanfolyam
ÁOK FÜL ORR GÉGE
Lujber László szerző engedélyével

NYELÉSI REHABILITÁCIÓS TECHNIKÁK III.

Respiratory Muscle Strength Training (RMST)

Purpose: To strengthen the breathing muscles and thus improve the movements for speech and swallowing. RMST can include Inspiratory Muscle Strength Training (IMST) or Expiratory Muscle Strength Training (EMST)

Method: A person blows into a device to see how strong their breathing muscles are. Then a small, hand-held blowing device is set to the person's appropriate blowing level and they blow into it a certain number of times a day. This strengthens the muscles of breathing and thus speech and swallowing.

Tongue Strengthening Techniques

Purpose: To increase the strength of the tongue and other mouth muscles in order to improve the oral stage of swallowing and the start of a swallow.

Method: Perform different movements and positions with your tongue (some of which may be against resistance).

Sensory Therapies

Purpose: To increase sensation in the mouth and throat and thus improve the speed and completeness of a swallow.

Method: Stimulate different portions of the mouth and throat with cold, sour, or electrical current.

PEG

SZEREPE A FEJ-, NYAKDAGANATOS BETEGEK MESTERSÉGES TÁPLÁLÁSÁBAN.

ÁOK FÜL ORRGÉGÉ
013 szakvizsgakötelező tanfolyam
Lintner László és a
szerző engedélyé

Fej-, nyakdaganatos betegek alultápláltságának okai

- Alkohol, dohányzás, rossz étrend gyakori → fehérje-, vitamin-, ásványi anyagok bevitel csökkent
- Tumor → dysphagia, odynophagia, szaglás-ízérzés zavar,aspiráció
- Daganatos sejtek megnőtt metabolizmusa → fehérje katabolizmus nő
- Műtét → anatomiai megváltozik, fájdalom, aspiration…
- Radiotherapia- chemotherapia → mucositis, fájdalom, ödéma, hányinger, xerostomia…

⇓

Progressziv protein-caloria malnutrició

⇓

protein & zsír készletek ↓ > fogyás > immunfunkciók ↓

ÁOK FÜL ORR GÉGE
2013 szakvizsga kötelező tanfolyam
Luiber László és a
szerző engedélyé

FÜL ORR GÉGÉ
2013 szakvizsga kötelező tanfolyam
Luber László és a
szerző engedélyével

013 szakvizsga kötelező tanfolyam
FÜL-ORR-GÉGE
Luiber László és a
szerző engedélyével

2013 szakvizsga kötelező
ÁOK FÜL-ORR-GÉGE
Lujber László

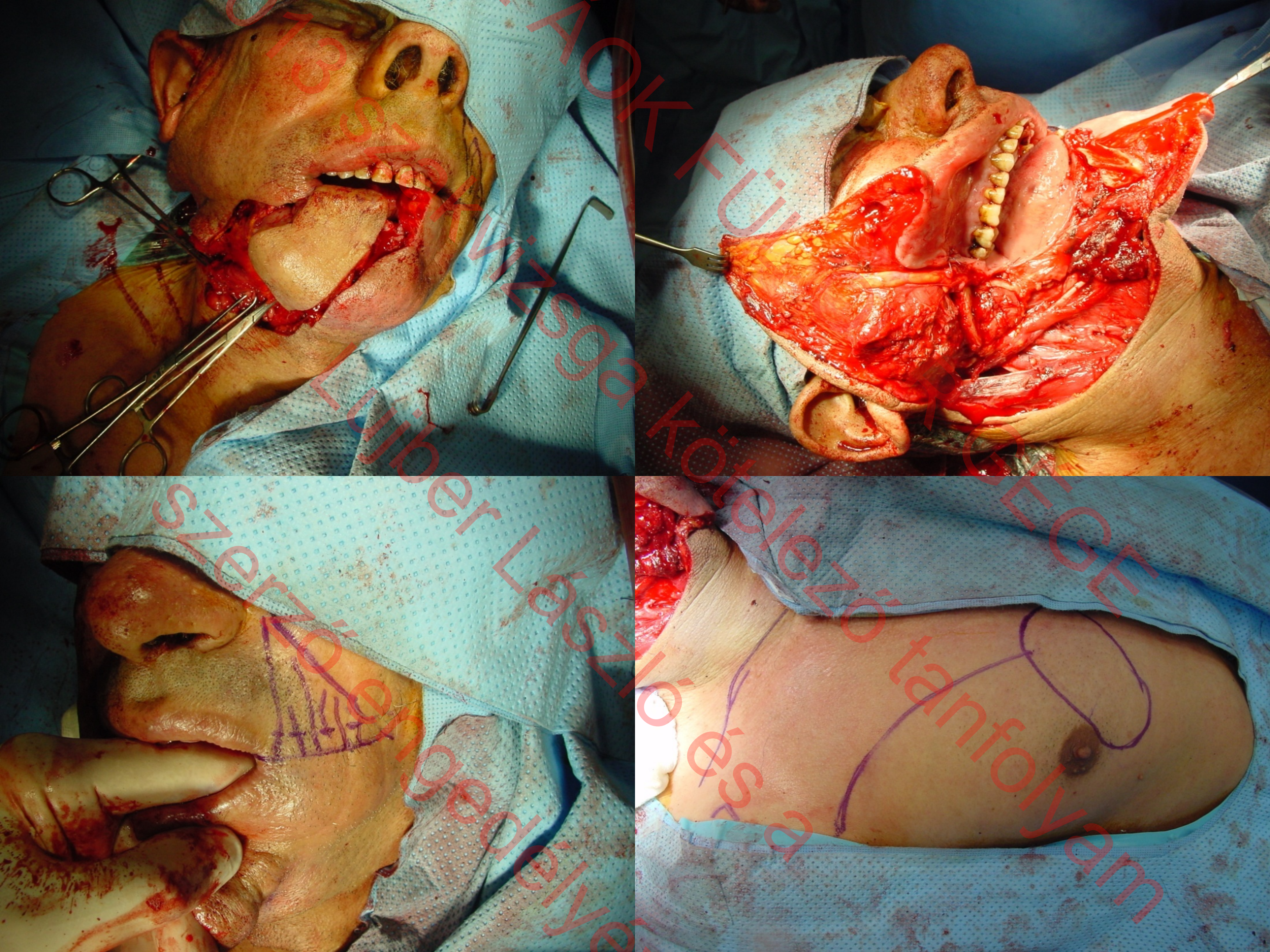

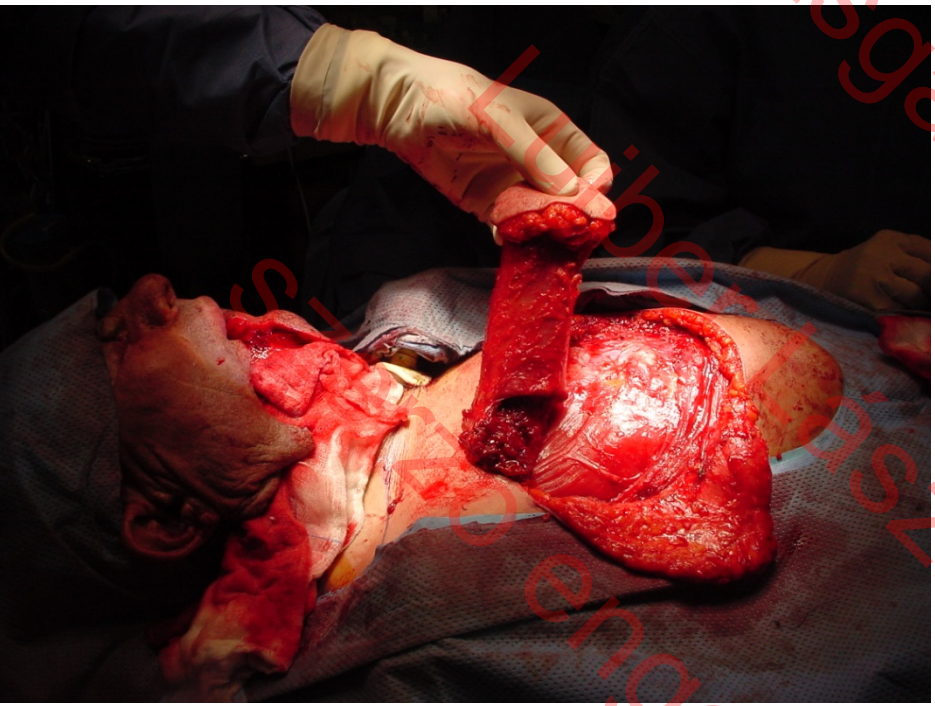

AOK FÜL ORR GÉGE
Lübeck László és a
szakvizsga kötelező tanfolyam
2013 szakvizsga kötelező tanfolyam
szakvizsgá engedélyé

Tápláltsági állapot

befolyásolja

- Gyógyulást
- Therápia tolerálhatóságát
- Műtét kimenetelét (morbiditás↓, mortalitás↓)
- Életminőséget (QOL↑)
- Hospitalizáció idejét
- Kezelési költségeket

MESTERSÉGES TÁPLÁLÁS FORMÁI

ENTERÁLIS ↔ PARENTERÁLIS

2013 © Szakvizsga kötelező tanfolyam
Lujber László és a szerző engedélyével
ÁOK FÜL ORR GÉGE

Enterális táplálás - *versus* - Totál Parenterális Táplálás

<u>“When gut works use it !”</u>

Étel minősége

Étel mennyisége

Tápanyag bevitel útja, módja

- Jól táplált GIT
  - megfelelő tápanyag abszorbció
  - protektiv barrier toxinok, bacteriumok ellen melyet jó perisztaltikával, secr. IgA, mucin, intact mucosa
- Éhező GIT
  - GI mukóza tömege ↓, permeabilitása ↑, immun funkciók megváltoznak

Enteral táplálás → GIT tömege, metabolikus-,hormonális-, immun funkciója megtartott → -műtéti komplikációk ↓

-kezelés eredmenyesebb

-QOL jobb

MOK FÜL ORR GÉGE
2023 szakvizsga kötelező tanfolyam
Lujber László
szerző engedélyével

ENTERÁLIS TÁPLÁLÁS MÓDJA

I. Per orális

II. Szondatáplálás

1. **Naso-gastric, -duodenal, -jejunal**
2. (Oro- gastric, -duodenal, -jejunal)

III. Sztómán át történő táplálás

1. Pharyngosztoma
2. Oesophagosztoma
3. Gastrosztomák
   - Nyitott, műtéti (Stamm`s)
   - **Percutan endoscopos (PEG)**
   - Percutan röntgen vezérelt
   - Percutan ultrahang vezérelt
   - Percutan CT or MRI vezérelt
   - Laparoscopos
4. Jejunostomák
   - műtéti
   - NGT jejunalis kiterjesztése
   - Laparoscopos
   - Percutaneous endoscopos
   - Tű katheter

2013 szakvizsga kötelező tanfolyam
AOK FÜL ORR GÉGE
Lajber László és a
szerző engedélyén

AOK FÜL ORRGÉGÉ
013 szakvizsga kötelező tanfolyam
Lujber László és a
szerző engedélyé

NGT vagy PEG ?

Sebészi th.

Ch.T. - RT.

Sebészi , Ch.T., RT.

- Új chemo- es sugártherapiás protokolok, technikák→lokoregionális kontroll, túlélés jobb, de az acut toxicitás nő (gr.3-4 mucositis, dysphagia)
- Tu. ill. th. hatására a legtöbb beteg az eredeti testtömegének 1O%.-át elveszíti.
- → Szondatáplálás szinte kötelező (PEG ! ?, >3 hét)

013 szakvizsga kötelező tanfolyam
ÁOK FÜL ORR GÉGE
Lujber László és a
szerző engedélyé

NGT

•Mellékhatások: fekély, rhagadok, sinusitis, Nyh. ödéma, reflux, aspiráció.

•Gyakrabban kijön a helyéről

•Társadalmi elfogadottság rosszabb

•Kényelmetlen

PEG

•Hatékonyabb

•Kevesebb mellékhatás.

•Társadalom jobban tolerálja

•Kényelmesebb

PEG indikált ha 3 hétnél tovább kell a beteget mesterségesen táplálni.

013 szakvizsga kötelező tanfolyam
Lujber László dia
szerző engedélyé

Sebészi gasztrosztóma

Laparotomia

Morbiditás- mortalitás magasabb

anesthesia / műtő

Drágább, hospitalizáció ↑

PEG

Laparotomia nincs

Kevesebb komplikáció

Érzéstelenités / betegágynál

Gyorsabb

PEG indikált, ha 3 hétnél tovább kell a beteget mesterségesen táplálni.

ÁOK FÜL-ORR-GÉGE
2013 szakvizsga kötelező tanfolyam
Lujber László és a
szerző engedélyé

Enterális táplálásért folyó verseny

013 szakvizsga kötelező tanfolyam
Lujber László és a
szerző engedélyé
ÁOK FÜL ORR CÉGÉ

" PULL-BACK" PEG. SEBÉSZI TECHNIKA I.

1.

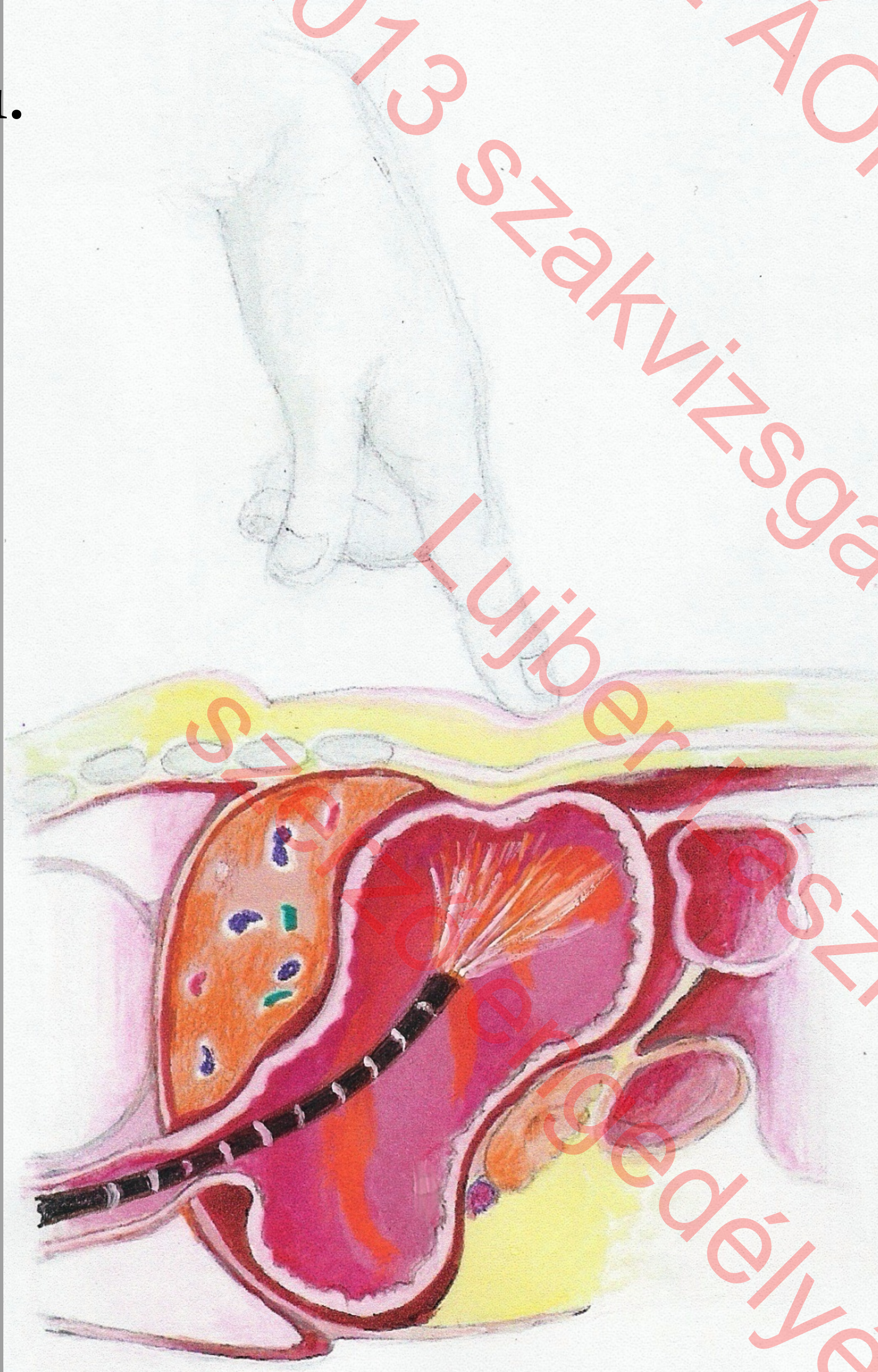

2.

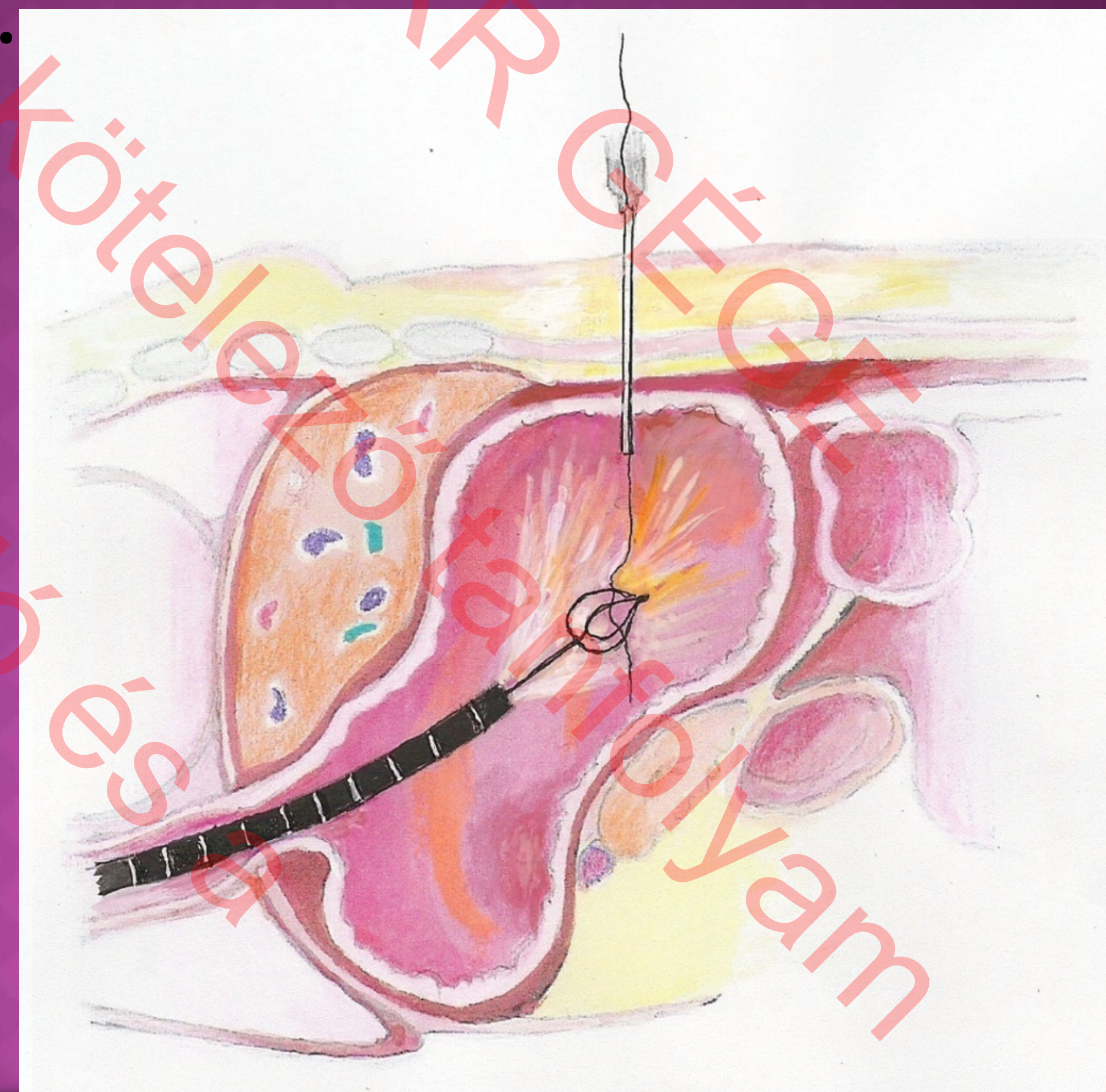

ÁOK FÜL ORR GÉGE
013 szakvizsga kötelező tanfolyam
Lujber László és a
szerzői engedélyé

3.

" Controll"
gastroscopia

4.

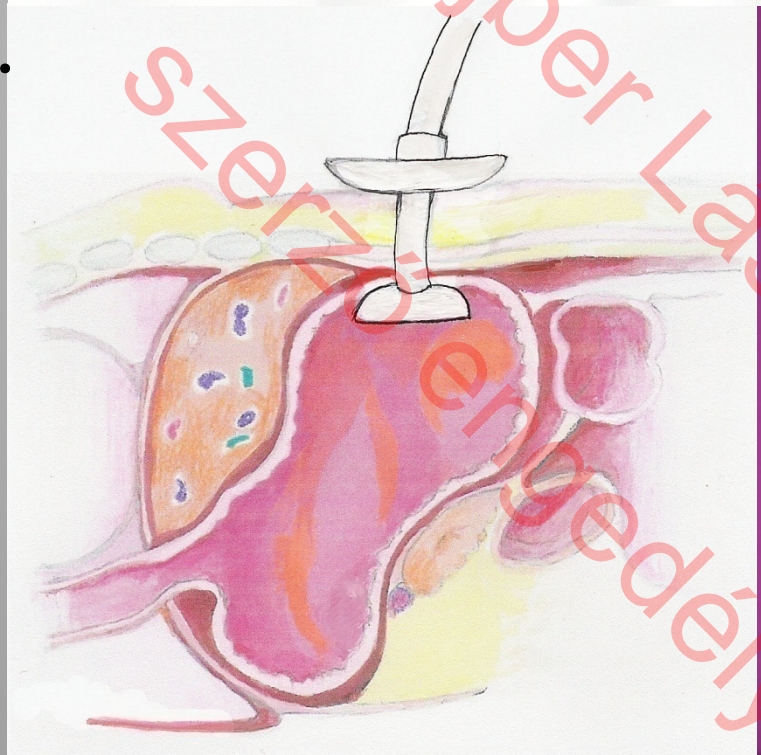

5.

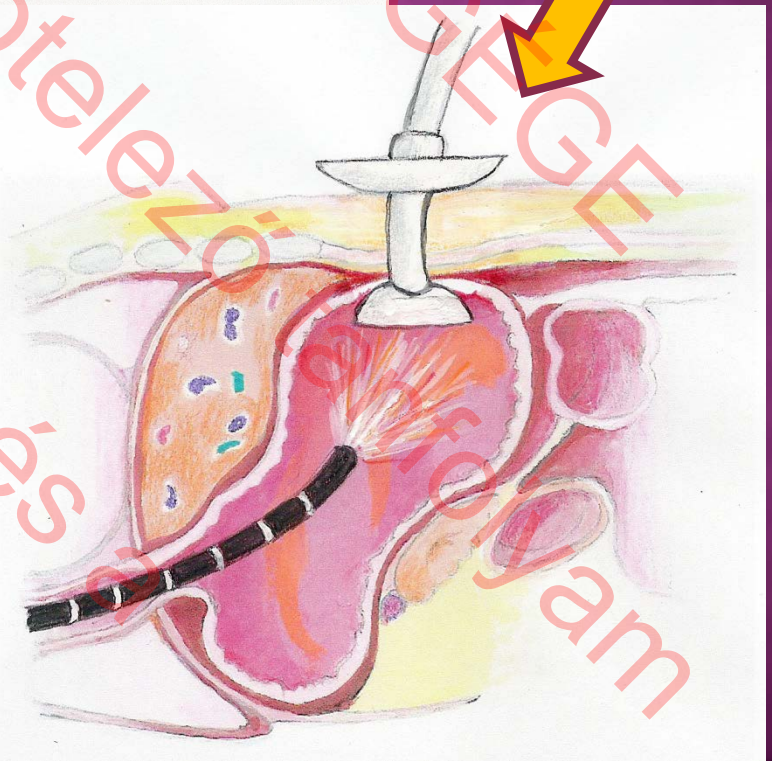

AOK FIJÚ ÚRR GEGE
013 szakvizsga kötelező tanfolyam
Lujber László és szerzőengedélyé

PEG

- A PEG az esetek nagy részében viszonylag egyszerűen és gyorsan kivitelezhető,

azonban

- a fej-nyak daganatos betegek egy részénél az oesophago-gastroscopia, ill. a PEG tápszonda bevezetése nehézségekben ütközhet.

013 szakvizsga kötelező tanfolyam
Lujber László és a
szerző engedélyé
ÁOK FÜL ORR GÉGÉ

PEG

- Daganat
  - Helyzet
  - kiterjerjedtsége
- Sugárkezelés
- Műtét
  - Megváltozott anatómia

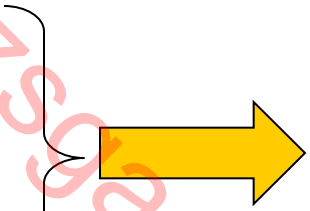

szűk garat

endoscop levezetése nehézségekbe ütközik

PEG tápszondát hagyományos módon nem lehet beültetni.

2013 szakvizsga kötelező tanfolyam
Lujber László és a
szerző engedélyé
AOK FÜL ORR GÉGE

Fejnyakdaganatos betegeknél

fontos lehet

P

E

G

-Beültetés technikája

-Beültetés útvonala

(kiterjedt tu, trismus…)

-Időzités (pre,- intra-, posztoperativ)

(Indikáció)

AOK FÜL ORR GÉGE
szakvizsga kötelező tanfolyam
Lujber László és a
szerző engedélyé

PEG TECHNIKÁK

- „Pull” → 2 x gastroscopia
- „Push” → 2 x gastroscopia

(a bracket links the two lines above to:)

- Bact. translokacio ↑
- Tumor sejt transplant.↑
- Megterhelőbb

- „Introducer” → 1 x gastroscopia, de
  - bonyolult
  - drága a szerelék

2013 szakvizsga kötelező tanfolyam
ÁOK FÜL ORR GÉGE
Lujber László és a
szerző engedélyé

- A 2. gastroscopia azonban kiváltható a már beültetett tápszondán át elvégzett fiberoscopiával.

Lujber L, Pytel J. Second-Look Endoscopy During Percutaneous Endoscopic Gastrostomy · **Endoscopy** 2003; 35: 885

Second-Look Endoscopy During Percutaneous Endoscopic Gastrostomy by Passing a Laryngofiberscope Through the Inserted Feeding Tube

UCTN

Percutaneous endoscopic gastrostomy (PEG) [1] has been widely accepted as a means of providing nutritional support for patients with head and neck cancer. Most techniques require a second-look gastroscopy to check that the feeding tube has been correctly positioned and to exclude complications [2], and many endoscopists carry these out. However peroral gastroscopy may be difficult in patients with large tumors or anatomical changes caused by surgery or irradiation. In addition, the procedure is unpleasant for the patient when it is done under local anesthesia, and also every pass of the gastroscope can increase the incidence of some procedure-related risks and complications, such as contamination of the feeding tube with oropharyngeal bacteria [3], and stomal tumor cell seeding [4,5].

In order to minimize these problems, a laryngofiberscope (11003 BC; Karl Storz, Tuttlingen, Germany) was passed via the PEG feeding tube to obtain a second look, instead of a second peroral gastroscopy (Figure 1). To provide a greater deflection at the tip of the scope, a line was led through the instrument channel with one end fixed to the channel port and the other end brought back outside the instrument to the hand of the examiner. Thus the scope could be maneuvered using both the hand-piece of the instrument and the line, enabling the scope to be turned easily towards the internal disc of the PEG for a visual check. After traditional "pull-back" PEG with local anesthesia, we have kept the stomach insufflated, and in 12 instances we have passed the laryngofiberscope via the inserted feeding tube, after applying some lignocaine gel for lubrication. In all cases we were able to visualize the internal disc. This method avoids the discomfort for the patient of a second peroral gastroscopy, provides an alternative route for gastroscopy when the peroral approach is difficult, and reduces the possibility of some complications.

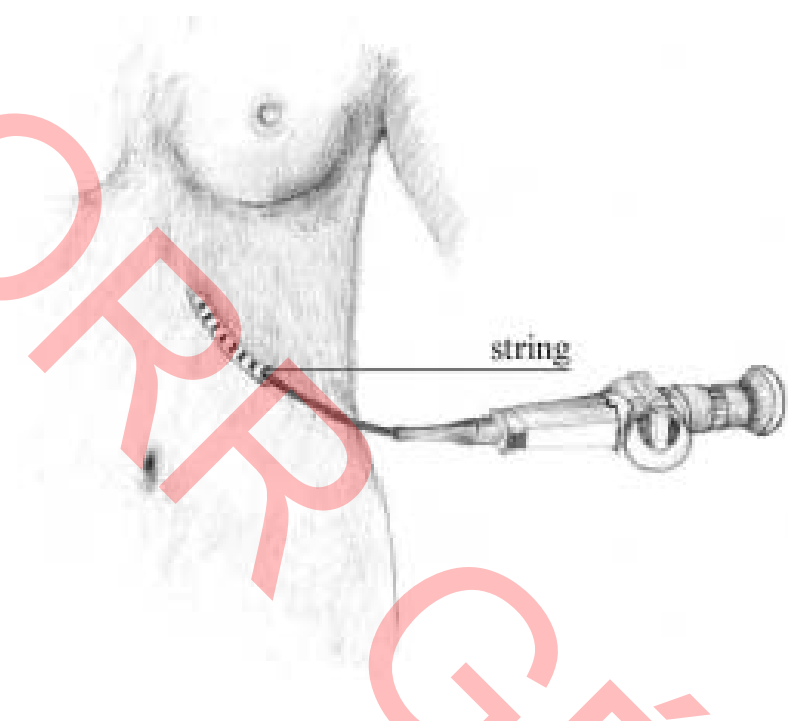

Figure 1 "Trans-tubal" endoscopy. A laryngofiberscope is passed through the percutaneous endoscopic gastrostomy (PEG) feeding tube. The instrument can be maneuvered by both the hand-piece of the scope and by the line attached to its tip.

L. Lujber, J. Pytel
Department of Otorhinolaryngology, Faculty of Medicine, Pécs University, Pécs, Hungary.

Corresponding Author

L. Lujber, M.D.
Tawam Hospital
PO Box 15258 Al-Ain
Abu Dhabi
United Arab Emirates
Fax: +971-3-7072133
E-mail: Lujber@hotmail.com

References

1. Gauderer MWL, Ponsky JL, Izant RJ. Gastrostomy without laparotomy. A percutaneous endoscopic technique. J Pediatr Surg 1980; 15: 872
2. Sacks BA, Vine HS, Palestrant AM et al. A nonoperative technique for establishment of a gastrostomy in the dog. Invest Radiol 1983; 18: 485 – 487
3. Jain NK, Larson DE, Schroeder KW et al. Antibiotic prophylaxis for percutaneous endoscopic gastrostomy: a prospective, randomized double-blind clinical trial. Ann Intern Med 1987; 107: 824 – 828
4. Laccoureye O, Chabardes E, Merite-Drancy A et al. Implantation metastasis following percutaneous endoscopic gastrostomy. J Laryngol Otol 1993; 107: 946 – 949
5. Preyer S, Thull P. Gastric metastasis of squamous cell carcinoma of the head and neck after percutaneous endoscopic gastrostomy: report of a case. Endoscopy 1989; 21: 295

2013 szakvizsga ÁOK FÜL-ORR-GÉGE Lujber László szerző engedélyével tanfolyam

“Trans-tubal” second –look endoscopy.

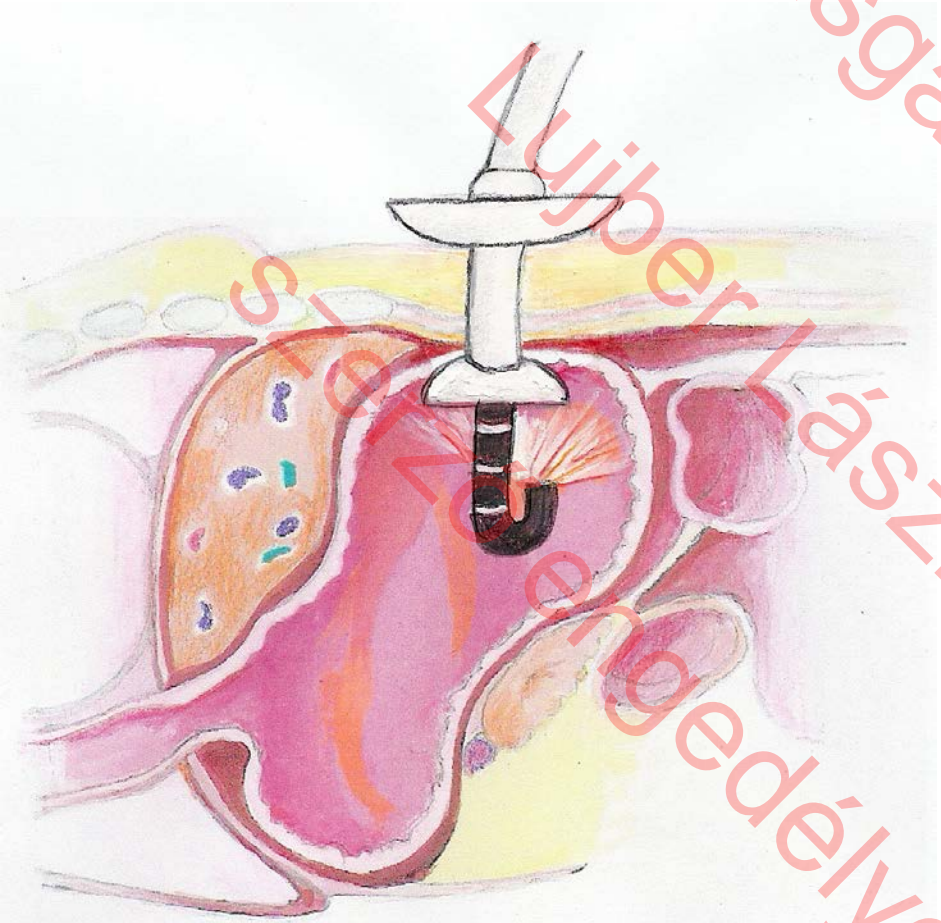

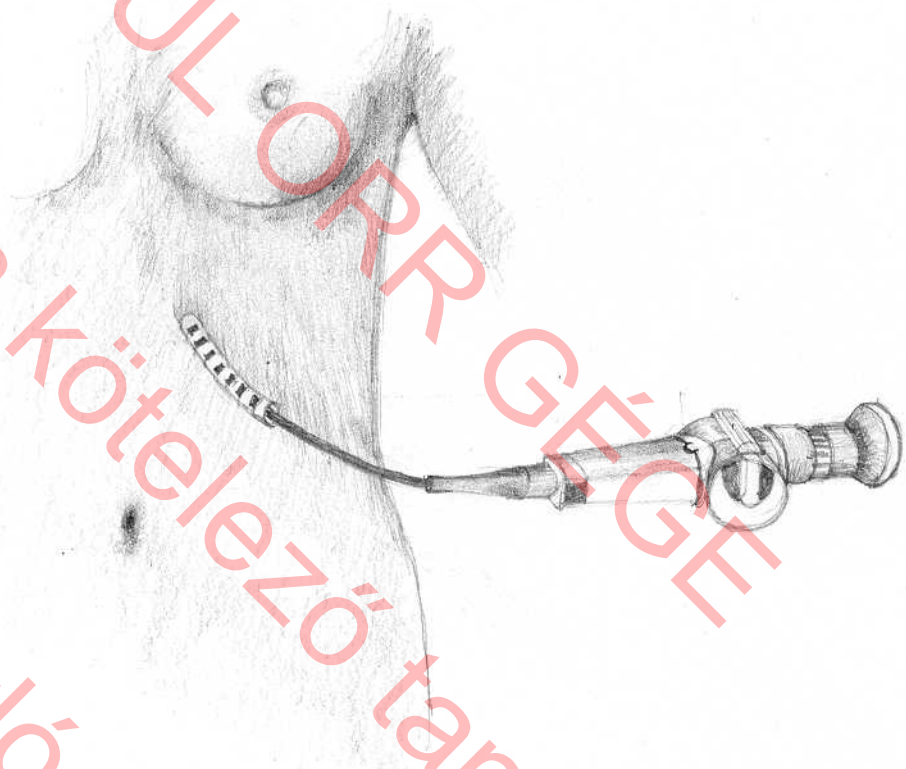

ÁOK FÜL ORR GÉGÉ
2013 szakvizsga kötelező tanfolyam
Lujber László és a
szerző engedélyé

transtubal endoscopy phdfinal version

ÁOK FÜL ORR GÉGÉ
013 szakvizsga kötelező tanfolyam
Lujber László és a
szerző engedélyé

A MÓDSZER ELŐNYEI

- Bakterialis infekció esélye csökken
- F.O.G tumorok implantálódása a gyomorfalba kevésbé valószínű
- Tumorból a vérzés esélye kisebb
- Beteg diszkomfort csökken, local anesthesia esetén
- Második gastroscopia elhagyható

  - ez fontos amikor nehezen kivitelezhető gastroscopia

  de!

  - mégis a PEG pozicionálható
  - esetleges szövődmények ellenőrízhetőek.

013 szakvizsga kötelező tanfolyam
Huber László és a
szerző engedélyé

Fej-,nyakdaganatos betegeknél fontos lehet

P

-Beültetés technikája

E

-Beültetés útvonala

(kiterjedt tu, trismus…)

G

-Időzités (pre,- intra-, posztoperativ)

(Indikáció)

2019 szakvizsga kötelező tanfolyam
AOK FUL ORR GÉGE
Lujber László és a
szerző engedélyé

PEG

- Daganat
  - Helyzet
  - kiterjedtsége
- Sugárkezelés
- Műtét
  - Megváltozott anatómia

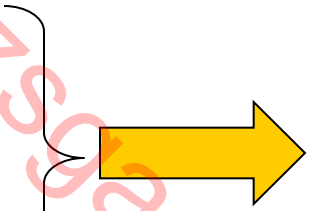

szűk garat

endoscop levezetése nehézségekbe ütközik

PEG tápszondát hagyományos módon nem lehet beültetni.

2013 szakvizsga kötelező tanfolyam
Lujber László és a
szerző engedélyé
AOK FÜL ORR GÉGE

HAGYOMÁNYOS GASTROSCOPIA NEM VÉGEZHETŐ

PI.

- Trismus
- Kitejedt, morzsalékony, obstrukciót okozó tumor
- Szűk garati viszonyok (opus)

Ilyen esetekben a gasztroscopos kollégáknak nincsenek meg azok az eszközei, mellyel a PEG et elvégezzék és sebészi gasztrostoma kerül indikálásra.

FÜL ORR GÉGE
Lujber László

PEG szonda behelyezésének lehetséges útjai.

- Per orálisan standard-méretű gastroscoppal
- Per orálisan gyerek méretű gastroscopot használva

Szájüregen á

- Per orálisan Kleinsasser rigid laryngosco
- Trans-nasalisan
- Nyaki fisztulán át
- Előzetes sebészi gastrostomán keresztü
- (Intraoperative)

ÁOK EÜL ORR GÉGÉ
2013 szakvizsga kötelező tanfolyam
Lajber László dia
szerző engedélyé

PEG NYAKI FISTULÁN ÁT

- Hypopharynx tu. ➔ Tot.laryngect.+ part.pharyngect. + RT. (nasogastricus tápszonda)

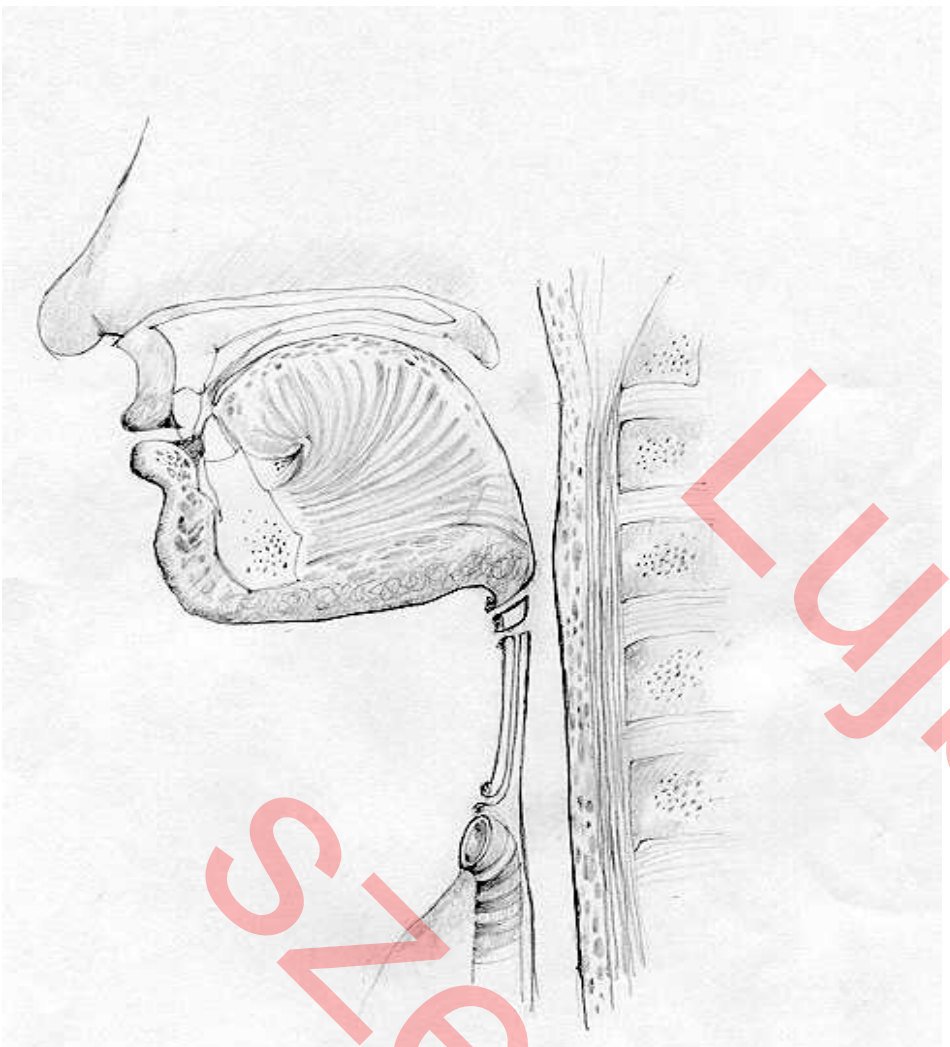

- szűk garat postop.,
- postop.nyaki fistula, mely 2 hónapos konzervatív th.-ra nem gyógyult

Szükségessé vált az NGT kiváltása gastrostomával, azonban a szűk garat ill. fistula miatt az oesophago-gastroscop levezetésére nem volt mód. (PEG nem lehetséges?!)

Sebészi gastrostoma???

2013 Szakvizsga kötelező tanfolyam
ÁOK FÜL ORR GÉGE
Lujber László és a
szerző engedélyé

PEG NYAKI FISZTULÁN KERESZTÜL

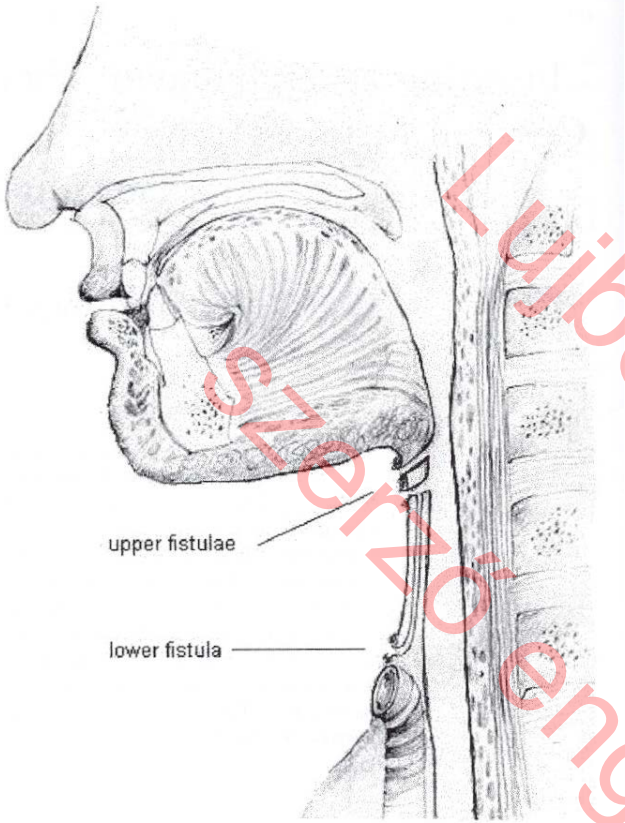

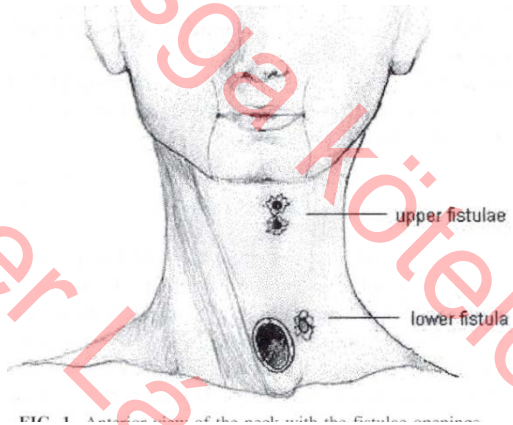

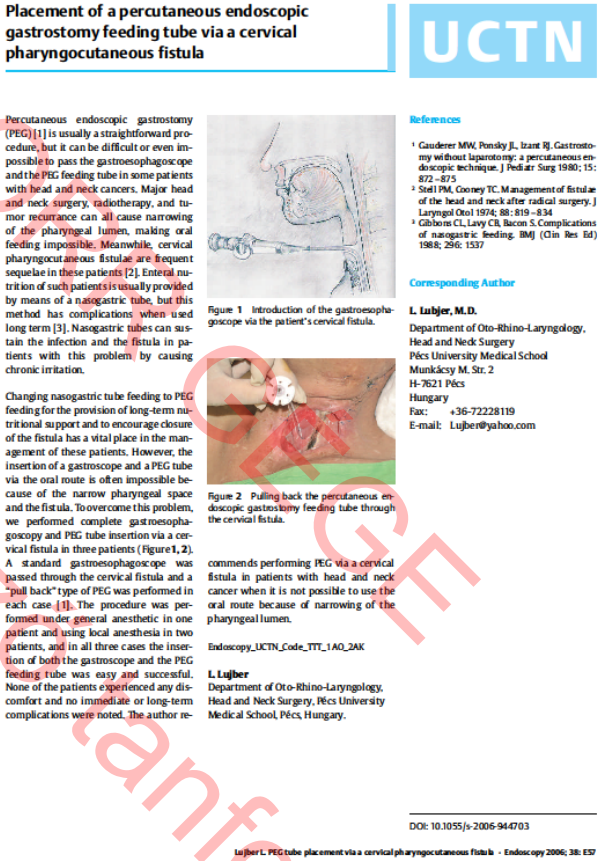

Placement of a percutaneous endoscopic gastrostomy feeding tube via a cervical pharyngocutaneous fistula

UCTN

Percutaneous endoscopic gastrostomy (PEG) [1] is usually a straightforward procedure, but it can be difficult or even impossible to pass the gastroesophagoscope and the PEG feeding tube in some patients with head and neck cancers. Major head and neck surgery, radiotherapy, and tumor recurrance can all cause narrowing of the pharyngeal lumen, making oral feeding impossible. Meanwhile, cervical pharyngocutaneous fistulae are frequent sequelae in these patients [2]. Enteral nutrition of such patients is usually provided by means of a nasogastric tube, but this method has complications when used long term [3]. Nasogastric tubes can sustain the infection and the fistula in patients with this problem by causing chronic irritation.

Changing nasogastric tube feeding to PEG feeding for the provision of long-term nutritional support and to encourage closure of the fistula has a vital place in the management of these patients. However, the insertion of a gastroscope and a PEG tube via the oral route is often impossible because of the narrow pharyngeal space and the fistula. To overcome this problem, we performed complete gastroesophagoscopy and PEG tube insertion via a cervical fistula in three patients (Figure **1**, **2**). A standard gastroesophagoscope was passed through the cervical fistula and a "pull back" type of PEG was performed in each case [1]. The procedure was performed under general anesthetic in one patient and using local anesthesia in two patients, and in all three cases the insertion of both the gastroscope and the PEG feeding tube was easy and successful. None of the patients experienced any discomfort and no immediate or long-term complications were noted. The author recommends performing PEG via a cervical fistula in patients with head and neck cancer when it is not possible to use the oral route because of narrowing of the pharyngeal lumen.

Figure 1 Introduction of the gastroesophagoscope via the patient's cervical fistula.

Figure 2 Pulling back the percutaneous endoscopic gastrostomy feeding tube through the cervical fistula.

Endoscopy_UCTN_Code_TTT_1AO_2AK

L. Lujber
Department of Oto-Rhino-Laryngology, Head and Neck Surgery, Pécs University Medical School, Pécs, Hungary.

References

1 Gauderer MW, Ponsky JL, Izant RJ. Gastrostomy without laparotomy: a percutaneous endoscopic technique. J Pediatr Surg 1980; 15: 872–875
2 Stell PM, Cooney TC. Management of fistulae of the head and neck after radical surgery. J Laryngol Otol 1974; 88: 819–834
3 Gibbons CL, Lavy CB, Bacon S. Complications of nasogastric feeding. BMJ (Clin Res Ed) 1988; 296: 1537

Corresponding Author

L. Lujber, M.D.
Department of Oto-Rhino-Laryngology, Head and Neck Surgery
Pécs University Medical School
Munkácsy M. Str. 2
H-7621 Pécs
Hungary
Fax: +36-72228119
E-mail: Lujber@yahoo.com

Unusual cases and technical notes

E57

This document was downloaded for personal use only. Unauthorized distribution is strictly prohibited.

DOI: 10.1055/s-2006-944703

Lujber L., Fábián Gy., Pytel J. Inserting a percutaneous endoscopic gastrostomy tube via a cervical fistula formed after major surgery on a patient with a head and neck tumor. **Surgical Laparascopy, endoscopy & Percutaneous Techniques**. 2001. 11(5):327-329.

2013 szakvizsga kötelező tanfolyam
AOK FÜL OTOLÓGIA
Lujber László és a GEGE szerző engedélyé

Percutan endoscopos gastrostoma nyaki fistulán keresztül

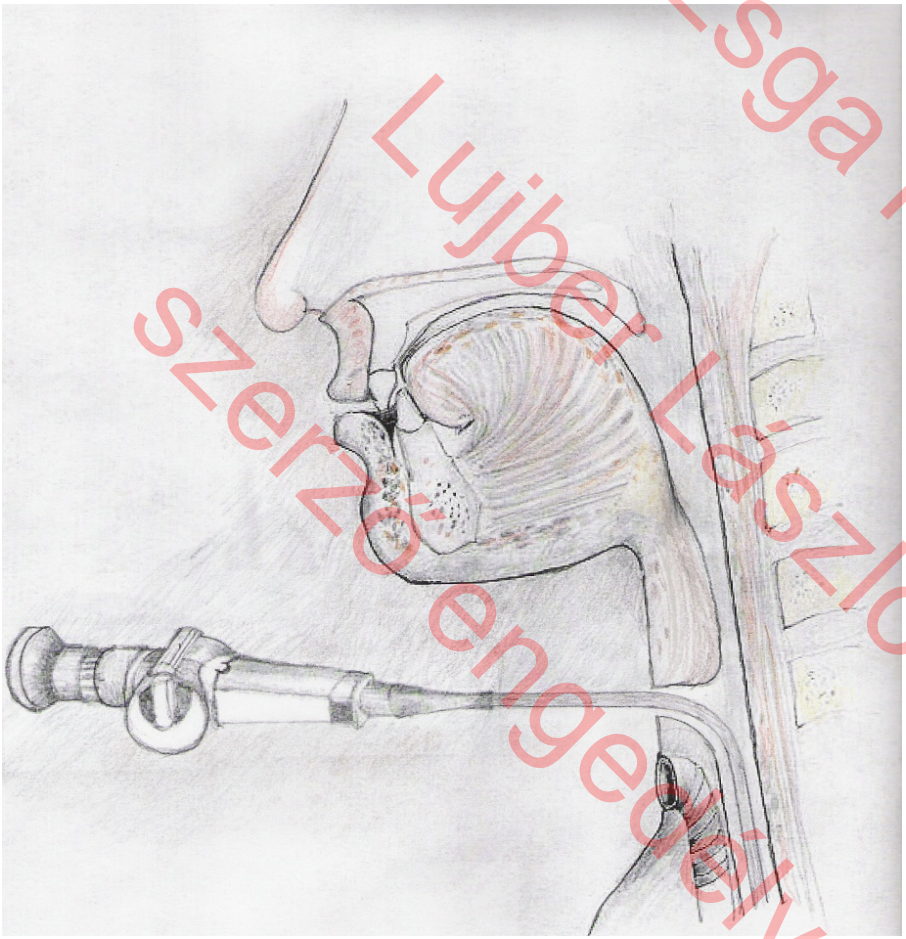

videók

Dysphagia es PEG\PEG via fistula mpeg.mpg

Dysphagia es PEG\peg via fistula 1 perc.wmv

2013 szakvizsga kötelező tanfolyam
AOK FÜL ORR GÉGE
Lujber László és a szerző engedélyé

MÁSIK ESET

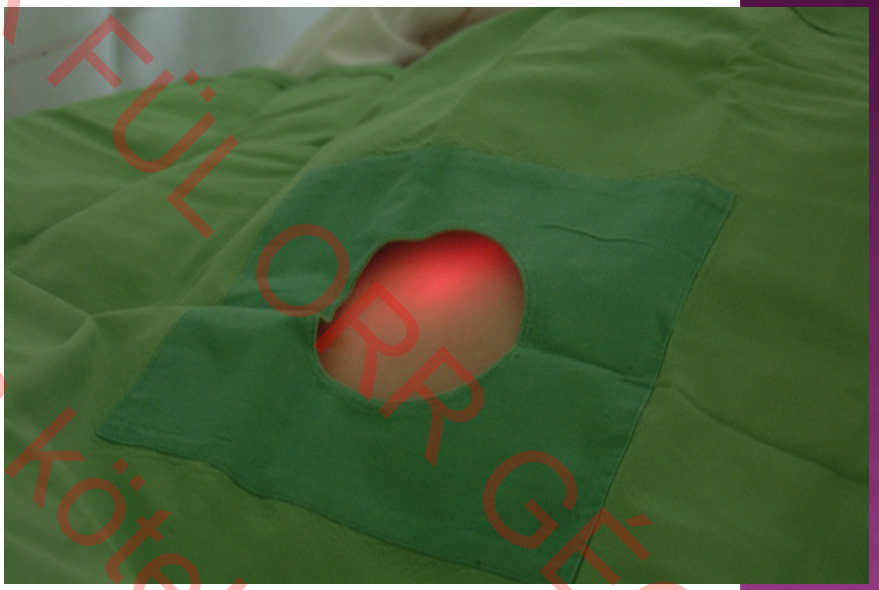

2013 szakvizsga kötelező tanfolyam
FÜL ORR GÉGE
Lujber László és a
szerző engedélyével

PEG NYAKI FISTULÁN KERESZTÜL

- Eddigi eseteinkben a PEG tápszondát sikeresen beültettük fistulán keresztül.
- A beavatkozással kapcsolatban szövődményeket nem észleltünk.

013 szakvizsga kötelező tanfolyam
Lujber László és a
szerző engedélyé
ÁOK EUL ORR GÉGÉ

Sebészi gastrostomán át PEG áthelyezés

PEG vagy **nyitott gastrostoma** áthelyezése szükséges

pl. peristomalis nem gyógyuló bőrgyulladás

2013 szakvizsga kötelező tanfolyam
AOK FÜL ORR GÉGE
Lujber László és a
szerző engedélyé

ISMÉTELT PEG ELŐZETES SEBÉSZI GASTROSTOMÁN ÁT

ÁOK FÜL ORR GÉGE
2013 szakvizsga kötelező
Lujber László és a
szerző engedélye

peg_re_peg_mpgnotitle

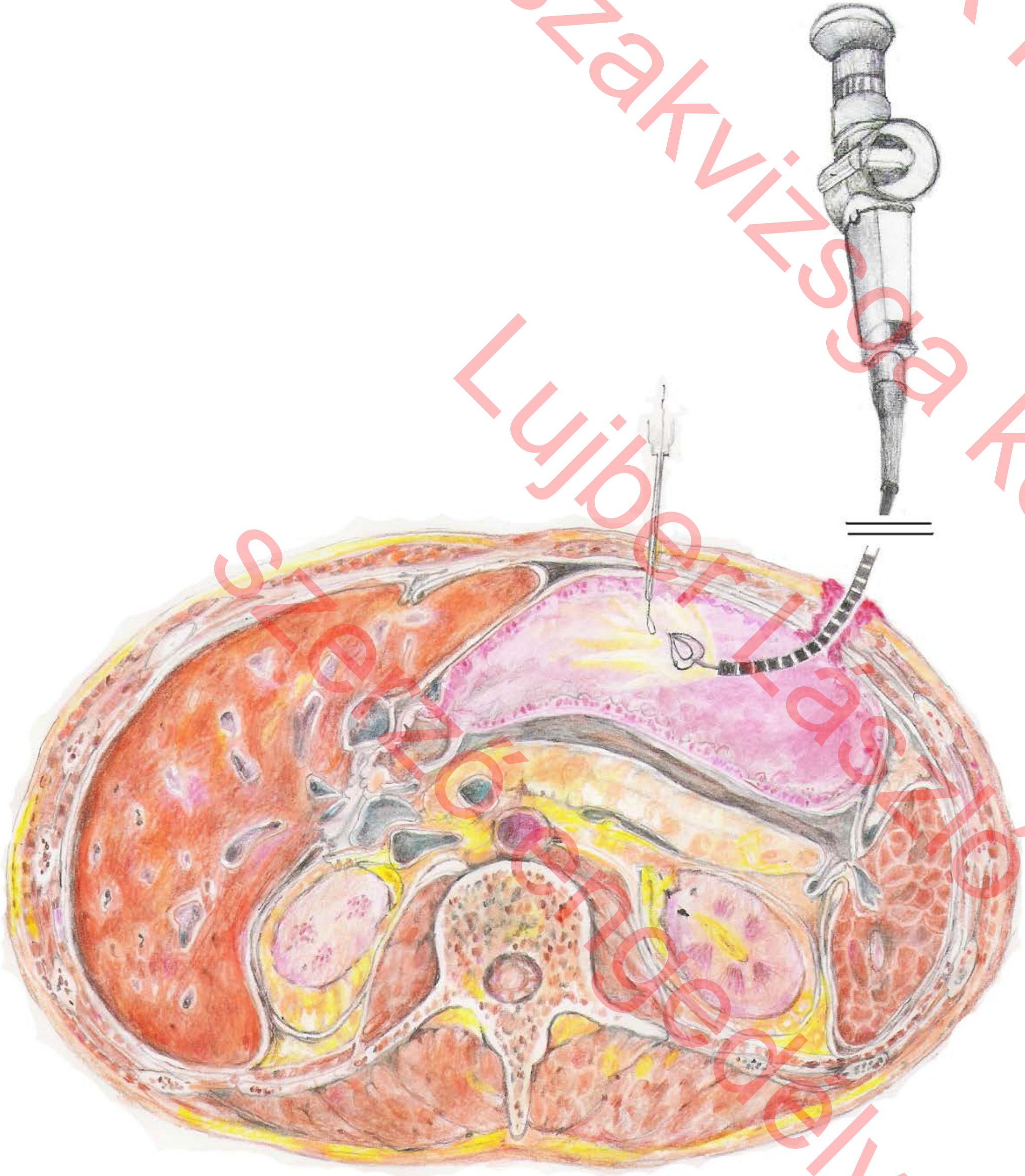

Replacing and relocating percutaneous endoscopic gastrostomy tube without esophagogastroscopy

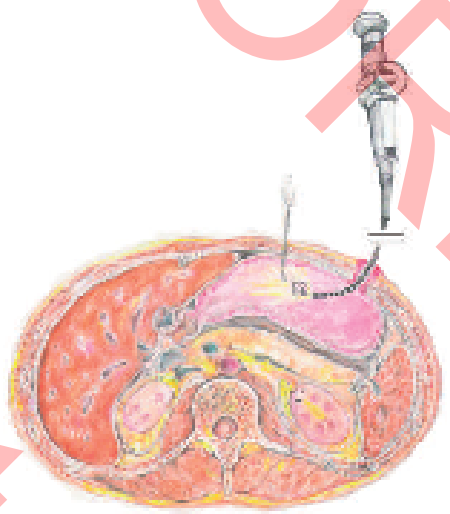

Figure 1 After the PEG tube was gently pulled out by external traction from the infected gastrostomy site, a standard-size esophagogastroscope was inserted via the same gastrocutaneous tract to perform gastroscopy. A new site was selected well away from the infected previous stoma and a normal pull-back PEG was carried out, except that the string was pulled out and the new PEG feeding tube was inserted through the old gastrostomy opening. A "second-look" gastroscopy was also carried out easily, causing no discomfort for the patient.

Figure 2 PEG feeding tube positioned well away from the infected previous gastrostomy site.

Percutaneous endoscopic gastrostomy (PEG) [1] is widely used for the enteral nutrition of patients with head and neck cancer. While very safe and well tolerated, it is not without its complications. Long-term use of PEG can lead to complications requiring replacement of the gastrostomy tube and relocation of the feeding tube to a new site [2,3]. Replacing the feeding tube is an easy, straightforward procedure if done shortly after the removal of the old one, while relocating it to a new site requires repeat esophagogastroscopy. However, standard peroral or transnasal introduction of the esophagogastroscope is not always possible in patients with head and neck cancers. Narrowness of the pharyngeal space in consequence of major head and neck surgery and radiotherapy can impede peroral feeding, which makes the patient dependent on feeding by gastrostomy tube for life. Replacing and relocating the gastrostomy tube for such patients to a new site in the case of any complication cannot be done endoscopically in the usual way. The technique illustrated in Figure 1 and 2 allows endoscopically controlled replacement and relocation of the PEG feeding tube without the performance of a traditional peroral esophagogastroscopy.

No general anesthesia was required. Both the gastroscope and the PEG feeding tube was passed through the former gastrostomy opening without any difficulty. I recommend the described technique of replacing and relocating the PEG feeding tube for patients with head and neck cancer, if peroral esophagogastroscopy cannot be carried out.

Endoscopy_UCTN_Code_TTT_1AO_2AK

L. Lujber
Department of Oto-Rhino-Laryngology, Head and Neck Surgery, Pécs University, Medical School, Pécs, Hungary

References

1 *Gauderer MW, Ponsky JL, Izant RJ.* Gastrostomy without laparotomy: a percutaneous endoscopic technique. J Pediatr Surg 1980; 15: 872 – 875
2 *Bumpers HL, Collure DW, Best IM et al.* Unusual complications of long-term percutaneous gastrostomy tubes. J Gastrointest Surg 2003; 7: 917 – 920
3 *Anwander T, Berge S, Appel T et al.* Percutaneous endoscopic gastrostomy for long-term feeding of patients with oropharyngeal tumors. Nutr Cancer 2004; 50: 40 – 45

Bibliography

DOI 10.1055/s-2007-966567
Endoscopy 2007; 39: E174
© Georg Thieme Verlag KG Stuttgart · New York ·
ISSN 0013-726X

Corresponding author

L. Lujber, MD, PhD
Department of Oto-Rhino-Laryngology,
Head and Neck Surgery
Pécs University Medical School
Munkácsy M. str. 2
7621 Pécs
Hungary
Fax: +36-72-228119
Lujber@yahoo.com

This document was downloaded for personal use only. Unauthorized distribution is strictly prohibited.

PEG szonda behelyezésének lehetséges útjai.

- Per orálisan standard-méretű gastroscoppal
- Per orálisan gyerek méretű gastroscopot használva
- Per orálisan Kleinsasser rigid laryngoscop segitségével
- Trans-nasalisan
- Nyaki fisztulán át
- **Intraoperative**

013 szakvizsga kötelező tanfolyam
AOK FÜL ORR GÉGE
Lujber László és a
szerző engedélyé

intraop peg short version phd.mpg

ÁOK FÜL ORR GÉGÉ
013 szakvizsga kötelező tanfolyam
Lujber László és a
szerző engedélyé

Fej-,nyakdaganatos betegeknél

fontos lehet

P

E

G

-Beültetés útvonala

(kiterjedt tu, trismus…)

-Beültetés technikája

-Időzités (pre,- intra-, posztoperativ)

(Indikáció)

HONNAN TUDJUK ELŐRE, HOGY KI SZORUL HOSSZANTARTÓ MESTERSÉGES TÁPLÁLÁSRA?

- Sebészeti ellátás ?
- Chemo – Radiotherápia ?
- Palliatív ellátás ?

Ha tudjuk előre, akkor mikor tegyük be a PEG-et???

- Műtét vagy kezelés előtt?
- Kezelés alatt, ha szükséges?
- Kezelés után, ha szükséges?

2013 szakvizsga kötelező tanfolyam
Lujber László és a
szerző engedélyé
AOK FÜL ORR GÉGE

- PTE FOG Kl. Fej-Nyakseb.
- 1997 Jan - 2003 Dec.
- 1325 Malignus Fej-Nyak daganatos beteg
- 2125 Kórházi fevétel

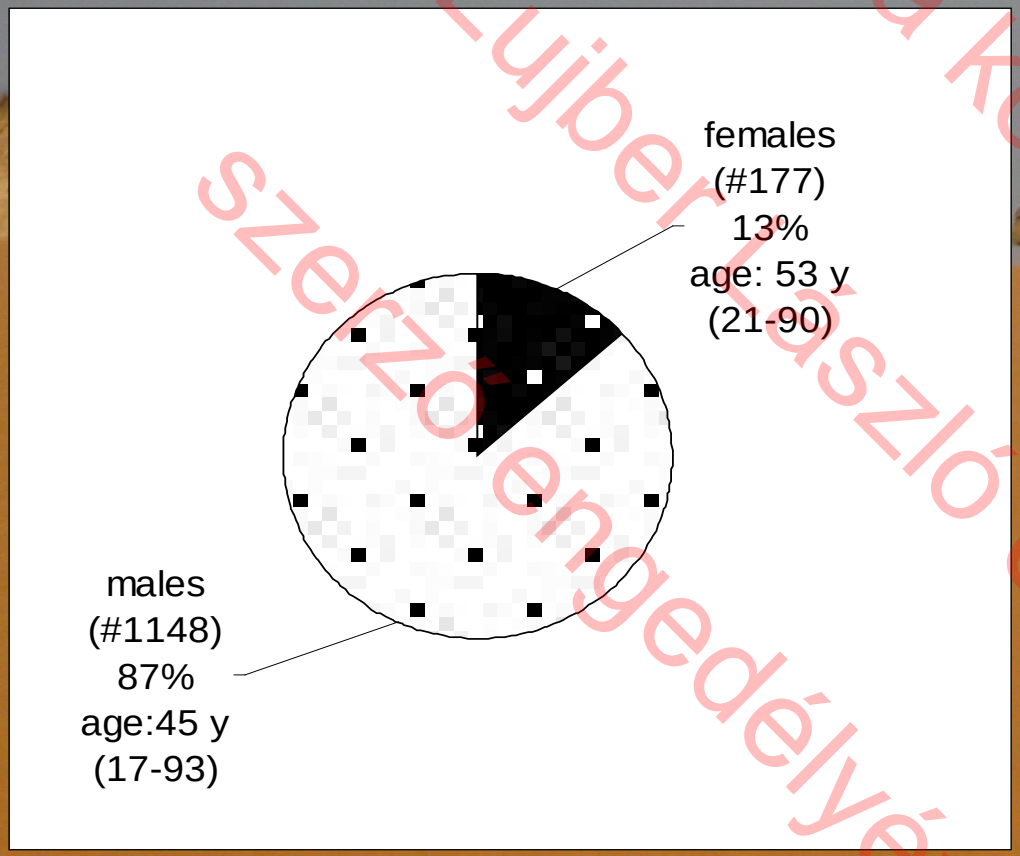

FAOK FÜL ORR GÉGE
013 szakvizsga kötelező tanfolyam
Lujber László és a
szerző engedélyé

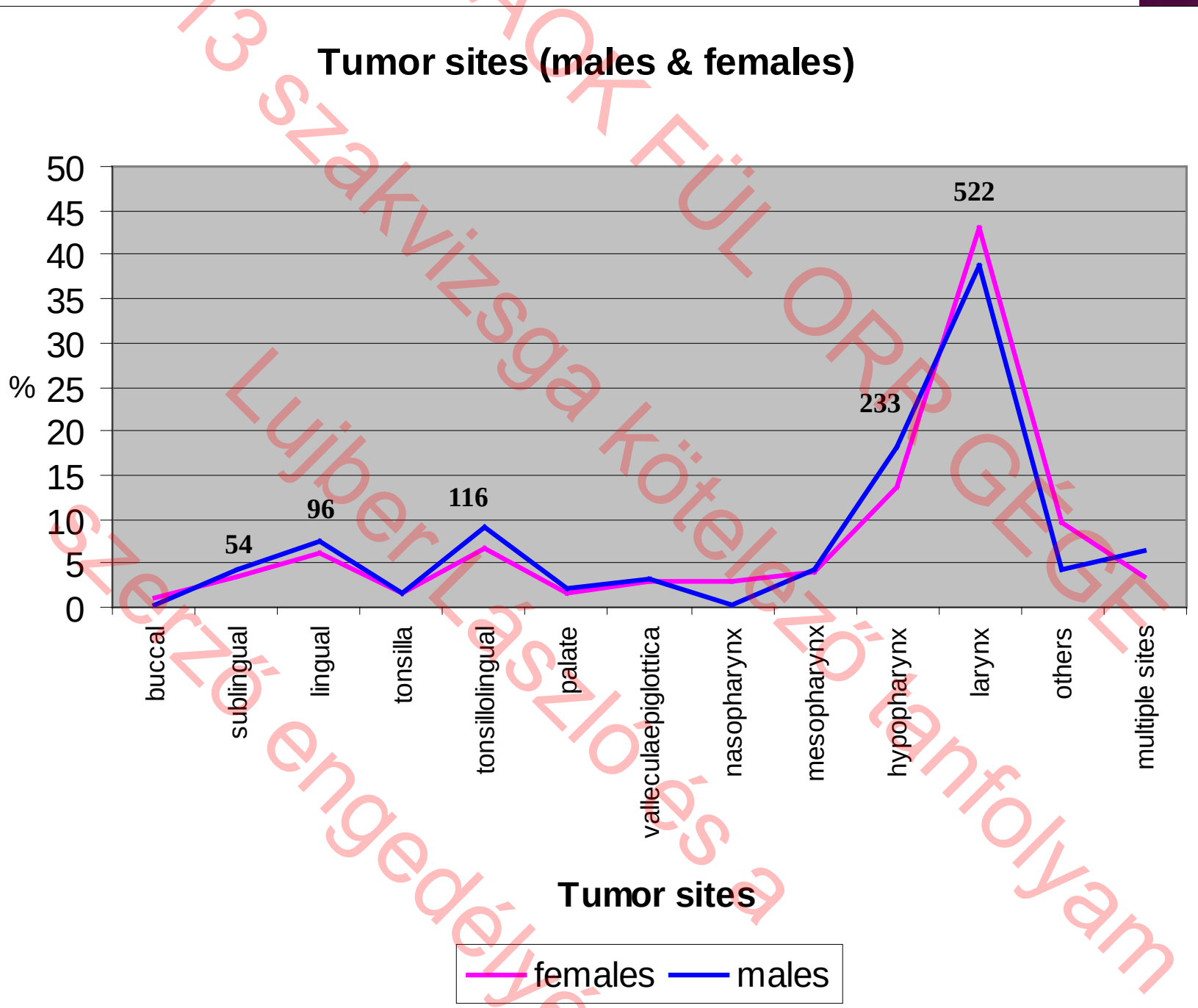

2013 szakvizsga kötelező tanfolyam
AOK FÜL ORR GÉGE
Lujber László és a szerző engedélyé

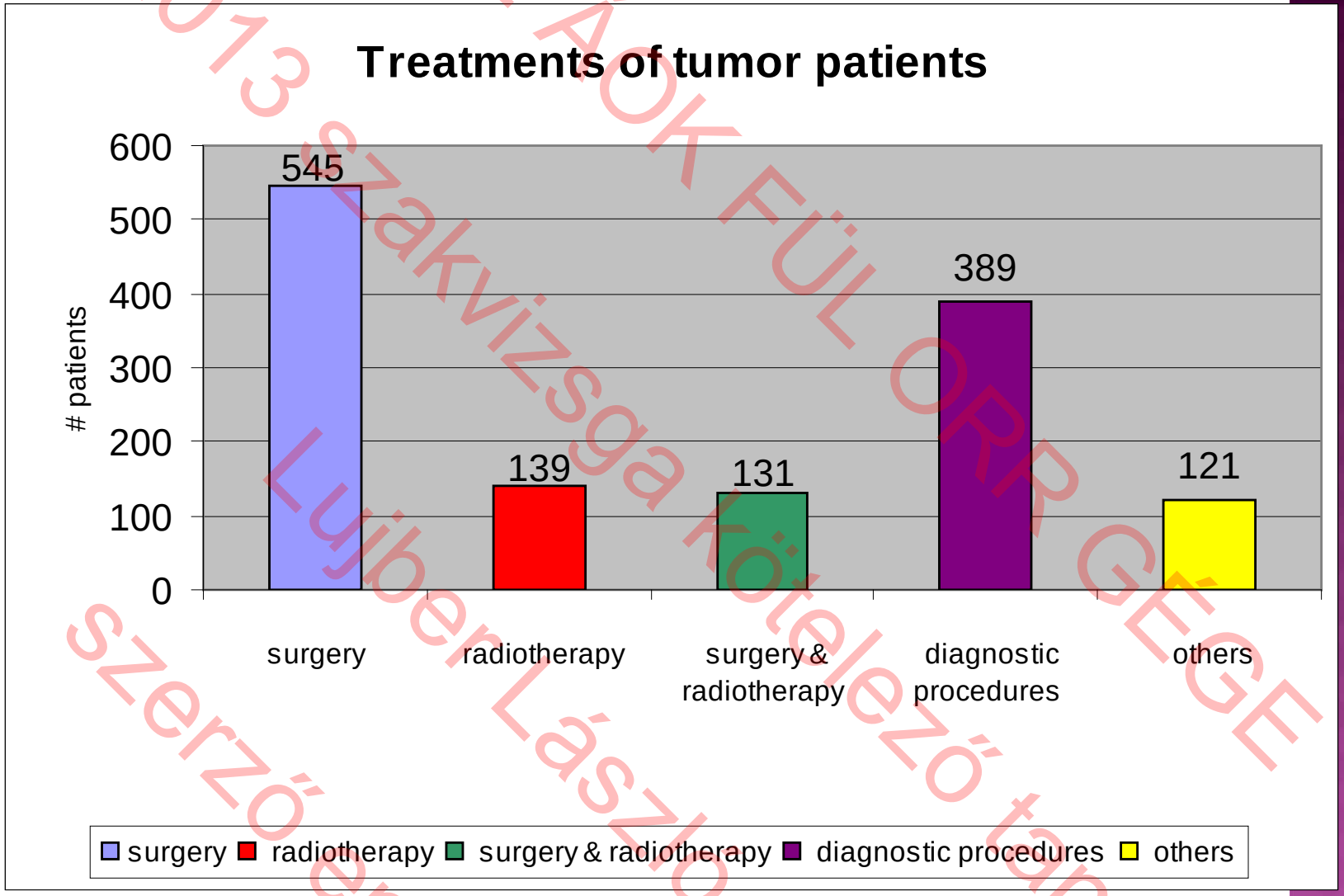

•1325 H&N Ca. beteg, • 676 műtéten átesett beteg, • 834 műtéti beavatkozás, • 23 különféle opus., • 559 enterális táplálás (NGT, PEG…)

013 szakvizsga kötelező tanfolyam
Lujber László és a
szerző engedélyé
AOK FÜL ORR GÉGE

PEG: Beteganyag és módszer

- PTE ÁOK F.O.G. és Fej- Nyakseb. KL
- 1997. Jan. 7. – 2003. Dec. 31. (7 év)
- 115 PEG a 98 Fej- Nyak tumoros betegnél
- Átl. életkor: ♂ 54 év (31-78); ♀ 62 év (48-76).
- Beültetés: postop. 59; intraop. 10; preop. 5; palliative 24.
- Többszöri PEG beültetés 11 betegnél
- “Pull back” and “Push” technika
- Altatás (33 betegnél).
- Antibiotic prophylaxis (79 betegnél).
- Laryngoscoppal asszisztált 10 esetben
- “Second-look” endoscopiát mindig végeztünk

013 szakvizsga kötelező tanfolyam
Luiber László és a
szerző engedélyé
ÁOK FÜL ORR GÉGE

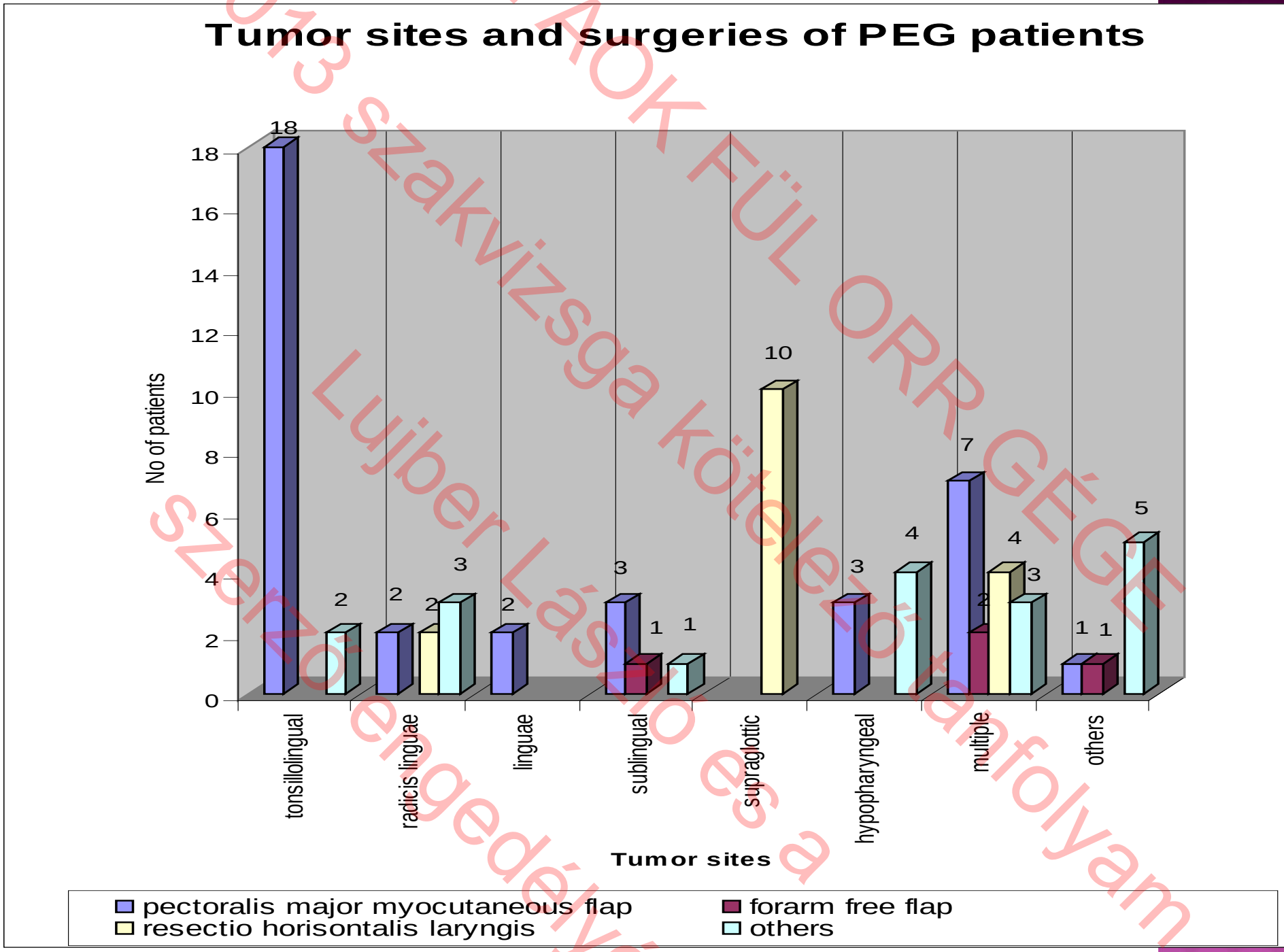

2013 szakvizsga kötelező tanfolyam
Lujber László és a szerző engedélyé
AOK FÜL ORR GÉGE

No. of patients with PEG

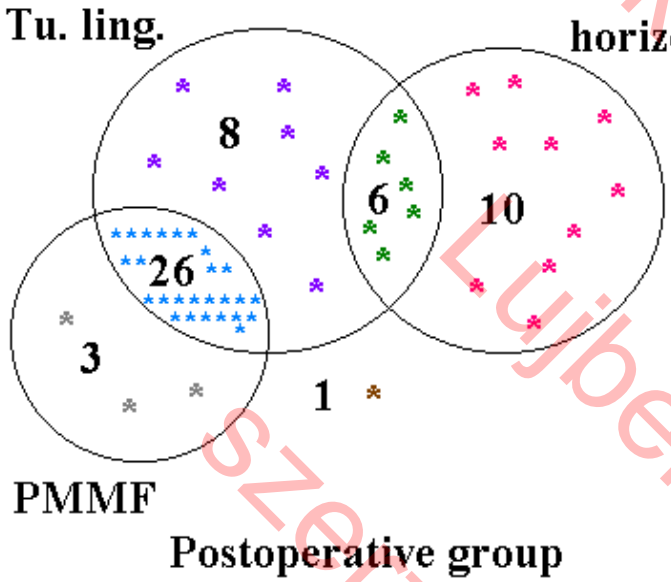

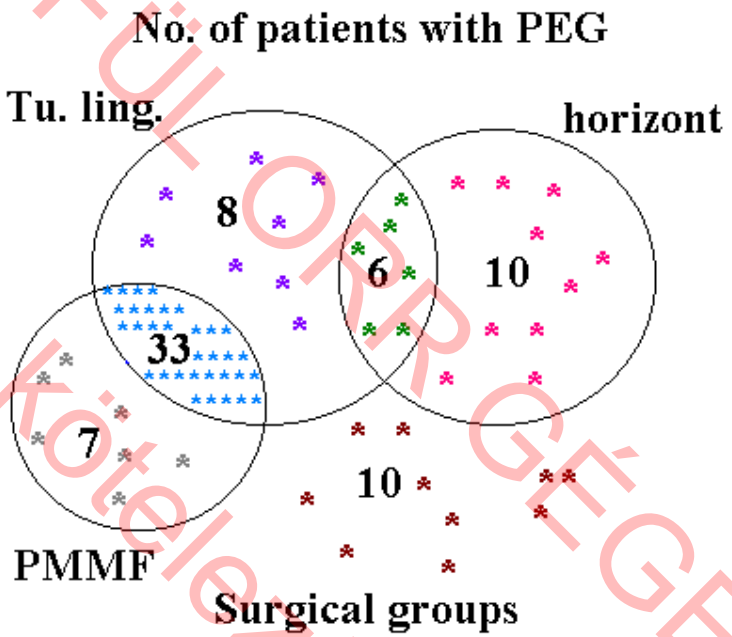

	Duration of PEG feeding (days)
Postoperative group	307 (6-2403)
Intraoperative group	316 (40-534)
Preoperative group	81 (10-143)

013 szakvizsga kötelező tanfolyam
szerző engedélyé
AOK FÜL ORR GÉGE
Lujber László és a

Pre- ill. intraoperativ szakban behelyezett PEG indikációi.

- Nyelvgyök, nyelvmozgató izmok kiterjedt rezekciója lebeny rekonstrukcióval.
- Supraglotticus horizontalis laryngectomia, parciális nyelvgyöki rezekcióval.
- Lebeny rekonstrukciót igénylő kiterjedt mesopharynx vagy hypopharynx rezekció .

NGT vagy PEG ?

Sebészi th.

Ch.T. - RT.

Sebészi , Ch.T., RT.

•Új chemo- es sugártherapiás protokolok, technikák→lokoregionális kontroll, túlélés jobb, de az acut toxicitás nő (gr.3-4 mucositis, dysphagia)

•Tu. ill. th. hatására a legtöbb beteg az eredeti testtömegének 1O%.-át elveszíti.

•→ Szondatáplálás szinte kötelező (PEG ! ?, >3 hét)

2013 szakvizsga kötelező tanfolyam
AOK FÜL ORR GÉGE
Lujber László és a szerző engedélyé

Ch.T.-RT.	PEG	NGT
Nutrició (6-24 hét)	O,8 kg ↑	3,7 kg↓ ttkg 1O % elveszt. több
Átl. Használat	Hosszabb (146 nap) (kevésbé látszik?)	Rövidebb (57 nap)
Véletlenszerű eltáv.	19%	62%
Pszichés statusz	jobb	rosszabb
Infekciók	66 % PEG körül, mellkasi	3O% mellkasi
Dysphagia a kezelés végén	Több (25 %) izomatrophia?	Kevesebb (8%)
Ár	736 $	76 $

013 szakvizsga kötelező tanfolyam
AOK FÜL ORR GÉGE
Lujber László és a
szerző engedélyé

Perkután Endoszkópos Gasztrosztóma

- Michael Gauderer and Jeffrey Ponsky 1980
- Biztonságos, egyszerű, hatásos, local anesthesia
- 216.000 PEG/év USA-ban, második leggyakoribb ok, ami miatt gastrointestinalis endoszkópia történik
- Rengeteg PEG / év
- Rengeteg gastroscopia / év
- GYAKORLÁS!

2013 szakvizsga kötelező tanfolyam
Lujber László és a
szerző engedélyé
AOK FÜL ORR GÉGE

PEG INDIKÁCIÓS TERÜLETEI

I. Hosszantartó táplálás

- **Fej-nyakdaganatok**
- **Akut stroke után**
  25-40% dysphagia
- **Extensive traumás sérülés.**
  pl.maxillo-facial trauma
- **Neurológiai betegségek**
- **Gyerekek növekedési zavarainál.**
  pl. Crohn`s betegség, cisztás fibrózis
- **egyéb hyperkatabolikus állapotok**
  (súlyos égés, Crohn`s betegség,
  toxikus epidermalis necrolysis)

II. GI dekompresszió

- **Diabetic gastroparesis**
- **Intestinal pseudo-obstrukció**
- **Mechanikus bélelzáródás**
  (tumor, műtét, etc.)

III. egyéb

- **gyomor megtekeredése**
  gyomor fixáció
- **biliogastric shunt képzés**

2013 szakvizsga kötelező tanfolyam
Lutber László és a
szerző engedélyé
AOK FÜL ORR GÉGE

HOGYAN LEHET TAPASZTALATRA SZERT TENNI?

- PEG behelyezésről, illetve a felső GIT endoszkópos vizsgálatáról történt digitálisan rögzített anyagok (CD, DVD)
  - manuális készségek?
- előregyártott műanyag próbababák
  - PEG elvégzése eleve kizárt
- komputeres szimulátorok
  - nehezen hozzáférhető és költséges
- bioszintetikus modellek (gyomorpreparátumok)
  - légtartóság problémája
  - nehézkes előállítás
- **„ szegény ember vízzel főz” !!!**

ÁOK FÜLORR GÉGE
013 szakvizsga kötelező tanfolyam
Lujber László és a
szerző engedélyé

A MODELL ALKOTÓRÉSZEI:

- sütőtök *(hasüreg)*
- PVC cső (40 cm) *(nyelőcső)*
- sütő –vagy nejlonzacskó *(gyomor)*
- gumikesztyű
- szigetelőszalag
- kés
- kanál
- dinnye

2013 szakvizsga kötelező tanfolyam
Lujber László és a
szerző engedélyé
ÁOK FÜL ORR GÉGE

AOK FÜL ORR GÉGE
Lujber László és a
szerző engedélyé

ÁOK FÜL ORR GÉGÉ
013 szakvizsga kötelező tanfolyam
Lujber László és a
szerző engedélyé

A MODELLEN ELSAJÁTÍTHATÓ:

Gastroscopia

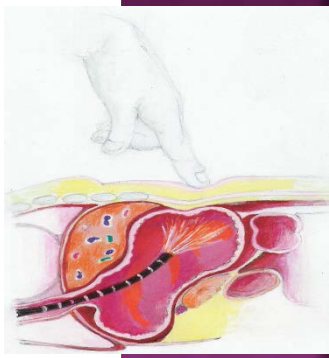

PEG

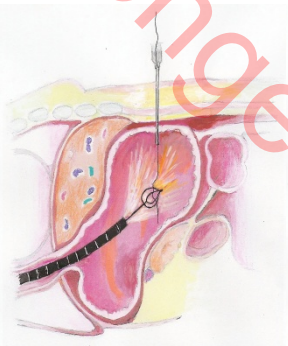

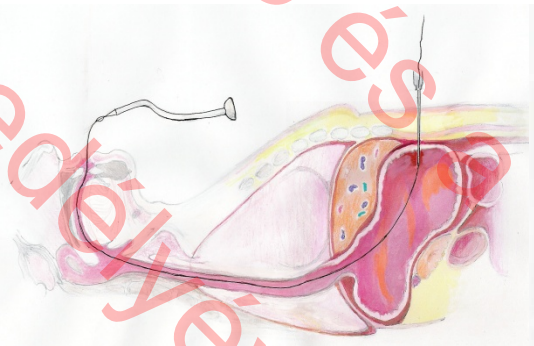

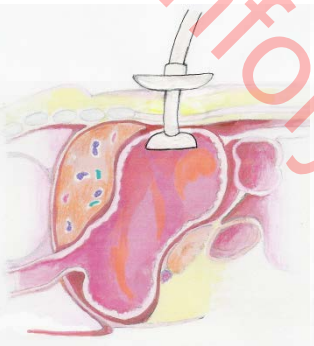

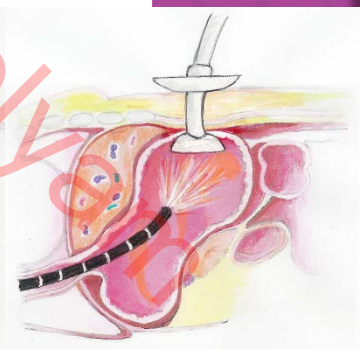

013 szakvizsga kötelező tanfolyam
ÁOK FÜLORR GÉGE
Lujber László és
szerző engedélyé

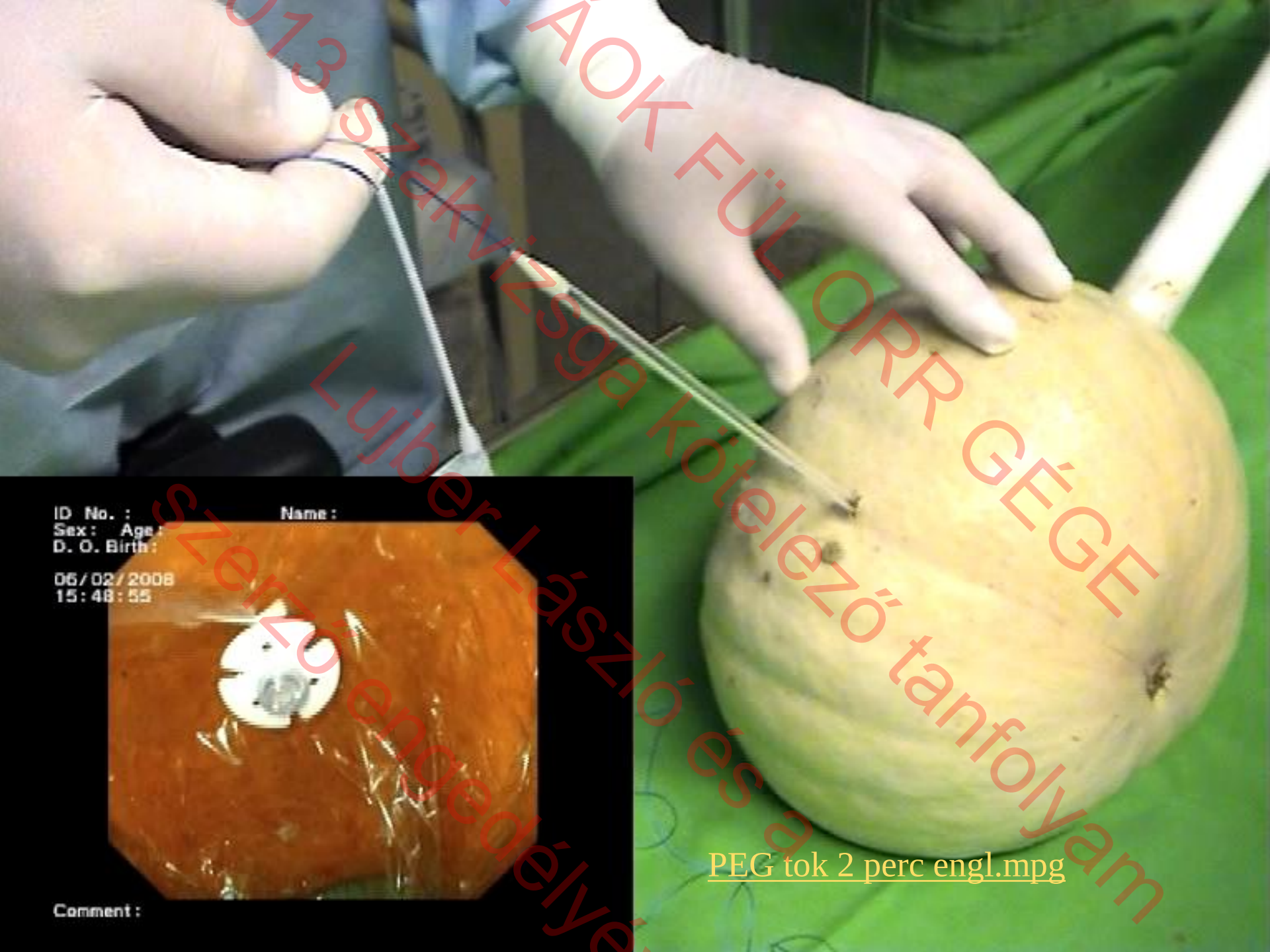

PEG tok 2 perc engl.mpg

AOK FÜL ORR GÉGE
013 szakvizsga kötelező tanfolyam
Lujber László és a
szerző engedélyé

...ELKÉSZÍTÉSTŐL A „HASZNÁLATIG”... (VIDEO)

PEG tok 2 perc engl

PTE ÁOK FÜL-ORR-GÉGE
2013 szakvizsga kötelező tanfolyam
Lujber László © a
szerzői engedélyével

HÁTRÁNYAIK:

- nehezen hozzáférhetők
- körülményes az elkészítésük
- rendkívül költségesek
- a rajtuk elvégezhető műveletek száma „véges”

ÚJ MODELL

- Saját **modell** mindezen hátrányokat kiküszöböli.
  - egyszerűen elkészíthető
  - költségkímélő
  - könnyen beszerezhető alapanyagokból állítható elő
  - számos manőver elvégezhető segítségével (PEG is!!)

2013 ÁOK FÜL ORR GÉGE szakvizsga kötelező tanfolyam
Lujber László és a szerző engedélyé

PEG Komplikációi I.

Morbiditás:
- Enyhe ~ 5-15%
- Súlyos ~ 3%

Mortalitás: 1-2 %

2013 szakvizsga kötelező tanfolyam
Lujber László és a szerző engedélyé
AOK-FÜL ORR GÉGE

PEG Komplikációi II.

<u>“Elhasználódás”</u>

- Szonda eltörik
- Kicsúszik
- Eldugul

PEG csere

AOK FÜL ORR GÉGE
013 szakvizsga kötelező tanfolyam
Lujber László és a
szerző engedélyé

PEG Komplikációi III.

“Beültetéssel összefüggő”

- Szonda körüli szivárgás
- Peritonitis
- Bőrgyulladás

Szisztémás AB

Savkötők

Enterális táplálás felfüggesztése

Sebtoilette

AOK FÜL ORR BEGE
Lujber László és a szerző engedélyé
013 szakvizsga kötelező tanfolyam

Köszönöm a figyelmet !